

بررسی ایجاد اسکار به دنبال جراحی داخل رحمی در موش صحرایی

دکتر مسعود فلاحی مطلق*^۱، دکتر علیرضا نجف پور^۲، دکتر محمد بیات^۳، دکتر کامران جهانبخش^۴

تاریخ دریافت: 90/09/1 تاریخ پذیرش: 90/10/16

چکیده

پیش زمینه و هدف: هدف از انجام این مطالعه بررسی عدم وجود اسکار به دنبال جراحی جنین در موش صحرایی می‌باشد. **مواد و روش کار:** در این مطالعه بر روی ۱۴ موش صحرایی ماده آبستن نژاد ویستار با متوسط وزنی 420 ± 20 گرم اقدام به ایجاد برش و زخم در محل لب بالا به روش جراحی باز جنین گردیده و میزان اسکار بعد زایمان به صورت بالینی بررسی شد. زمان جراحی در روز ۱۶ تا ۱۸ بارداری بود. یک مورد از موش‌ها به علت مرگ قبل از زایمان از مطالعه حذف گردید.

یافته‌ها: در معاینه بالینی در ۱۱ مورد اسکار از نقطه نظر بالینی قابل تشخیص نبود و در دو مورد اسکار مشخصی وجود داشت. **بحث و نتیجه گیری:** عدم وجود اسکار در محل زخم در جراحی داخل رحمی یکی از مزیت‌های این روش جراحی است که به همراه سایر مزیت‌های دیگر می‌تواند باعث بدست آوردن نتایج بهتر در درمان شکاف لب و کام گردد. اگر چه احتمال سقط به دنبال انجام جراحی داخل رحمی وجود دارد ولی می‌تواند در آینده به عنوان روش جایگزین در درمان این نوع ناهنجاری‌ها باشد.

کلید واژه‌ها: شکاف لب، جراحی جنین، موش صحرایی

مجله پزشکی ارومیه، دوره بیست و دوم، شماره ششم، ص ۵۵۰-۵۴۶، بهمن و اسفند ۱۳۹۰

آدرس مکاتبه: ارومیه، فلکه مخابرات، ابتدای خیابان حسنی، برج شمس، طبقه اول، تلفن: ۰۹۱۴۱۱۳۰۲۴۲

Email: M_falahi_M@yahoo.com

مواد و روش کار

۱۴ موش صحرایی ماده آبستن نژاد ویستار با متوسط وزنی 420 ± 20 گرم انتخاب گردید. طول دوره بارداری این موش‌ها ۲۰ روز است که معمولاً از روز ۱۶ به بعد در معاینه بالینی قابل تشخیص است. موش‌های انتخاب شده در بین روز ۱۶ و ۱۸ بارداری بودند. برای ایجاد بیهوشی از ترکیب داروهای بیهوشی کتامین ۵ درصد ساخت کارخانه (Rotex Medica-Germany) به میزان ۸۰ میلی گرم برای هر کیلو گرم وزن بدن و زایلازین ۲ درصد ساخت کارخانه (Bayer-Germany) به میزان ۵ میلی گرم برای هر کیلو گرم وزن بدن به صورت داخل صفاقی (IP) استفاده گردید.

مقدمه

از حدود ۷۰ سال پیش که Mayer برای اولین بار اقدام به جراحی جنین در خوکچه نمود (۱) تاکنون پیشرفت‌های قابل ملاحظه‌ای در تشخیص زود هنگام ناهنجاری‌های مادرزادی در دوران قبل از تولد و نیز در زمینه جراحی و تجهیزات صورت گرفته است. وجود جنین پیشرفت‌هایی این فکر را در ذهن برخی از پژوهشگران ایجاد نموده که امکان درمان شکاف لب و کام در دوران جنینی و قبل از تولد وجود دارد. یکی از مزیت‌های این نوع درمان عدم وجود جای جوشگاه (scar) به دنبال ترمیم شکاف لب می‌باشد. در این مطالعه تلاش گردیده تا تاثیر جراحی داخل رحمی در حذف یا کاهش محل جوشگاه (scar) مورد بررسی قرار گیرد.

^۱ متخصص جراحی فک و صورت، ارومیه، بیمارستان آذربایجان، مرکز تحقیقات جراحی‌های جمجمه، فک و صورت، دانشگاه علوم پزشکی تهران (نویسنده مسئول)

^۲ دانشیار جراحی گروه علوم درمانگاهی دانشکده دامپزشکی دانشگاه آزاد اسلامی ارومیه

^۳ دانشیار جراحی فک و صورت، مرکز تحقیقات جراحی‌های جمجمه، فک و صورت، دانشگاه علوم پزشکی تهران

^۴ دانش آموخته دکترای دامپزشکی، دانشکده دامپزشکی دانشگاه آزاد اسلامی ارومیه

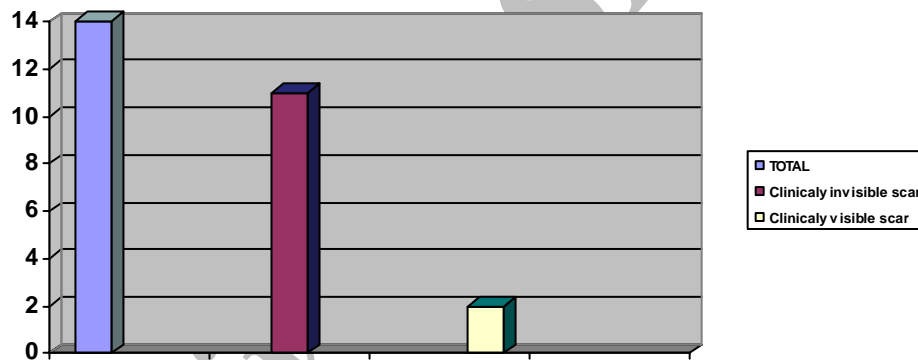
برای هر کیلوگرم وزن بدن از طریق داخل صفاق تجویز و در شرایط مناسب تا هنگام زایمان نگهداری گردید. پس از زایمان جنین‌های به دنیا آمده تحت معاینه بالینی توسط یک فرد قرار گرفتند (تصویر ۴).

یافته‌ها

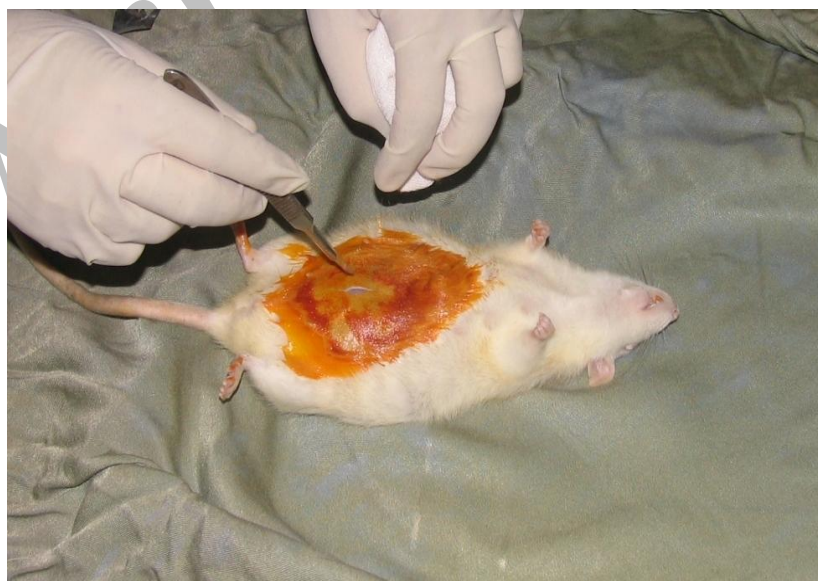تمامی حیوانات مورد آزمایش توانستند پس از جراحی زایمان طبیعی انجام دهند.

یک مورد از موش‌های صحرایی آبستن یک روز بعد جراحی تلف گردید و از مطالعه حذف شد (۷/۱ درصد). از ۱۳ مورد باقیمانده در دو مورد محل برش با چشم غیر مسلح قابل تشخیص بود (۱۵/۳۹ درصد) و در ۱۱ مورد بقیه امکان تشخیص محل برش با چشم غیر مسلح وجود نداشت (۸۴/۶۱ درصد).

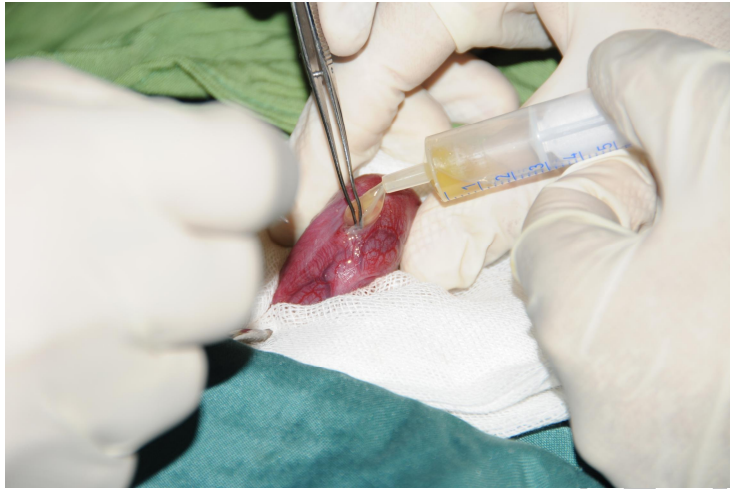
سپس اقدام به سلیوتومی از خط وسط شکم گردید (تصویر- ۱). پس از دسترسی به رحم از طریق برش کوچک ۴ میلی‌متری اقدام به هیستروتومی گردید. در هر موش صحرایی این کار فقط بر روی یکی از رحم‌ها انجام می‌گردید. سپس کیسه آمنیوتیک باز و مایع آمنیوتیک در یک سرنگ ۵ سی سی کشیده شد و نگهداری گردید (تصویر ۲) پس از دسترسی به سر جنین اقدام به برش لب بالا با ضخامت کامل (through & through) گردیده و جنین به محل خود برگردانده شده و در انتها پس از ترمیم پرده آمنیوتیک با نخ بخیه ۶-۰ pddf به محل طبیعی خود برگردانده شد (تصویر- ۳) رحم با نخ بخیه کاتکوت کرومیک ۸-۰، فاسیا و پوست با نخ بخیه ابریشم شماره ۳-۰ بخیه گردید. تمام مراحل به کمک یک لوپ چشمی ۴* و توسط یک فرد انجام می‌گردید. بعد از عمل جراحی تمامی حیوانات مورد آزمایش به مدت ۳ روز و یک بار در روز با آنتی بیوتیک انروفلوکساسین تزریقی به میزان ۱ میلی گرم



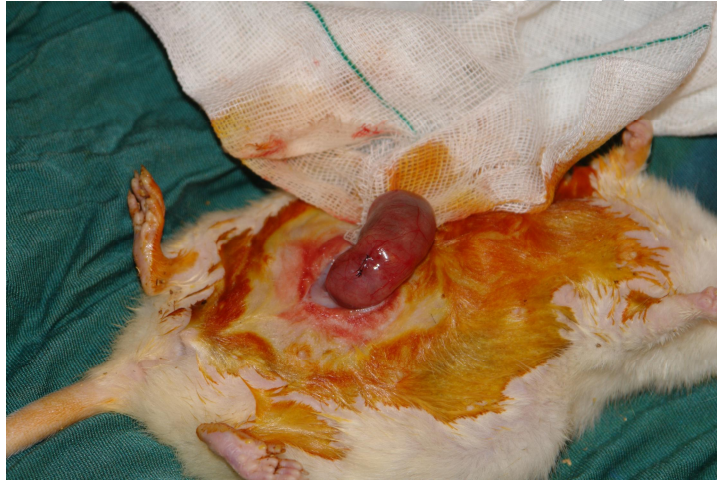نمودار شماره (۱)



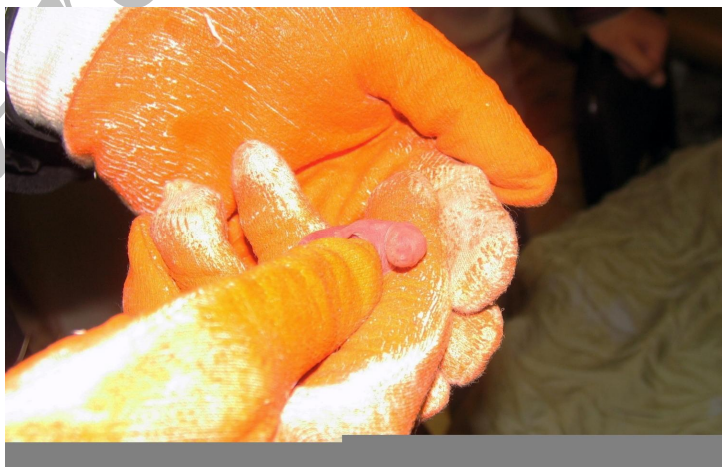تصویر شماره (۱)



تصویر شماره (۲)



تصویر شماره (۳)



تصویر شماره (۴)

بحث و نتیجه گیری

شکاف لب و کام یکی از ناهنجاری‌های شایع مادرزادی است که شیوع آن ۱ در هر ۱۰۰۰ تولد است (۳،۲). اگر چه امروزه امکان تشخیص زودرس آن قبل از تولد وجود دارد ولی برای اقدام به درمان معمولاً باید ۱۰ هفته صبر کرد (۴) و این باعث ایجاد عوارض روحی روانی برای خانواده نوزاد (۵) از یک سو و مشکلات رشدی تکاملی - تغذیه‌ای و زیبایی برای خود نوزاد از سوی دیگر می‌شود.

جراحی باز جنین یکی از رشته‌های نوپای جراحی است. اولین بار جراحی جنین توسط دکتر هاریسون در سال ۱۹۸۰ بر روی نمونه حیوانی و یک سال بعد اولین جراحی جنین انسان توسط وی انجام گردید (۶). از آن زمان تا کنون مطالعات زیادی بر روی مدل‌های مختلف حیوانی در خصوص ترمیم شکاف لب و کام در دوران جنینی انجام یافته است. این مطالعات بیشتر بر روی موش (۸،۷) خرگوش (۹) و گوسفند (۱۰) بوده است. مهم‌ترین مزیت استفاده از حیوانات کوچک نظیر موش و خرگوش ارزان و در دسترس بودن آنها به مقدار فراوان است ولی هر قدر حیوان مورد آزمایش کوچک‌تر باشد انجام فن جراحی بر روی آن سخت‌تر است که این مهم‌ترین عیب استفاده از این گونه حیوانات است. درمان این ناهنجاری در دوران جنینی می‌تواند به طبیعی‌تر شدن اجزاء مجاور مانده استخوان آلوئول و بینی کمک کرده و نیاز به درمان‌های بعدی مانند ارتودنسی و گفتار درمانی را کاهش دهد. با پیشرفت‌هایی که در زمینه آندوسکوپی صورت گرفته است فتوسکوپی جنین آرزوی درمان این ناهنجاری‌ها را روز

به روز به واقعیت نزدیک‌تر می‌کند (۷). یکی از موارد مهم که اخیراً مورد توجه قرار گرفته است عدم وجود اسکار در دوران جنینی به دنبال جراحی است. مطالعات نشان داده است که ترمیم زخم در دوران جنینی و بعد تولد متفاوت است (۱۴-۱۱). Rowlatt و همکارانش در سال ۱۹۷۹ نشان دادند که در جنین ۲۰ هفته‌ای زخم از طریق پرولیفراسیون مزانشیمال و بدون ایجاد اسکار ترمیم می‌یابد (۱۵).

اگر چه مکانیسم دقیق آن به طور کامل آشکار نشده است ولی به نظر می‌رسد عواملی مانند کاهش فشار اکسیژن در بافت‌های جنینی (۱۶) - composition of the dermal extra cellular matrix - وجود فاکتورهای رشدی در مایه آمنیوتیک و نیز محدود بودن پاسخ ایمنی در عدم وجود یا کاهش اسکار محل عمل در دوران جنینی نقش داشته است (۱۷). مطالعات قبلی بر روی مدل‌های حیوانی نظیر جنین موش - خرگوش - گوسفند و میمون از نظر بالینی امکان ترمیم شکاف لب بدون اسکار را تایید کرده است. longaker و همکارانش در یک مطالعه نشان دادند که انجام جراحی در مراحل اول بارداری (زیر ۱۰۰ روز) در جنین گوسفند بدون اسکار همراه است (طول بارداری گوسفند ۱۳۱ روز است) (۱۸) ولی با افزایش سن جنین امکان تشکیل اسکار بیشتر است در حالی که جراحی جنین در موش در هر سنی از بارداری با کاهش اسکار همراه می‌باشد. یافته‌های ما در این مطالعه نیز تایید کننده این موضوع است. شاید علت آن نارس و نابالغ بودن پوست هنگام تولد باشد. این مشاهدات این فرضیه را که میزان اسکار با میزان بلوغ و تمایز پوست نسبت مستقیم دارد، قدرت می‌بخشد.

References:

1. Mayer A. Ueber die mogolichekeit opertiver eingriffe beim lebenden saugeteir fotus. Zentralbl Gynakol 1918; 42:773.
2. Zandi M, Heidari A. An epidemiologic study of orofacial clefts in Hamedan city, Iran: a 15-year study. Cleft Palate Craniofac J 2011; 48(4): 483.
3. Jamilian A, Nayeri F, Babayan A. Incidence of cleft lip and palate in Tehran. J Indian Soc Pedod Prev Dent 2007; 25:174-6.
4. Lydiatt DD, Yonkers AJ, Schall DG. The management of the cleft lip and palate patient. Nebraska Med J 1989; 74 (11): 325-8.
5. Pope AW, Ward J. Self-perceived facial appearance and psychosocial adjustment in preadolescents with craniofacial anomalies. Cleft Palate Craniofac J 1997; 34 (5): 396-401.
6. Robison M, Pirak C, Morrell C. Multidisciplinary discharge assessment of the medically and socially high-risk infant. J Perinat Neonatal Nurs 2000; 13: 67-86.
7. Oberg KC, Evans ML, Nguyen T, Peckham NH, Kirsch WM, Hardesty RA. Intrauterine repair of surgically created defects in mice (lip incision model) with a microclip: preamble to endoscopic intrauterine surgery. Cleft Palate Craniofac J 1995; 32(2): 129-37.
8. Hallock GG. In utero cleft lip repair in A/J mice. Plast Reconstr Surg 1985; 75:785.

9. Kaban LB, Dodson TB, Longaker MT, Stern M, Umeda H, Adzick S. Fetal cleft lip repair in rabbits: Long-term clinical and cephalometric results. *Cleft Palate Craniofac J* 1993; 30:13.
10. Stelnicki EJ, Lee S, Hoffman W, Lopoo J, Foster R, Harrison MR, et al. A long-term, controlled outcome analysis of in utero versus neonatal cleft lip repair using an ovine model. *Plast Reconstr Surg* 1999; 104:607.
11. Lorenz HP, Longaker MT. In utero surgery for cleft lip/palate: Minimizing the "ripple effect" of scarring. *J Craniofacial Surg* 2003; 14(4): 504-11.
12. Sullivan WG. In Utero lip repair in the mouse without an incision. *Plast Reconstr Surg* 1989; 84(5): 723-30.
13. Somasundaram K, Prathap K. Intrauterine healing of skin wound in rabbit fetuses. *J Pathol* 1970; 100:81.
14. Stern M, Dodson TB, Longaker MT, Lorenz HP, Harrison MR, Kaban LB et al. Fetal cleft lip repair in lambs: histologic characteristics of the healing wound. *Int J Oral Maxillofac Surg* 1993; 22(6):371-4.
15. Papadopulos NA, Papadopoulos MA. Can intrauterine surgery improve the quality of life of cleft lip and palate patients? *Hippokratia* 2003; 7(2); 59-80.
16. Respiration and circulation after birth. In: Smith CA, Nelson NM, Editors. *The physiology of the newborn infant*. 4th Ed. Springfield (IL): Charles C Thomas; 1976. P. 15-17.
17. Scott Adzick N, Michael TL. Scarless fetal healing. *Ann Surg* 1992; 215: 1-7.
18. Longakar MT, Stern M, Lorenz HP, Withby DJ, Dodson TB, Harrison MR, Kaban LB. A model for fetal cleft lip repair in lambs. *Plast Reconstr Surg* 1992; 90(5):750-6.