مقاله پژوهشی

بررسی اثرات آرسنیک بر تکامل چشم در جنین‌های موش سوری

معصومه زیرک جوانمرد[۱]، مجتبی کریمی‌پور*[۲]، باقر پورحیدر[۳]، مریم شاهی[٤]

تاریخ دریافت 1392/09/02 تاریخ پذیرش 1392/11/15

چکیده

پیش زمینه و هدف: آرسنیک یکی از مهم‌ترین آلاینده‌های محیطی است که در آب آشامیدنی آلوده وجود دارد. هدف از این تحقیق بررسی اثرات سوء ایجاد شده در تکامل سیستم بینایی جنین موش به دنبال دریافت آرسنیک است.

مواد و روش کار:در این مطالعه از ۳۰ موش سوری در دو گروه کنترل و تجربی(n=15) استفاده گردید.به موش‌های گروه تجربی از روز هشتم بارداری روزانه 40mg/kgسدیم آرسنیک به صورت داخل صفاقی تزریق گردید.موش‌ها در روزهای ۱۰، ۱۶ و ۱۹ بارداری کشته و جنین‌ها از رحم ان‌ها خارج شدند.جنین‌ها از نظر ماکروسکوپیک و میکروسکوپیک(هیستوپاتولوژی و ایمونوهیستوشیمی برای بیان پروتئین RCF1) مورد بررسی قرار گرفتند. از نرم افزار SPSS برای بررسی کمی دادها استفاده شد.

یافته‌ها: مشاهدات ماکروسکوپیک جنین‌های ۱۶ و ۱۹ در گروه تجربی حاکی از نقص بینایی به صورت آنوفتالمی یا عدم تشکیل کره چشم بودند. مطالعات میکروسکوپیک با رنگ آمیزی هماتوکسیلین ائوزین نشان داد که در گروه تجربی ۶۰درصد از جنین‌های ۱۰ روزه، ۶۰ درصد از جنین‌های ۱۶ روزه و ۳۳/۵درصد از جنین‌های ۱۹ روزه دارای نقص در روند رشد چشم و لایه‌های تشکیل دهنده آن بودند. علاوه بر این میزان بیان پروتئین RCF-1 در لایه عصبی شبکیه کاهش یافته بود.

بحث و نتیجه گیری: با توجه به نتایج بدست آمده می‌توان گفت که آرسنیک سبب ایجاد اختلال در تکامل سیستم بینایی جنین‌هایی که در معرض آرسنیک قرار می‌گیرند می‌شود.

کلید واژه‌ها: آرسنیک، سیستم بینایی جنین موش، Reduced Folate Carrier (RFC1)

مجله پزشکی ارومیه، دوره بیست و پنجم، شماره اول، ص۸۳-۷۶، فروردین ۱۳۹۳

آدرس مکاتبه: گروه علوم تشریح دانشگاه علوم پزشکی ارومیه، تلفن: ۰۴۴۱-۲۷۸۰۸۰۳

Email: mojtaba_karimipour@yahoo.com

مقدمه

آرسنیک از آلاینده‌های محیطی است که به طور گسترده‌ای در دنیا مورد مطالعه قرار می‌گیرد. این ماده، نوروتوکسیک محسوب شده و باعث ایجاد آسیب‌های جدی در سیستم عصبی می‌شود. مطالعات اپیدمیولوژیک نیز بروز این ضایعات را در مناطق آلوده جهان تائید می‌کند(۱). آب‌های زیرزمینی، خاک، برنج آلوده و بعضی از غذاهای دریایی از منابع آرسنیک محسوب می‌شوند. همین‌طور معدن کاران و کشاورزان از طریق آفت کش و حشره کش‌ها در معرض رویا رویی جدی با این ماده سمی هستند(۲).از طریق فعالیت‌های روزمره‌ی انسان، این فلز سنگین وارد اتمسفر می‌شود که طول عمری حدود چند روز دارد. نهایتاً در رودها و دریاها تجمع پیدا می‌کند که در این نواحی طول عمری برابر با چندین هزار سال دارد(۱).

ضایعات مربوط به آرسنیک کاملاً در ارتباط با میزان و روش رویاروی با آن است. ورود از طریق دهانی عمدتاً مربوط به آب شرب و مواد غذایی و از طریق استنشاقی مربوط به مشاغلی مانند کشاورزی و کار در معادن است.

[۱] گروه علوم تشریح دانشگاه علوم پزشکی ارومیه

[۲] گروه علوم تشریح دانشگاه علوم پزشکی ارومیه (نویسنده مسئول)

[۳] مرکز تحقیقات نوروفیزیولوژی، دانشگاه علوم پزشکی ارومیه

[٤] دانشجوی کارشناسی ارشد اناتومی دانشگاه علوم پزشکی ارومیه

www.SID.ir

میزان مجاز از طریق آب یک صدم میکرو گرم بر لیتر است، اما وجود آرسنیک بالاتر از این حدود در بسیاری از نقاط جهان دیده می‌شود و امروزه به عنوان یک مشکل بهداشت جهانی محسوب می‌شود. بنگلادش و مناطق شرقی هند از جمله نقاط بسیار آلوده هستند و بیش از ۵۰۰ میلیون نفر از ساکنین آن در معرض خطر هستند. رابطه‌ای مستقیم بین میزان آرسنیک موجود در آب و مواد غذایی و بروز بیماری‌ها در بزرگسالان و نقایص جنینی وجود دارد (۳).

در جنین آرسنیک از سد جفتی عبور کرده و اختلالاتی را در روند رشد آن ایجاد می‌کند. در این زمینه کاهش در رشد، افزایش مرگ و میر و نقایص لوله عصبی مکرراً گزارش شده است(۴). تحقیقات انجام شده نشان دهنده‌ی بروز اختلال در روند بسته شدن لوله‌ی عصبی به صورت اسپینا بیفیدا، اگزنسفالی و مننگو میلو سل می‌باشد(۵). اولین مطالعه در زمینه‌ی تکامل ساختمان چشم در سال ۱۸۱۷ بر روی جنین جوجه انجام گرفت و مشخص شد که حباب‌های بینایی به صورت بیرون زدگی‌هایی از ناحیه‌ی دیانسفال لوله‌ی عصبی هستند. نقایص لوله عصبی به عنوان نقص اصلی و مشترک در تمامی پستانداران است که احتمالاً مربوط به تجمع آرسنیک در سلول‌های نورو اپی تلیال در جنین در حال رشد است.میکروافتالمیا، آنوفتالیما و بد شکلی در چشم با تزریق داخل صفاقی MG/KG ۴۰ گزارش شده است (۶). در مطالعه‌ای دیگر افزودن 40 MOL/LI سدیم آرسینیت به مدت ۴۸ ساعت بر محیط کشت جنین منجر به تخریب در سیستم‌های حسی جنین‌های موش و عدم رشد پروزنسفال شد (۷).

برای رفع نواقص لوله‌ی عصبی مصرف فولیت به عنوان یک اصل قابل قبول است.اسید فولیک تا ۷۰ درصد باعث کاهش نقایص لوله عصبی و سیستم‌های مشتق از آن می‌شود.وجود این ویتامین جهت تکثیر و رشد طبیعی سلول‌های جنینی ضروری است.یکی از مسیرهایی که فولیت از طریق عشاء می‌تواند وارد سلول شود پروتئین غشائی بنام RFC1[1] است.مشخص شده که این پروتئین در سلول‌های شبکیه بیان می‌شود(۸).

با توجه به مطالب فوق ما در این مطالعه بر آن شدیم تا اثرات سدیم آرسنیک را بر تکامل سیستم بینائی جنین‌های موش از نظر ماکروسکوپیک و میکروسکوپیک و همچنین بیان پروتئین RFC مورد بررسی قرار دهیم.

مواد و روش کار

به منظور بررسی اثرات سدیم آرسنیک بر تکامل چشم از ۳۰ سر موش ماده بالغ نژاد آلبینو استفاده شد.این حیوانات به مدت دو هفته جدا از یکدیگر نگه داری شدند تا به محیط حیوان خانه عادت کنند. حرارت حیوانخانه در طول مدت نگهداری ۲۰-۲۲ درجه سانتی‌گراد بود و موش‌ها حدود ۱۲ ساعت در روشنایی و ۱۲ ساعت در تاریکی قرار داشتند. در مرحله‌ی جفت گیری موش‌های نر و ماده به صورت یک به دو در قفس کنار هم قرار داده شدند، سپس با تشخیص پلاک وازینال در صبح روز بعد، آن روز به عنوان روز صفر بارداری در نظر گرفته شد. موش‌های باردار به دو گروه کنترل و آزمایشی تقسیم شدند (هر گره ۱۵سر). در این تحقیق سدیم آرسنیک به صورت داخل صفاقی در روز هشتم بارداری با دوز ۴۰ میلی گرم بر کیلوگرم تزریق شد. موش‌های باردار کنترل در همین روز تحت تزریق آب مقطر قرار گرفتند. مادران باردار متعلق به دو گروه آزمایشی و کنترل(۵ مادر در هر مرحله) در روزهای ۱۰و ۱۶ و ۱۹از طریق دررفتگی گردنی کشته و جنین‌های مربوط به روزهای ۱۶و۱۹ پس از خارج شد ن از رحم و کنار زدن کیسه‌ی آمنییون با استفاده از استر یو میکروسکوپ تحت مطالعه ماکروسکوپیک قرار می‌گیرند و نوع و تعداد نقایص ثبت شد. در مرحله‌ی دوم بررسی‌های میکروسکوپیک جهت بررسی دقیق سلولی و مطالعه‌ی ساختار بافتی چشم و مقایسه‌ی دو گروه کنترل و آزمایشی انجام شد.تعداد ۳ جنین از هر مادر به طور تصادفی جهت مطالعه‌ی بافتی وارد روند آماده سازی برای رنگ آمیزی هماتوکسیلین و ائوزین شدند(۱۵ جنین ۱۰ روزه، ۱۵ جنین ۱۶ روزه و ۱۵ جنین ۱۹ روزه).

برای بررسی‌های ایمونوفلورسانس (مارکر RFC)از بلوک‌های پارافینی برش‌های ۵ میکرونی تهیه و پس از پارافین زدائی از دستورالعمل کارخانه سازنده (سانتا کروز آمریکا) برای انجام مراحل استفاده شد. لام‌های تهیه شده با مارکر فوق توسط میکروسکوپ فلورسنتzimensمورد بررسی قرار گرفت و از آن‌ها تصویر برداری به عمل آمد.

یافته‌ها

مشاهدات ماکروسکوپیک جنین‌های ۱۶ و ۱۹ روزه گروه کنترل حاکی از تشکیل کامل کره چشم و پلک‌های فوقانی و تحتانی است که از قدام کره چشم را می‌پوشانند. در گروه آزمایش ۱۶ روزه ۵/۳ درصد و در نمونه‌های ۱۹ روزه ۵ درصد از جنین‌ها دارای نقص بینایی به صورت آنوفتالمی یا عدم تشکیل کره چشم بودند که در هیچ‌یک از این دو گروه اختلاف معنی‌دار در گروه‌های کنترل و آزمایش وجود ندارد (تصویر ۱، جدول ۱).

[1] Reduced Folate Carrier

Archive of SID
www.SID.ir

مشاهدات میکروسکوپیک:

جنین‌های ۱۰ روزه: برش عرضی از ناحیه مغز قدامی جنین‌های ۱۰ روزه گروه کنترل نشان می‌دهد که چشم‌ها در طرفین مغز قدامی به صورت بیرون زدگی‌های کیسه‌ای شکل به نام حباب بینایی (Optic Vesicle) رشد کرده، سپس جام بینایی (Optic cup) به صورت دو لایه درونی و بیرونی شکل گرفته که این دو لایه توسط فضای داخل شبکیه از یکدیگر جدا شده‌اند (تصویر ۲). در تعدادی از جنین‌های گروه آزمایشی جام بینایی تشکیل شده اما تورفتگی اکتودرم جهت تشکیل عدسی مشاهده نشد. ۶۰ درصد از جنین‌های این مرحله فاقد جام بینایی بودند.

جنین‌های ۱۶ روزه:در گروه کنترل پلک‌های فوقانی و تحتانی شکل گرفته و قرنیه را از ناحیه قدامی می‌پوشانند. جسم زجاجیه (vitrous body) تکامل یافته و در شبکیه لایه عصبی و رنگدانه به خوبی تمایز یافته و از یکدیگر قابل تفکیک هستند، عدسی کره‌ای شکل شده و درون آن رشته‌هایی از قدام به خلف کشیده شده‌اند. در این گروه هیچ نقص تکاملی در چشم مشاهده نشد. مشاهدات میکروسکوپیک از برش‌های عرضی گرو ه آزمایشی نشان دهنده عدم تشکیل پلک‌ها و قرنیه بود. همین‌طور لایه‌های عصبی و رنگدانه ای تکامل نیافته و به صورت تراکمی از سلول‌های نامنظم دیده می‌شوند که مرز مشخصی بین این دو لایه وجود ندارد جنین‌های آزمایشی این مرحله ۶۰ درصد نقص بینایی داشتند که اختلاف معنی‌دار بین وقوع این ناهنجاری در گروه‌های شاهد و آزمایشی وجود دارد.

جنین‌های ۱۹ روزه : در گروه کنترل چشم به صورت کامل رشد کرده و سلول‌های موجود در لایه‌های عصبی و رنگدانه ای شبکیه به خوبی متمایز شده‌اند. آکسون سلول‌های عصبی شکل گرفته و رشته‌های عصبی به طرف ساقه بینایی رفته و عصب بینایی را به وجود آورده‌اند. در عین حال لایه عروقی در خلف عدسی تکامل یافته،لیکن در جنین‌های گروه آزمایشی تکامل چشم به طور طبیعی صورت نگرفته است. سلول‌های لایه عصبی شبکیه به صورت آشکار از هم جدا نشده‌اند و به نظر می‌رسد که غشاء سلولی تکامل نیافته و مرز واضحی بین سلول‌ها وجود ندارد. رشته‌های عصبی و نهایتاً عصب بینایی تشکیل نشده، عنبیه و جسم مژگانی نیز رشد نکرده‌اند(تصویر ۲). ۳۳ درصد از جنین‌های آزمایشی این مرحله ناهنجاری چشمی داشتند. اختلاف معنی‌دار($p<0.05$) بین وقوع این ناهنجاری در گروه‌های شاهد و آزمایشی وجود داشت (جدول۲).

رنگ آمیزی ایمونو فلورسانس در دو گروه نشان داد که پروتئین RFC-1 در شبکیه چشم گروه کنترل به خوبی بیان شد، اما چشم گروه آزمایشی به‌دلیل عدم تکامل لایه‌های تشکیل دهنده، مخصوصاً شبکیه که جایگاه بیان این پروتئین می‌باشد،کاهش معنی‌داری در گروه‌های آزمایشی مطابق جدول(۱)داشت.

تصویر (۱): مقایسه ی ماکروسکو پیک جنین های ۱۶ و ۱۹ روزه گروهای کنترل و آزمایشی: تشکیل چشم در گروه کنترل ۶۱ روزه با فلش نشان داده شده (الف،چپ) جنین گروه آزمایشی دارای نقائص جنینی آنوفتالمیا و اگزنسفالی است (الف،راست)جنین ۶۱ روزه گروه آزمایشی با نقص انوفتالمیا (ب)جنین ۶۱روزه گروه کنترل،چشم تکامل یافته- مشخص شده(ج.)

www.SID.ir

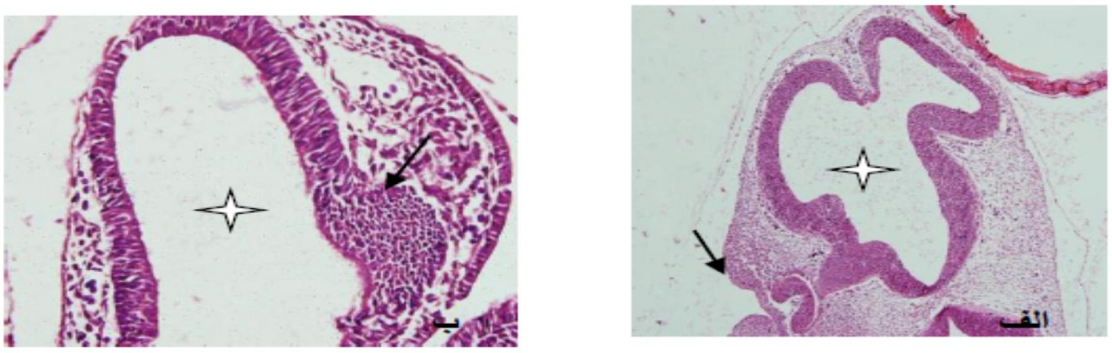

تصویر(۲): برش عرضی ازدیانسفال جنین ۱۱ روزه: گروه کنترل وزیکل بینایی با فلش نشان داده شده، فضای درونی دیانسفال با ستاره مشخص شده بزرگنمایی X۱۰۰ (الف) دیانسفال جنین ۱۰ روزه گروه آزمایشی، تجمعی از سلول‌های تمایز نیافته بجای وزیکل بینایی تشکیل نشده مشاهده می‌شود و بزرگنمایی X ۴۰۰ (ب).

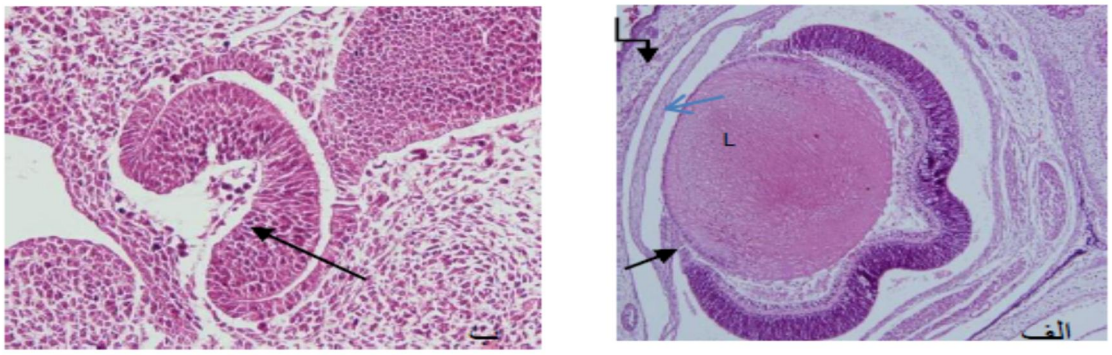

تصویر (۳): برش عرضی از چشم جنین‌های ۱۶ روزه: رنگ آمیزی H&E ازچشم جنین ۱۶ روزه گروه کنترل شامل لنزL ، جسم مژگانی فلش سیاه، پلک فلش سیاه خمیده، قرنیه فلش آبی بزرگنمایی X ۱۰۰ (الف) چشم جنین ۱۶ روزه گروه آزمایشی لایه‌ها شکل نگرفتند و چشم ابتدائی بصورت وزیکل بینائی با فلش نشان داده شده- بزرگنمایی X ۴۰۰ (ب)

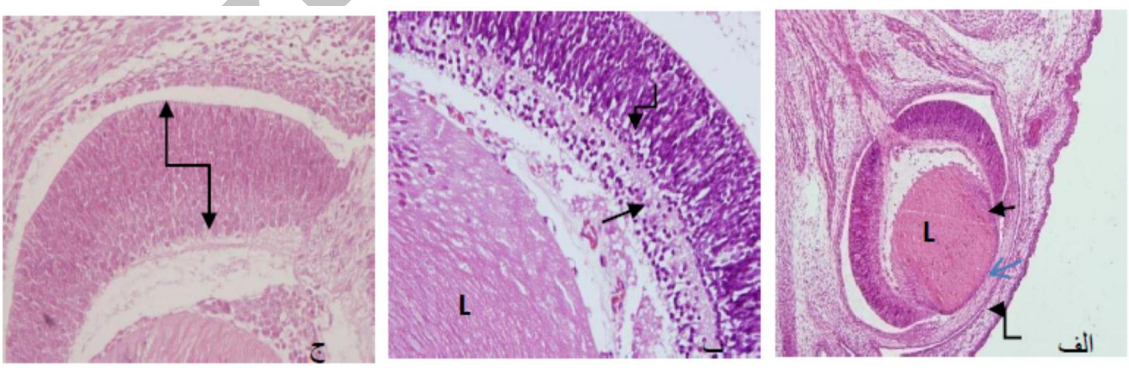

تصویر (۳): برش عرضی از چشم جنین‌های ۱۹ روزه: رنگ آمیزی H&E از چشم جنین ۱۹ روزه گروه کنترل شامل لنز L، جسم مژگانی فلش سیاه، پلک فلش سیاه خمیده، قرنیه فلش آبی بزرگنمایی X۱۰۰ (الف)- چشم جنین ۱۹ روزه گروه کنترل لایه رنگدانه ای شبکیه با فلش و لایه عصبی با فلش خمیده مشخص شده، بزرگنمایی X۴۰۰ (ب)- چشم جنین ۱۹ روزه گروه آزمایشی، لایه‌های رنگدانه ایی و عصبی شبکیه قابل تفکیک نیستند و شبکیه اولیه با فلش خمیده دو طرفه مشخص شده X۱۰۰(ج)

www.SID.ir

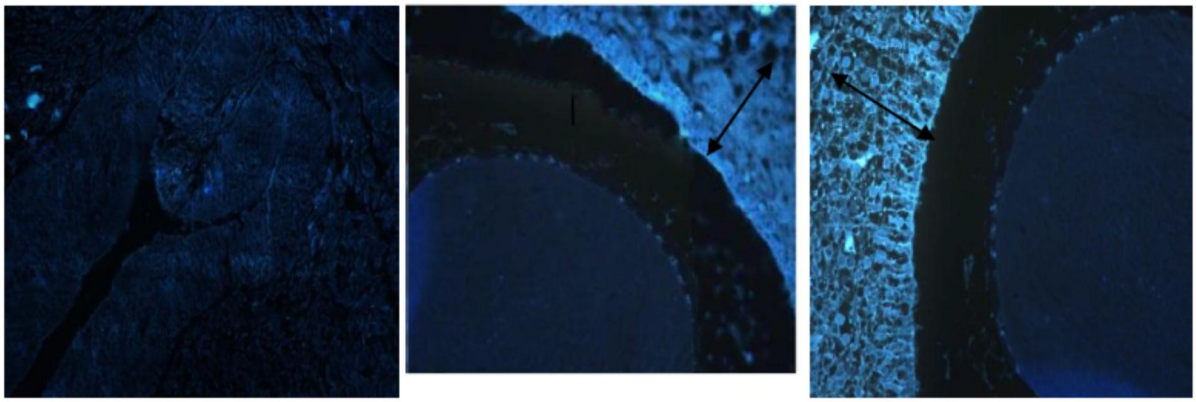

تصویر (۴): رنگ آمیزی ایمونوفلورسانس از چشم جنین های ۱۶ و ۱۹ روزه: پروتئین Rfc-1 در شبکیه جنین‌های ۱۹ (الف) و ۱۶ روزه (ب) بوضوح بیان شده است بزرگنمایی X۴۰۰ (الف)- چشم جنین ۱۹ روزه گروه آزمایشی Rfc-1 بیان نشده است، بزرگنمایی X۴۰۰ (الف)

جدول (۱)

گروه مورد مطالعه	سن جنین	تعداد جنین	آنوفتالمی %	سطح معنی داری
کنترل	۱۶	۱۶	۰(%۰)	-
آزمایشی	۱۶	۱۶	۲ (%۵/۳)	۰≥۰/۰۵
کنترل	۱۹	۱۹	۰(%۰)	-
آزمایشی	۱۹	۱۹	۲(%۵)	۰≥۰/۰۵

بروز نقص جنینی آنوفتالمی در گروه‌های کنترل و آزمایشی جنین‌های ۱۶ و ۱۹ روزه. اخت ف معنی دار بین دو گروه وجود ندارد (آزمون فیشر)

جدول (۲)

گروه مورد مطالعه	سن جنین	نقص بینایی (%)	کاهش RFC-1	سطح معنی داری ۱	سطح معنی داری ۱
کنترل	۱۰	۰(%۰)	%۳/۲	-	-
آزمایشی	۱۰	۹(%۶۰)	%۶۳/۳	<۰/۰۰۱	<۰/۰۱
کنترل	۱۶	۰(%۰)	%۰	-	-
آزمایشی	۱۶	۹(%۶۰)	%۵۲/۱	<۰/۰۱	<۰/۰۵
کنترل	۱۹	۰(%۰)	%۰	-	-
آزمایشی	۱۹	۵(۳۳/۳)	%۴۸/۵	<۰/۰۵	

بروز نقص جنینی بینایی و کاهش بیان پروتئین در گروه های کنترل و آزمایشی جنینهای ۱۶ و ۱۹ روزه. اخت ف معنی دار بین دو گروه وجوددارد(آزمون فیشر)

بحث

آرسنیک به عنوان یکی از مهم‌ترین آلاینده‌های آب آشامیدنی محسوب می‌شود که از طرف سازمان بهداشت جهانی اولین مشکل سلامت بشمار می‌رود. خاصیت تراتوژنیکی آرسنیک و ایجاد نقایص جنینی به ویژه در لوله عصبی به طور گسترده‌ای مورد مطالعه قرار گرفته لیکن مکانیسم و علل بروز آن‌ها همچنان دارای ابهام است.

در این تحقیق مطالعه بر روی بخشی از لوله عصبی به نام دیانسفال صورت گرفته که منشأ تشکیل سیستم بینایی است. با تزریق داخل صفاقی mg/kg ۴۰ در روز هشتم بارداری که بحرانی‌ترین روز برای بسته شدن لوله عصبی است، اختلالاتی در روند تشکیل چشم مشاهده شد. در۶۰درصد جنین‌های ۱۰ روزه فاقد جام بینایی بودند، همچنین در جنین‌های ۱۶ روزه عدم تشکیل پلک‌ها، قرنیه، جسم مژگانی، لنز و عدم تکامل و تمایز

Archive of SID

www.SID.ir

لایه‌های شبکیه مشاهده شد. لازم به ذکر است در جنین‌های فول ترم ۱۹ روزه نیز عدم رشد و تمایز لایه‌های رنگدانه ای و عصبی شبکیه همچنان با در صد بالایی مشاهده شد.

مطالعات اپیدمیولوژیک و آزمایشگاهی حاکی است که رویاروئی با آرسنیک به طور مزمن در دوران جنینی و بعد از تولد باعث بروز نقایص و اختلال در سیستم عصبی می‌شود.این ماده‌ی نوروتوکسیک از طریق القا آزاد کردن مواد اکسیداتیو استرس باعث تخریب و اختلال در روند رشد سیستم عصبی می‌شود.آرسنیک و بعضی از فلزات سنگین از طریق فعال کردن واکنش اکسیداتیو استرس به عنوان عامل نورودژنراتیو محسوب شده و منجر به مرگ سلول‌های عصبی می‌شوند. احتمالاً عدم تکامل لایه‌های تشکیل دهنده‌ی چشم که مشتق از اکتودرم عصبی است مربوط به این ویژگی مخرب آرسنیک باشد(۹).

تأخیر در رشد نوزادان به دنبال ورود میزان بالایی از آرسنیک در دوران بارداری و یک ماه پس از زایمان ثابت شده است.دوز بالا قادر به ورود به جنین از جفت است، درحالی‌که در صورت پایین بودن دوز، اختلال در روند رشد جنین محسوس نمی‌باشد (۱۰).

ورود آرسنیک به بدن جنین از طریق جفت منجر به تأخیر در رشد جنین‌ها و ایجاد اختلال در لوله‌ی عصبی به صورت تأخیر در بسته شدن لوله‌ی عصبی، عدم رشد لایه‌های تشکیل دهنده‌ی طناب نخاعی، مغز و مخچه، کاهش تکثیر سلولی و بروز مرگ سلولی شده است(۱۲،۱۱). به‌دلیل سرعت زیاد تکثیر سلولی در جنین نقایص ایجاد شده در لوله‌ی عصبی و سیستم بینایی به صورت ماکروسکوپیک و میکروسکوپیک بیشتر مشهود است. در عین حال ثابت شده است که این آلاینده حتی بر سلول‌های عصبی بالغ نیز اثر سوء داشته و مانع رشد آن‌ها می‌شود(۱۳).

به نظر می‌رسد که آرسنیک در زمان شکل گیری ویزیکول بینایی بر سلول‌های آن که در حال تقسیم هستند اثر گذاشته و در نتیجه ویزیکول رشد طبیعی خود را نکرده است. همین‌طور تأخیر در روند تشکیل لایه‌های رنگدانه ای و عصبی شبکیه مربوط به کاهش رشد سلول‌های عصبی است که Takeuchi نیز آن را گزارش کرده است(۱۴).

ورود آرسنیک از طریق جفت منجر به کاهش محسوس پروتئین سلولی، DNA، RNA مشود.از طرفی تجمع اصلی آن در سیستم عصبی جنین بوده و مرگ سلولی نخست در سلول‌های نورواکتودرم ظاهر می‌شود که مربوط به تخریب شبکه آندوپلاسمیک، آتروفی هسته و کاهش سنتز RNA هسته‌ائی است (۱۵).

در این تحقیق میزان پروتئین RFC-1 موجود در شبکیه چشم کاهش یافته و به نظر می‌رسد احتمالاً ورود آرسنیک باعث تخریب در پروتئین‌های غشائی شده و متعاقباً ورود فولیت به داخل سلول دچار اختلال شده است.

تشکر و قدردانی

نتایج این مطالعه حاصل طرح تحقیقاتی مصوب معاونت پژوهشی دانشگاه علوم پزشکی ارومیه بوده و نویسندگان مقاله از معاونت محترم سپاسگزاری می‌نمایند.

References:

1. Rodríguez VM, Jiménez-Capdeville ME, Giordano M. The effects of arsenic exposure on the nervous system. Toxicol Lett 2003;145(1):1–18.
2. Lantz RC, Chau B, Sarihan P, Witten ML, Pivniouk VI, Chen GJ. In utero and postnatal exposure to arsenic alters pulmonary structure and function. Toxicol Appl Pharmacol 2009;235(1):105–13.
3. Walvekar RR, Kane SV, Nadkarni MS, Bagwan IN, Chaukar DA, D'Cruz AK. Chronic arsenic poisoning: a global health issue -- a report of multiple primary cancers. J Cutan Pathol 2007;34(2):203–6.
4. Jin Y, Xi S, Li X, Lu C, Li G, Xu Y, et al. Arsenic speciation transported through the placenta from mother mice to their newborn pups. Environ Res 2006;101(3):349–55.
5. ZirakJavanmard, M. Sadrkhanlou, R; Hasanzadeh, S.; Effect of arsenic on neural tube in mouse embryo and relation to reduced folate carrier (RFC-1). Iran J Veterinary Res Shiraz Univ 2012; 13(3): 40.
6. Beaudoin AR. Teratogenicity of sodium arsenate in rats. Teratology 1974;10(2):153–7.
7. Chaineau E, Binet S, Pol D, Chatellier G, Meininger V. Embryotoxic effects of sodium arsenite and sodium arsenate on mouse embryos in culture. Teratology 1990;41(1):105–12.

Archive of SID

www.SID.ir

8. Maddox DM, Manlapat A, Roon P, Prasad P, Ganapathy V, Smith SB. Reduced-folate carrier (RFC) is expressed in placenta and yolk sac, as well as in cells of the developing forebrain, hindbrain, neural tube, craniofacial region, eye, limb buds and heart. BMC Dev Biol 2003;3:6.
9. Liu S, Piao F, Sun X, Bai L, Peng Y, Zhong Y, et al. Arsenic-induced inhibition of hippocampal neurogenesis and its reversibility. Neurotoxicology 2012;33(5):1033–9.
10. Faita F, Cori L, Bianchi F, Andreassi MG. Arsenic-induced genotoxicity and genetic susceptibility to arsenic-related pathologies. Int J Environ Res Public Health 2013;10(4):1527–46.
11. ZirakJavanmard M, Kaul JM, Paul S. Embryotoxicity of sodium arsenate in mouse. Int J Med Toxicology & Legal Medicine 2011; 13(3)
12. Zirak Javanmard M, Kaul JM, Paul S. Neurotoxic Effect Of Sodium Arsenate On The Brain Of Mice Embryo. Int J Med Toxicology & Legal Medicine 2011; 13(4).
13. Liu S, Piao F, Sun X, Bai L, Peng Y, Zhong Y, et al. Arsenic-induced inhibition of hippocampal neurogenesis and its reversibility. Neurotoxicology 2012;33(5):1033–9.
14. Takeuchi IK.Embryotoxicity of arsenic acid: light and electron microscopy of its effect on neurulation-stage rat embryo. J Toxicol Sci 1979; 4(4):405-16
15. Fisher DL. Cultured rat embryo accumulation of DNA, RNA, and protein following maternal administration of sodium arsenate. Environ Res 1982;28(1):1–9.

Archive of SID

www.SID.ir

Original Article

THE EFFECTS OF ARSENIC ON DEVELOPMENT OF EYES IN MICE EMBRYOS

Masoome Zirak Jacanmard [1], Mojtaba Karimipoor[2], Bagher Pourheidar[3], Maryam Shahi[4]*

Received: 23 Nov , 2013; Accepted: 4 Feb , 2014

Abstract

***Background & Aims*:** arsenic is an important environmental toxicant which is usually found in drinking water. The aim of this study was to evaluate the effects of arsenic on development of visual system on mouse embryos.

Materials & Methods: In this study 30 albino mice were used in controls and experimental groups (N=15). The experimental group received 40 mg/kg intraperitoneally sodium arsenic on the 8th day of gestation. On the 10th, 16th and 19th days of the gestation the pregnant mice were sacrificed and the embryos were removed from uterus. All embryos of the groups were examined macroscopically and microscopically by H&E and immunufoluorescence staining for detection of Reduced Folate Carrier 1 (RFC1).

Results: Macroscopic observations of the 16th and 19th days in the experimental group showed anophtalmia or defect in eye ball formation. Histological examination by H&E revealed that 60% of experimental embryos belonged to (E10), 60% (E16) and 33.5% (E19) showed defects in development of different layers of eye. Furthermore, the expression of retina layer RCF 1 in the experimental group decreased in compared control.

***Conclusion*:** These results demonstrated the association between prenatal exposure to inorganic arsenic and eye defects and more likely related to a defect in RFC1.

***Keywords*:** Arsenic, Mouse, RFC 1, Eye

Address: Anatomy Department, Faculty of Medicine, Urmia University of Medical Sciences, Urmia, Iran ***Tel***: +98 441 2780803
Email: mojtaba_karimipour@yahoo.com

SOURCE: URMIA MED J 2014: 25(83): 20 ISSN: 1027-3727

Archive of SID

[1] *Anatomy Department, Faculty of Medicine, Urmia University of Medical Sciences, Urmia, Iran*
[2] *Anatomy Department, Faculty of Medicine, Urmia University of Medical Sciences, Urmia, Iran (Corresponding Author)*
[3] *Neurophysiolog Research Center, Urmia University of Medical Sciences, Urmia, Iran*
[4] *MSc Student, Anatomy Department, Faculty of Medicine, Urmia University of Medical Sciences, Urmia, Iran*

www.SID.ir