

ارزیابی تغییرات سلولی بافت طحال و تغییرات سرولوژیک خون محیطی در اتوترانسپلنتیشن طحال در مقایسه با موارد اسپلنکتومی شده در رت

نازیلا حسن‌زاده قویفکر^{۱*}، محمدرضا جوادی^۲، علیرضا منصف‌اصفهانی^۳، سیامک شهیدی^۴

تاریخ دریافت ۱۳۹۳/۰۶/۰۶ تاریخ پذیرش ۱۳۹۳/۰۸/۱۱

چکیده

پیش‌زمینه و هدف: آسیب طحال از جمله شایع‌ترین آسیب‌های ناشی از تروما می‌باشد. زمانی که اسپلنکتومی طحال به علت آسیب وارده اجتناب‌ناپذیر باشد، اتوترانسپلنت بافت طحال تنها گزینه ممکن برای حفظ عملکرد طحال می‌باشد. عملکرد ایمونولوژیک طحال در مقابله با عفونت‌ها بسیار حائز اهمیت است اما میزان جریان فعالیت ایمونولوژیک و میزان بازآرایی ساختاری طحال پس از کاشت در مقایسه با حجم طحال کاشته شده تاکنون مشخص نشده است. هدف از این مطالعه ارزیابی تغییرات سلولی بافت طحال و تغییرات سرولوژیک خون محیطی در اتوترانسپلنتیشن طحال در امتوم رت می‌باشد.

مواد و روش کار: در این مطالعه تجربی تصادفی شده کنترل دار، ۸۰ رت نر ویستار در ۴ گروه مطالعه به‌طور تصادفی قرار گرفتند. گروه Sp، تحت اسپلنکتومی، گروه Au، تحت اسپلنکتومی و کاشت ۳ قطعه از بافت طحالی مشتمل بر ۱۵-۱۰ درصد از حجم آن در امتوم بزرگ و گروه Sh، تحت لاپاراتومی با تحریک پریتون قرار گرفتند. گروه Co به‌عنوان گروه کنترل پیگیری شدند. ۱۰ مورد از موارد هر گروه به‌طور تصادفی جدا شده و به مدت ۶ ماه و ۱۰ مورد دیگر به مدت ۱۲ ماه مورد پیگیری قرار گرفتند. در پایان دوره پیگیری نمونه خونی اخذ شده از نظر شمارش لکوسیتی و لنفوسیتی و پلاکت و همچنین سطح ایمونوگلوبولین M سرمی سنجش شد و میان گروه‌های مطالعه مورد مقایسه قرار گرفت. همچنین در گروه اتوترانسپلنت شده پس از لاپاراتومی مجدد، بافت طحال کاشته شده از نظر ماکروسکوپی و میکروسکوپی بررسی و در دو گروه پیگیری مورد مقایسه قرار گرفت.

یافته‌ها: نتایج مطالعه ما نشان داد پس از پیگیری ۶ و ۱۲ ماهه از نظر شمارش لکوسیتی و لنفوسیتی میان گروه‌های مطالعه تفاوتی وجود نداشت. شمارش پلاکتی در گروه Sp در پایان ماه ۶ و ۱۲ بیشتر از گروه کنترل بوده است ($P < 0.001$). تفاوت میان شمارش پلاکتی دو گروه Sp و Au معنی‌دار نبوده است. سطوح IgM سرمی در گروه Sp پایان ماه ۶ و ۱۲ به‌طور معنی‌داری کمتر از گروه Sh و Co کنترل بوده است؛ اما میان گروه Au و دو گروه Sh و Co تفاوت معنی‌دار نبوده است. متوسط سطوح IgM در گروه Au بالاتر از گروه Sp به دست آمد اما تفاوت مشاهده شده از نظر آماری معنی‌دار نبوده است ($P = 0.14$). در بررسی مجدد بافت طحال کاشته شده در تمام موارد به‌جز یک مورد (۶۲،۲۵ درصد) قابل‌شناسایی بود و تعداد موارد بازآرایی ساختار طحالی و با تشکیل پالپ قرمز و پالپ سفید با فولیکول لنفاوی و در گروه پیگیری ۱۲ ماهه بیشتر بوده است. میزان پیگمان هموسیدرین نیز در گروه پیگیری ۱۲ ماهه به‌طور معنی‌داری بالاتر بوده است ($P = 0.03$).

نتیجه‌گیری: کاشت حدود ۱۵ درصد از حجم بافت طحالی، در اکثریت موارد با موفقیت روبرو بوده و بافت طحال بازآرایی شده با مزیت‌های غیرقابل چشم‌پوشی بر روی سیستم ایمنی همراه بوده است. بنابراین اتوترانسپلنت بافت طحالی حتی در حجم‌های اندک، در موارد غیرقابل اجتناب اسپلنکتومی قویاً توصیه می‌شود.
کلمات کلیدی: اتوترانسپلنت طحال، رت، ایمونوگلوبولین

مجله پزشکی ارومیه، دوره بیست و پنجم، شماره دهم، ص ۹۴۰-۹۵۳، دی ۱۳۹۳

آدرس مکاتبه: همدان، دانشگاه علوم پزشکی همدان، دانشکده پزشکی، تلفن: ۸۸۱۱۲۶۴۰۰۵۰

Email: nnnnaz2002@yahoo.com

^۱ بورده تخصصی جراحی عمومی، دانشکده پزشکی، دانشگاه علوم پزشکی همدان (نویسنده مسئول)

^۲ استادیار گروه جراحی عمومی، دانشکده پزشکی، دانشگاه علوم پزشکی همدان

^۳ دانشیار گروه پاتولوژی، دانشکده پزشکی، دانشگاه علوم پزشکی همدان

^۴ استادیار گروه فیزیولوژی، دانشکده پزشکی، دانشگاه علوم پزشکی همدان

مقدمه

Furka و همکارانش بر روی مدل‌های سگ به اجرا درآمد. در این روش ورقه‌هایی از طحال تحت عنوان chip بین دولایه انتوم جاییگزین می‌شوند که به این ترتیب از ایجاد چسبندگی جلوگیری می‌گردد (۹-۱۲).

توافق جامعی در مطالعات تجربی در زمینه اندازه بافت پیوندی وجود ندارد. در مجموع نتایج تحقیقات نشان می‌دهد که رژنراسیون بافت پیوندی در اندازه ۱ میلی‌متر تا ضخامت بیشتر از یک سانتی‌متر اتفاق می‌افتد. قطعات با ضخامت بیشتر قبل از آغاز پروسه‌های رژنراسیون، دژنره می‌شوند (۸). در مطالعات قبلی مشخص شده است که chip های طحالی که حدود ۱۵-۱۰ درصد از کل توده طحال را شامل می‌شوند به‌طور موفقیت‌آمیزی تا ماه‌ها در انتوم زنده می‌مانند و در پایان ماه دوم chip های طحال از نظر بافت‌شناسی در رت، در روزهای ابتدایی رژنره می‌شوند (۱۶-۱۳). یکی از نکات حائز اهمیت این است که مطالعات بر این باورند که حدود ۳۰-۲۵ درصد بافت طحال برای جایگزینی مناسب عملکرد آن مورد نیاز است. در صورتی که پس از آسیب طحال با گرید بالا از جمله گرید ۴ و ۵ که تحت عنوان (Shattered spleen) مطرح است، تنها قسمت کوچکی، حدود ۱۵-۱۰ درصد از بافت طحال با حفظ ساختار طبیعی را می‌توان ترانسپلنت نمود (۱۶، ۱۵). بنابراین این مطالعه نیز در جهت ترانسپلنت ۱۵-۱۰ درصد بافت طحالی و بررسی اثرات هیستولوژیک و ایمونولوژیک آن طراحی گردید.

مواد و روش کار

این مطالعه یک کارآزمایی تجربی تصادفی شده کنترل‌دار بر روی نمونه‌های حیوانی بوده است که نمونه‌های حیوانی از محل انجام تحقیق مرکز تحقیقات حیوانی دانشکده پزشکی دانشگاه علوم پزشکی همدان تهیه شده و به‌طور تصادفی در گروه‌های مطالعه قرار گرفتند.

در این مطالعه موش‌های نر از نژاد ویستار با وزن ۲۵۰-۲۰۰ گرم از حیوان‌خانه‌ی دانشکده پزشکی در طی این تحقیق مورد استفاده قرار گرفتند. حیوانات به مدت یک هفته جهت سازگاری با شرایط محیط نگهداری شدند. حیوانات در قفس‌های استیل با پوشش خاک چوب در دمای ۲۳-۲۲ درجه سانتیگراد و سیکل ۱۲ ساعت روشنایی و تاریکی نگهداری شدند و دسترسی آزاد به آب آشامیدنی و غذای استاندارد مخصوص در طی این تحقیق در اختیار داشتند. در تمام مراحل تحقیق کلیه ضوابط و شرایط نگهداری و انجام آزمایشات روی حیوانات بر اساس دستورالعمل‌های مصوب کمیته اخلاق دانشگاه صورت پذیرفت. پس از یک هفته، رت‌های مورد مطالعه به‌طور تصادفی به ۸ گروه مساوی تقسیم شدند و در قفس‌های جداگانه نگهداری شدند.

طحال بزرگ‌ترین عضو رتیکولو اندوتلیال بدن و توده‌ای کپسول دار حاوی بافت عروقی و بافت لنفوئید است. (۱). طحال ارگانی است که به‌طور شایعی بعد از ترومای غیر نافذ شکمی دچار آسیب می‌گردد. همچنین طحال غالباً در ترومای نافذ به ربع فوقانی و چپ شکمی نیز دچار آسیب می‌گردد. تا دهه ۱۹۷۰ اسپلنکتومی برای تمام آسیب‌های طحال ضرورت داشت. در دهه ۱۹۸۰ با شناسایی عملکرد ایمونولوژیک طحال، عمل جراحی بر روی نگهداری و حفظ آن متمرکز شد. بعد از موفقیت حفظ طحال در اطفال، برخورد غیر جراحی به روش ارجح در آسیب‌های طحالی بدل شد (۲). روند حفظ طحال پس از شناسایی خطر مادام‌العمر برای عفونت شدید پوست اسپلنکتومی (OPSI) مطرح گردید (۳) با این حال همچنان در جراحات بسیار شدید طحال اسپلنکتومی به‌عنوان درمان رایج‌تر در مقایسه با اسپلنورافی مطرح می‌باشد (۲). عوارض زودرس و دیررس پس از اسپلنکتومی از قبل در مطالعات بالینی متعدد مورد ارزیابی قرار گرفته است؛ اما ارتقاء دانش در زمینه عوارض دیررس تنها بر پایه مطالعات اخیر و با استناد به کارآزمایی‌های مبتنی مقایسه جراحی‌های حفظ طحال و اسپلنکتومی بوده است (۴-۶). برخی از عوارض دیررس می‌تواند مربوط به از دست دادن عملکرد طحال: کاهش سطح سرمی IgM و حضور گلبول قرمز غیر طبیعی در خون، لکوسیتوز، ترومبوسیتوز، سندرم عفونت برق‌آسا به دنبال اسپلنکتومی (OPSI)، آترواسکلروز و عفونت‌های عود کننده باشد.

در مطالعات بالینی، ایمونوپروفیلاکسی؛ کمپروپیلاکسی و جراحی‌های حفظ‌کننده طحال از جمله رزکسیون طحال و اتوترانسپلنتیشن طحال در همراهی با اطلاع‌رسانی و آموزش بیماران، موجب جلوگیری و اجتناب از بسیاری از عوارض جدی گردیده است (۷). برخی از مطالعات در این زمینه اتوترانسپلنت بافت هموژنیزه طحال را مطرح کرده‌اند با این توجیه که حفظ عملکرد فیلتری طحال با توجه به حفظ ساختار آن بهتر است. همچنین این موضوع مورد بحث است که با توجه به اولویت حفظ حیات بافت در پیوند قطعات کوچک‌تر، رژنراسیون آن‌ها نسبت به قطعات بزرگ‌تر در مدت‌زمان کمتری صورت می‌گیرد. همچنین در مورد محل پیوند نیز موقعیت‌های متفاوتی تاکنون بررسی شده‌اند از جمله: انتوم بزرگ، حفره پریتنوتال، محل طحال، رتروپریتنوتن، اینتراپورتال، عضلات شکمی، بازر و زیر جلد جدار شکم. در این میان انتوم بزرگ دارای چندین مزیت است از جمله تسهیل واسکولاریزاسیون، امکان تبادل خونی در سطح وسیع که به‌منظور واسکولاریزاسیون مناسب آن از اهمیت به‌سزایی برخوردار است (۸). روش حفظ طحال با استفاده از انتوم بزرگ اولین بار توسط

سازی بافتی پاتولوژیک قرار گرفتند و بررسی‌های ذیل در مورد آن‌ها صورت گرفت: در بررسی هیستولوژیک حفظ ساختار بافت طحال از جهت حفظ پالپ سفید در محل کاشته شده، وجود سلول‌های قرمز و هموسیدرین در سینوزوئیدها و فضای بینابینی و همچنین میزان واسکولاریزاسیون و عروق سپتال، آرتریول‌ها و سینوزوئیدها بررسی شدند. همچنین وجود بافت چربی و فیبروز در محل‌های چسبندگی و ساختار بافتی باقیمانده بررسی شدند. بافت طحال از نظر نوآرایی و ساختار آن بررسی شده و به نمونه‌ها به دو گروه *organized* و یا بافت طحالی *low or disorganized* تقسیم شدند و در چک لیست وارد شدند. وجود فولیکول فعال لنفوی حاوی ژرمینال سنتر (مرکز زایگر) نیز در تمامی برش‌ها مورد بررسی قرار گرفت. در برش‌های بافتی تهیه شده از بافت طحال کاشته شده: میزان پیگمان هموسیدرین و میزان ماکروفاژهای فعال در مقایسه با برش طحال طبیعی مورد بررسی قرار گرفت و در مقایسه با طحال طبیعی اعداد ۰ تا ۴ به هریک نسبت داده شد: ۰، عدم وجود، ۱ میزان کم، ۲ متوسط ولی کمتر از حد طبیعی، ۳ فراوان ولی کمتر از حد طبیعی، ۴ بسیار فراوان در حد بافت طبیعی و سپس مورد مقایسه قرار گرفت. در بررسی نمونه خونی نیز شمارش کامل خونی مشتمل بر شمارش لکوسیتی، شمارش گلبول‌های قرمز، شمارش پلاکتی و درصد نوتروفیل و لنفوسیت‌ها مورد ارزیابی قرار گرفت.

در نمونه سرمی تهیه شده سنجش سطح ایمونوگلوبولین IgM سرمی در مرکز آموزشی درمانی بعثت و با استفاده از کیت SRID شرکت پژوهشی بهار افشان (B.I.R.D) صورت گرفته و در هشت گروه مطالعه مورد مقایسه قرار گرفتند. تغییرات هیستولوژیک بافتی نیز در بررسی لام‌های بافت مذکور در دو گروه Au-6 و Au-12 مورد مقایسه قرار گرفتند. داده‌ای به دست آمده در نرم افزار SPSS-17 مورد تجزیه تحلیل آماری قرار گرفت. یافته‌های مطالعه بصورت میانگین \pm انحراف معیار گزارش شده و در صورت نرمال بودن توزیع داده‌ها از آزمون آماری Anova جهت مقایسه تفاوت‌ها استفاده شد و در صورت معنی‌دار بودن نتایج آزمون Dunett جهت مقایسه دو گروه مورد استفاده قرار گرفت. جهت گزارش بقاء از درصد بقاء در گروه‌ها استفاده گردید و نتایج در تمام موارد در صورت $P < 0.05$ معنی‌دار تلقی شد.

یافته‌ها

در این مطالعه ۸۰ رت در ۸ گروه مورد مطالعه قرار گرفتند. در نمونه خون اخذ شده از گروه‌های پیگیری ۶ ماهه، میانگین شمارش کل لکوسیتی در گروه SP-6 برابر با $10^3 \times 11.47 \pm 5.21$ و در گروه Au-6 برابر با $10^3 \times 8.58 \pm 4.77$ میلی‌لیتر مکعب به

گروه‌های مطالعه به ترتیب زیر طبقه‌بندی شدند:

- ۱- گروه رت‌های اسپلنکتومی شده ماه ششم: Sp-6
- ۲- گروه رت‌های اتوترانسپلنت شده ماه ششم: Au-6
- ۳- گروه رت‌های جراحی sham ماه ششم: Sh-6
- ۴- گروه رت‌های کنترل ماه ششم: Co-6
- ۵- گروه رت‌های اسپلنکتومی شده ماه دوازدهم: Sp-12
- ۶- گروه رت‌های اتوترانسپلنت شده ماه دوازدهم: Au-12
- ۷- گروه رت‌های جراحی sham ماه دوازدهم: Sh-12
- ۸- گروه رت‌های کنترل ماه دوازدهم: Co-12

در طی یک هفته رت‌های مطالعه در گروه‌های جراحی، تحت بیهوشی با تزریق اینتراپریتونئال کتامین با دوز ۳۵ میلی گرم/کیلوگرم و ۱ میلی‌لیتر لیدوکائین ۱ درصد قرار می‌گرفتند و سپس در شرایط *clean* تحت جراحی قرار گرفتند. اسپلنکتومی با یک برش میدلاین در گروه‌های Sp انجام شده و به‌طور مشابه در گروه‌های Au پس از اسپلنکتومی، اتوترانسپلنتیشن بافت طحالی توسط تکنیک *chip* های طحالی Furka بر روی انتوم انجام می‌شد. در گروه Sh جراحی تنها محدود به باز نمودن حفره شکمی کشیدن و تغییر پوزیشن طحال بود. جهت انجام روش Furka، پس از اسپلنکتومی ۳ قطعه کوچک طحالی با عنوان Chip و در ابعاد تقریبی $2 \times 2 \times 4$ میلی‌متر تهیه شد و در نرمال سالین و در دمای اتاق قرار داده شد. پس از ایجاد ۳ لانه (nest) بر روی انتوم از طریق باز نمودن لایه اولیه آن قطعات ایجاد شده بین دو لایه انتوم بزرگ قرار داده شده و سپس با نخ PDS ۵،۰ فیکس گردیدند. قبل از بستن حفره شکمی ۱-۲، ۱ میلی‌لیتر نرمال سالین استریل بصورت اینتراپریتونئال تجویز می‌گردید و سپس دوباره شکم در دولاویه عضلات و پوست ترمیم شد. نمونه خونی در پایان ماه ششم از چهار گروه مطالعه توسط خونگیری داخل قلبی پس از بیهوشی با کتامین اخذ گردید و گروه اتوترانسپلنت شده مجدداً لاپاراتومی شده و بافت‌های طحال کاشته شده جهت بررسی پاتولوژیک منتقل شد. نمونه خونی در پایان ماه دوازدهم نیز به‌طور مشابه از چهار گروه مطالعه توسط خون‌گیری داخل قلبی توسط سرنگ ۵ cc پس از بی‌هوشی با کتامین اخذ گردید و گروه اتوترانسپلنت شده مجدداً لاپاراتومی شده و بافت‌های طحال کاشته شده جهت بررسی پاتولوژیک ارسال گردید.

بررسی پاتولوژیک به طریق زیر صورت گرفت: نمونه بافتی به دست آمده از انتوم، ابتدا در محلول سدیم کلراید ۰،۹ درصد قرار گرفت تا سلول‌های خونی اضافه از آن جداسازی شود و سپس خشک شده و ابعاد قطعات بافتی توسط خطکش بر اساس میلیمتر سنجیده شد. پس از بررسی ماکروسکوپی اولیه نمونه‌های به دست آمده در فرمالین رقیق شده قرار داده شده و تحت آماده

میانگین شمارش پلاکتی در گروه SP-12 برابر با $10^3 \times 110,580 \pm 183,91$ و در گروه Au-12 برابر با $10^3 \times 108,900 \pm 292,39$ در میلی لیتر مکعب محاسبه شد. شمارش پلاکتی در گروه Sh-12 برابر با $10^3 \times 524,00 \pm 342,83$ و در گروه C-12 برابر با $10^3 \times 774,22 \pm 244,22$ در میلی لیتر مکعب بوده است. متوسط شمارش پلاکتها در گروه SP-6 به طور معنی داری بالاتر از گروه Sh-6 بوده است ($P=0,003$). شمارش پلاکتها در گروه Au-6 هم به طور معنی داری بالاتر از گروه Sh-6 بوده است ($P=0,003$). در مقایسه میان گروههای SP-6، Au-6 و Sh-6 با گروه C-6 تفاوت معنی داری مشاهده نشد ($P=0,178$ ، $P=0,11$) و $P=0,175$

میانگین غلظت IgM سرمی در گروه SP-6 برابر با $72,14 \pm 29,54$ و در گروه Au-6 برابر با $100,12 \pm 20,74$ میلی گرم در دسی لیتر بوده است. غلظت IgM سرمی در گروه Sh-6 $11,87 \pm 25,58$ و در گروه C-6 برابر با $123,20 \pm 29,33$ میلی گرم در دسی لیتر بوده به دست آمد. غلظت سرمی IgM در گروه SP-6 به طور معنی داری نسبت به گروه C-6 و Sh-6 کمتر بوده است. (به ترتیب $P=0,002$ و $P=0,019$). میان دو گروه Au-6 و Sh-6 در مقایسه با گروه C-6 تفاوت معنی داری مشاهده نشد ($P=0,19$) و $P=0,71$. تفاوت میان گروه SP-6 و Au-6 نیز معنی دار نبوده است ($P=0,123$).

میانگین غلظت IgM سرمی در گروه SP-12 برابر با $79,80 \pm 15,00$ و در گروه Au-12 برابر با $104,25 \pm 23,74$ میلی گرم در دسی لیتر محاسبه شد. میانگین غلظت IgM سرمی در گروه Sh-12 برابر با $118,66 \pm 19,96$ و در گروه C-12 برابر با $110,44 \pm 25,40$ میلی گرم در دسی لیتر بوده است. غلظت سرمی IgM در گروه SP-12 به طور معنی داری نسبت به گروه C-12 و Sh-12 کمتر بوده است. (به ترتیب $P=0,47$ و $P=0,01$). میان دو گروه Au-12 و Sh-12 در مقایسه با گروه C-12 تفاوت معنی داری مشاهده نشد ($P=0,89$ و $P=0,78$). تفاوت میان گروه SP-12 و Au-12 نیز معنی دار نبوده است ($P=0,14$)

بررسی بافت طحالی:

در گروه Au-6 در تمام موارد (۱۰۰ درصد موارد) پس از لاپاراتومی، بافت طحال قابل شناسایی بود و هر سه قطعه بافت کاشته شده شناسایی و مورد بررسی پاتولوژیک قرار گرفت. در گروه Au-12 بافت طحال پس از لاپاراتومی در ۷ مورد (۸۷ درصد موارد) قابل شناسایی بود و تنها در یک مورد، در بررسی امیتوم بافت حدود یک میلی متری فیبروز در محل کاشت طحال یافت شد که بخوبی قابل شناسایی نبود، در این گروه نیز بررسی بیشتر پاتولوژیک جهت نمونهها صورت گرفت (شکل ۱، ۴، ۳، ۲).

دست آمد. شمارش لکوسیتی در گروه Sh-6 $10^3 \times 6,96 \pm 2,29$ و در گروه C-6 برابر با $10^3 \times 8,43 \pm 4,11$ در میلی لیتر مکعب بوده است. تفاوت میان گروهها با آزمون ANOVA مورد مقایسه قرار گرفت که از نظر آماری میان گروههای مطالعه تفاوت معنی داری مشاهده نشد ($P=0,13$). در نمونه خون اخذ شده از گروههای پیگیری ۱۲ ماهه، میانگین شمارش کل لکوسیتی در گروه SP-12 برابر با $10^3 \times 9,44 \pm 2,90$ و در گروه Au-12 برابر با $10^3 \times 9,53 \pm 3,71$ در میلی لیتر مکعب محاسبه شد. شمارش لکوسیتی در گروه Sh-12 برابر با $10^3 \times 6,35 \pm 1,67$ و در گروه C-12 برابر با $10^3 \times 7,14 \pm 3,04$ در میلی لیتر مکعب بوده است از نظر آماری میان گروههای مطالعه تفاوت معنی داری مشاهده نشد ($P=0,09$).

از نظر آماری میان میانگین شمارش لنفوسیتی در گروههای پیگیری ۶ ماهه نیز تفاوت معنی داری مشاهده نشد ($P=0,51$). میانگین شمارش لنفوسیتی در گروههای پیگیری ۱۲ ماهه نیز به شرح زیر به دست آمد، میانگین شمارش لنفوسیتی در گروه SP-12 برابر با $10^3 \times 6,17 \pm 2,66$ و در گروه Au-12 برابر با $10^3 \times 5,97 \pm 2,12$ در میلی لیتر مکعب محاسبه شد. از نظر آماری میان گروههای مطالعه تفاوت معنی داری مشاهده نشد ($P=0,22$).

میانگین شمارش نوتروفیلها در گروههای پیگیری ۶ ماهه به شرح زیر به دست آمد، در گروه SP-6 برابر با $10^3 \times 5,82 \pm 3,83$ و در گروه Au-6 $10^3 \times 3,27 \pm 1,82$ برابر با میلی لیتر مکعب، همچنین در گروه Sh-6 برابر با $10^3 \times 3,07 \pm 1,07$ و در گروه C-6 برابر با $10^3 \times 2,79 \pm 1,13$ در میلی لیتر مکعب بوده است؛ که تفاوت میان گروهها از نظر میزان نوتروفیلها، از نظر آماری معنی دار بوده است ($P=0,037$). تفاوت میان هر یک از گروهها با گروه کنترل توسط آزمون Dunnett مورد بررسی قرار گرفت. متوسط شمارش نوتروفیلها در گروه SP-6 به طور معنی داری بالاتر از گروه کنترل بوده است ($P=0,02$). تفاوت میان گروه SP-6 و Au-6 نیز از نظر آماری معنی دار نبوده است ($P=0,08$). در گروههای پیگیری ۱۲ ماهه نیز میانگین شمارش نوتروفیل از نظر آماری میان گروههای مطالعه تفاوت معنی داری مشاهده نشد.

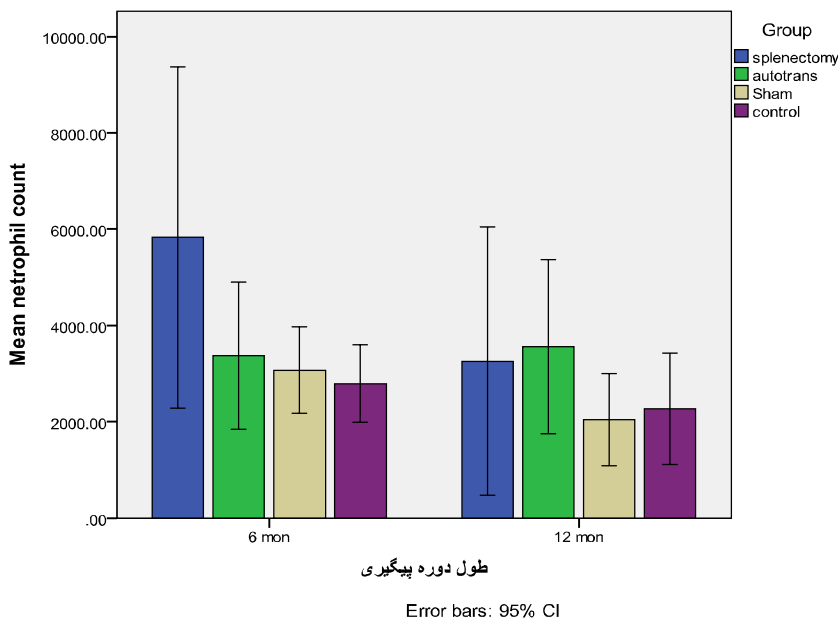
میانگین شمارش ترومبوسیتها در گروههای پیگیری ۶ ماهه به شرح زیر به دست آمد، در گروه SP-6 برابر با $10^3 \times 948,83 \pm 383,71$ و در گروه Au-6 برابر با $10^3 \times 747,57 \pm 212,07$ و در گروه C-6 برابر با $10^3 \times 747,57 \pm 212,07$ در میلی لیتر مکعب، همچنین در گروه Sh-6 برابر با $10^3 \times 747,57 \pm 212,07$ و در گروه C-6 برابر با $10^3 \times 747,57 \pm 212,07$ در میلی لیتر مکعب بوده است. متوسط شمارش پلاکتها در گروه SP-6 به طور معنی داری بالاتر از گروه کنترل بوده است ($P=0,01$). تفاوت شمارش پلاکتی در گروه SP-6 نسبت به گروه Sh-6 نیز معنی دار بوده است ($P=0,001$). در گروههای پیگیری ۱۲ ماهه نیز

در دو معنی‌دار نبوده است. میزان پیگمان هموسیدرین در بافت طحال در گروه Au-6 براساس مقیاس کمی نسبت به بافت طبیعی از ۰ تا ۴ مورد سنجش قرار گرفت. میانگین میزان هموسیدرین در این گروه برابر با 1.50 ± 0.75 بوده است. میزان پیگمان هموسیدرین در بافت طحال در گروه Au-12 برابر با 2.50 ± 0.92 بوده است. از نظر میزان هموسیدرین در گروه Au-12 به‌طور معنی‌داری بالاتر بوده است ($P=0.03$).

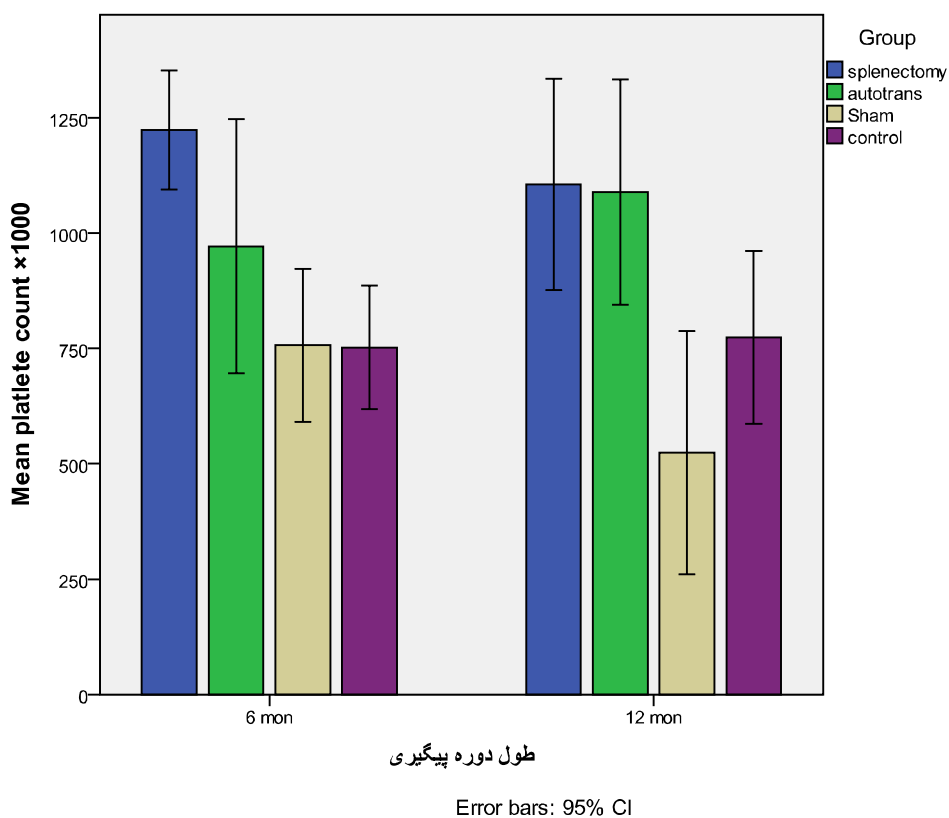
تشکیل پالپ سفید در برش‌های بافتی از بافت طحالی ترانسپلنت شده در گروه Au-6 در سه مورد (۳۷،۵ درصد) مناسب و فراوان بوده است و در پنج مورد کم و ضعیف بوده است. در گروه Au-12 نیز در شش مورد (۷۵ درصد) تشکیل پالپ سفید بخوبی صورت گرفته بود ولی در ۲ مورد پالپ سفید ضعیف و کم بوده است. تشکیل فولیکول لنفاوی فعال در پالپ سفید در گروه Au-6 چهار مورد (۵۰ درصد) بوده است. در گروه Au-12 نیز شش مورد (۷۵ درصد) تشکیل پالپ قرمز در برش‌های بافتی از بافت طحالی ترانسپلنت شده در گروه Au-6 در ۶ مورد (۷۵ درصد) مناسب و فراوان بوده است. در گروه Au-12 نیز در هفت مورد (۸۷ درصد) تشکیل پالپ قرمز به‌خوبی صورت گرفته بود ولی در یک مورد پالپ قرمز کم بوده است. تفاوت میان دو گروه از نظر شکل‌گیری پالپ قرمز و سفید و فولیکول لنفاوی مورد مقایسه قرار گرفت که تفاوت میان دو گروه معنی‌دار به دست نیامد.

در بررسی مقاطع میکروسکوپی نمونه‌های طحالی، وجود و عدم وجود کپسول در اطراف بافت طحالی دو گروه Au-6 و Au-12 مورد بررسی قرار گرفت (شکل ۵ و شکل ۶ و شکل ۷). وجود کپسول طحالی در ۷ مورد از بافت‌های طحالی (۸۷،۵ درصد) در گروه Au-6 آشکار بود؛ و یک مورد کپسول بخوبی قابل‌شناسایی نبود. در گروه Au-12، ۷ مورد کپسول طحالی قابل‌شناسایی بود (۸۷،۵ درصد) و تنها در یک مورد بافت طحال بسیار کوچک بود و کپسول واضحی نداشت. تفاوت میان دو گروه از نظر وجود کپسول از نظر آماری معنی‌دار نبوده است ($P=0.75$).

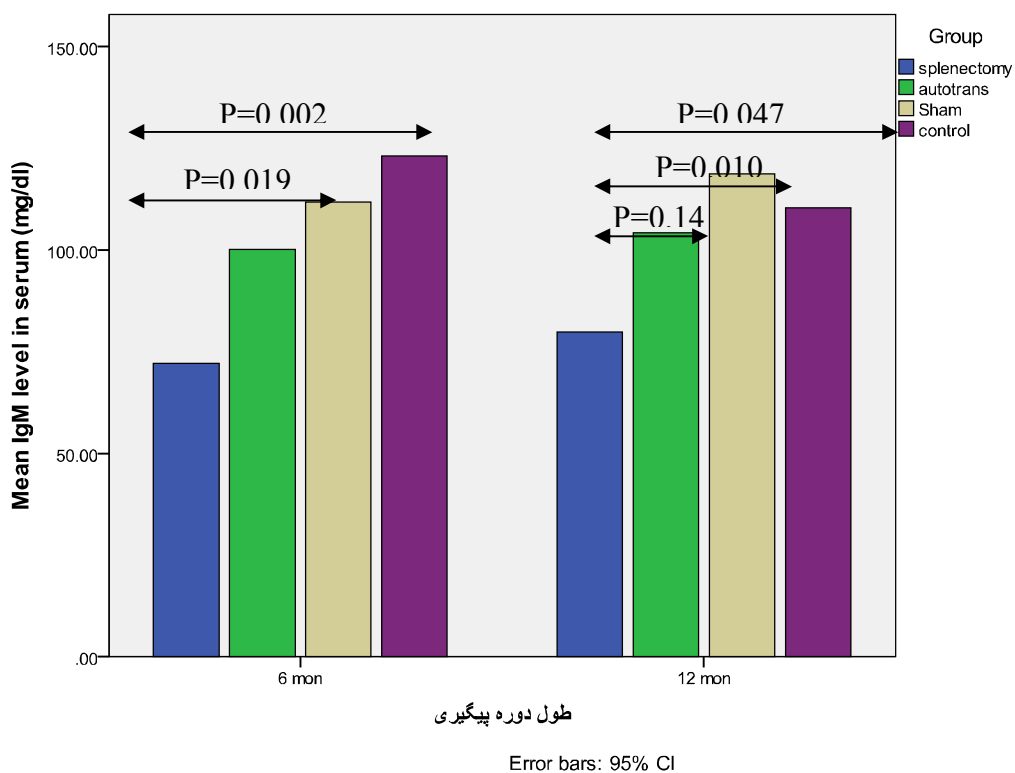
بافت طحال در گروه Au-6 در سه مورد کاملاً ساختار یافته (organized) بوده (۳۷،۵ درصد) و در پنج مورد ساختار ضعیف (low organized) داشته است. بافت طحال در گروه Au-12 در شش مورد (۷۵ درصد) کاملاً ساختار یافته بوده و در یک مورد ساختار ضعیف داشته یا بدون ساختار مشخص (disorganized) بوده است. تفاوت میان دو گروه از نظر وجود ساختار منظم طحالی معنی‌دار به دست نیامد ($P=0.31$). تعداد موارد مشاهده رواسکولاریزاسیون در گروه Au-6 شش مورد (۷۵ درصد) بوده است. میزان رواسکولاریزاسیون در گروه Au-12 نیز شش مورد (۸۷،۵ درصد) بود. موارد ایجاد فیروز در بافت طحالی ترانسپلنت شده در گروه Au-6 ۲ مورد (۲۵ درصد) بوده است که فیروز متوسط داشته است. در گروه Au-12 نیز در یک مورد (۱۲،۵ درصد) فیروز شدید در بافت طحالی باقیمانده ایجاد شده بود. تفاوت میان ایجاد فیروز و رواسکولاریزاسیون در بافت طحالی



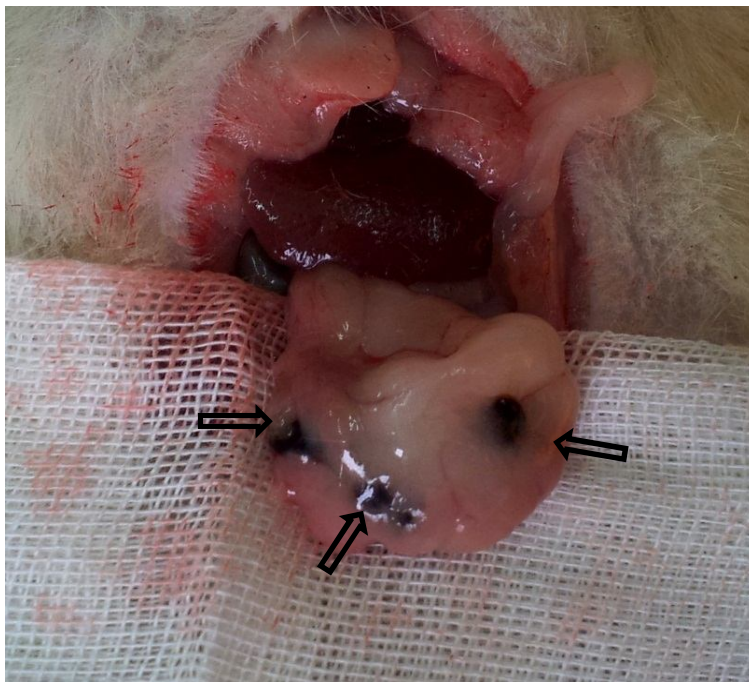
نمودار (۱): متوسط شمارش نوتروفیل‌ها در نمونه‌های خونی از گروه‌های مطالعه.



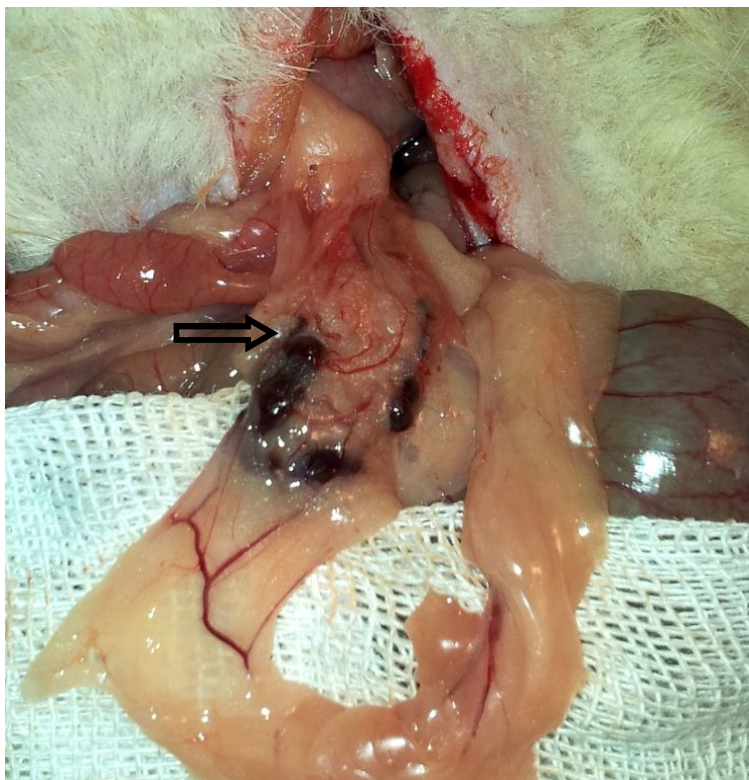نمودار (۲): متوسط شمارش پلاکت‌ها در نمونه‌های خونی از گروه‌های مطالعه.



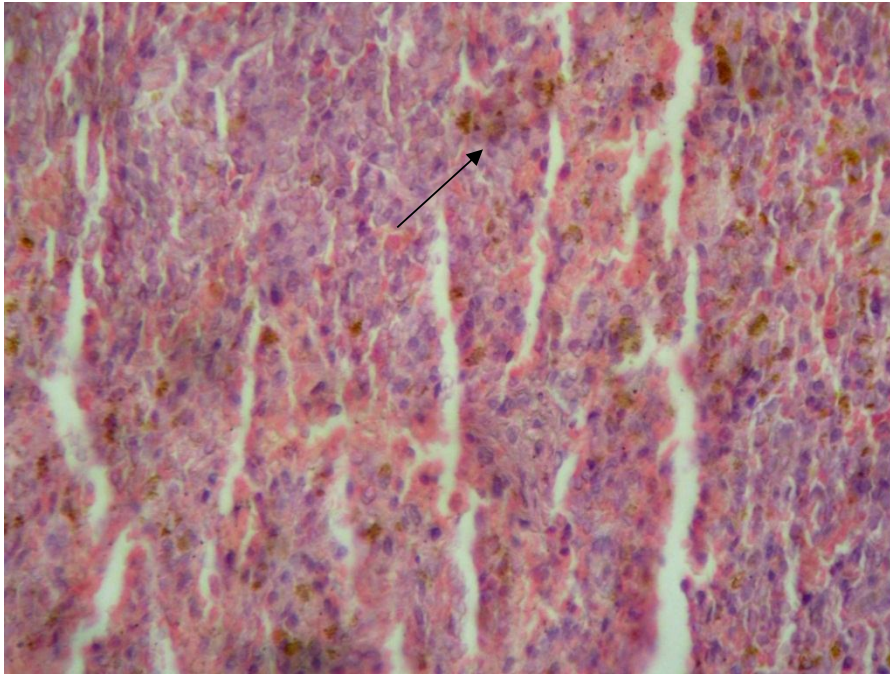
نمودار (۳): متوسط سطح IgM سرمی در نمونه‌های خونی از گروه‌های مطالعه.



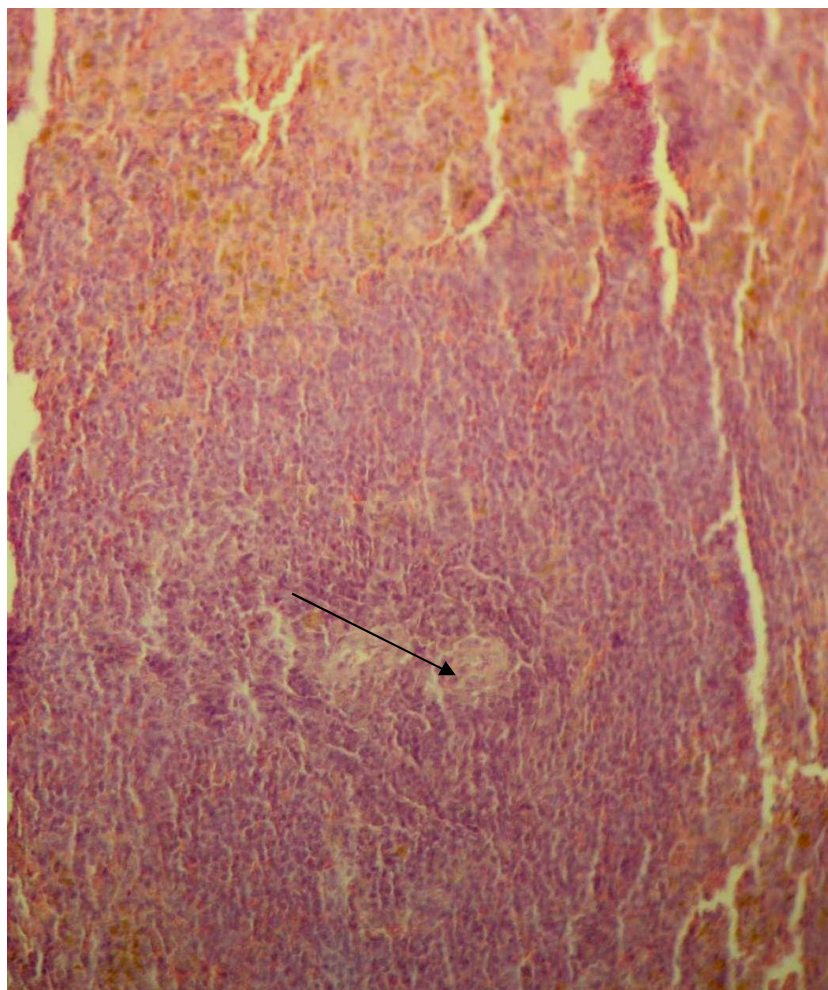
شکل (۱): قطعات طحال کاشته شده ۱۲ ماه پس از کاشت، مورد Au-12-3



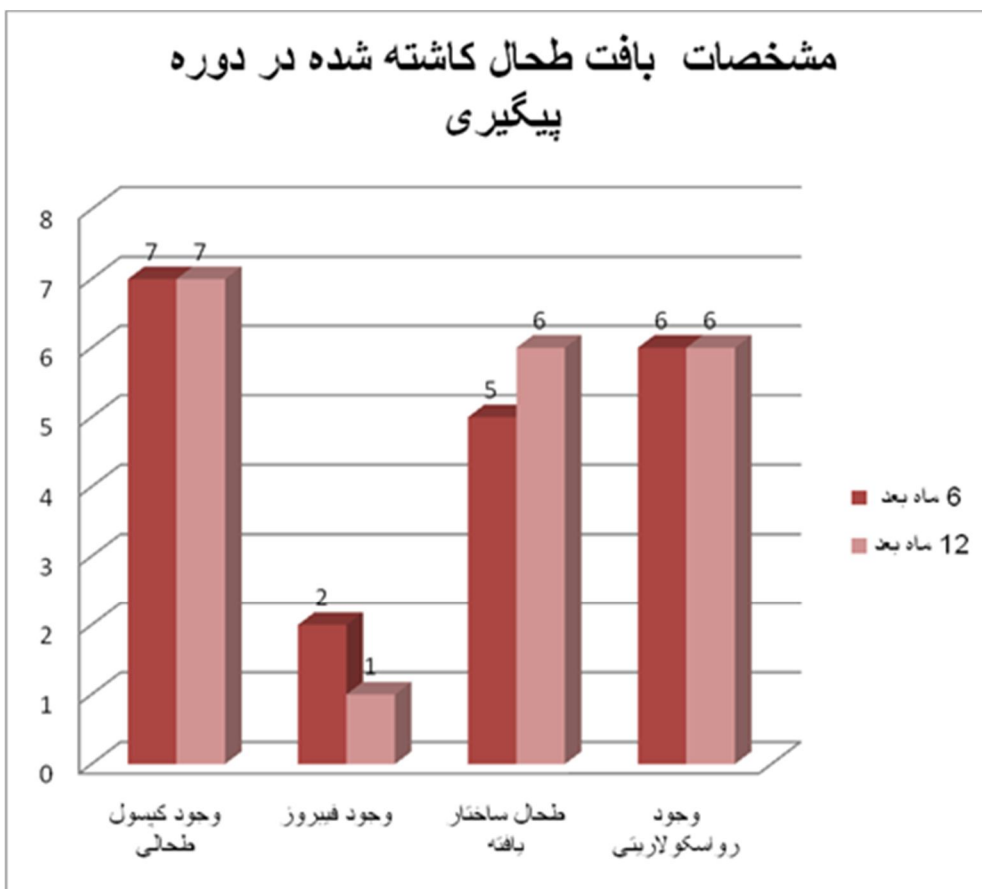
شکل (۲): قطعات طحال کاشته شده ۶ ماه پس از کاشت، مورد Au-6-5.



شکل (۳): پالپ قرمز در طحال کاشته شده مورد Au-12-3 (مورد فلش: پیگمان هموسیدرین)



شکل (۴): پالپ سفید با فولیکول لنفاوی در طحال کاشته شده مورد Au-12-5 (مورد فلش: مرکز زایگر)



نمودار (۵): مقایسه وضعیت ساختار بافت کاشته طحال طی دوره پیگیری.

IgM سرمی در گروه اسپلنکتومی در پایان ماه ششم و دوازدهم بعد از اسپلنکتومی به‌طور معنی‌داری نسبت به گروه‌های کنترل کاهش داشته است ($P=0.002$ و $P=0.047$). درحالی‌که میزان متوسط سطوح IgM سرمی در گروه اتوترانسپلنت در پایان ماه ششم و دوازدهم علی‌رغم اینکه از نظر عددی کمتر از گروه کنترل بوده است ولی نسبت به گروه‌های کنترل تفاوت معنی‌داری نداشته است. باین‌حال در مطالعه حاضر تفاوت میان گروه اسپلنکتومی و اتوترانسپلنت با وجود بالاتر بودن میزان سطوح IgM سرمی در گروه اتوترانسپلنت از نظر آماری معنی‌دار نبوده است. ازجمله مطالعات ابتدایی در زمینه اتوترانسپلنت بافت طحالی در موش و بررسی جنبه‌های ایمونولوژیک آن می‌توان به مطالعه Yano (۱۹۸۵) اشاره نمود (۲۴). در این سطوح IgM سرمی در هر دو گروه اسپلنکتومی و اتوترانسپلنت در پایان ماه دوم و هشتم نسبت به گروه کنترل کاهش یافته بود ولی در این مطالعه سطح IgM سرمی در پایان ماه هشتم در گروه اتوترانسپلنت شده به‌طور معنی‌داری بیشتر از گروه کنترل بوده است ($P<0.05$). در مطالعه Sajtos و همکارانش پس از ماه ۴-۵ بعد از عمل، عملکرد

بحث و نتیجه‌گیری

زمانی که اسپلنکتومی طحال به علت آسیب وارد اجتناب‌ناپذیر باشد، اتوترانسپلنت هتروتوپیک بافت طحال تنها گزینه ممکن برای حفظ عملکرد طحال می‌باشد چراکه حفظ عملکرد بافت طحالی اهمیت فوق‌العاده‌ای در وضعیت ایمونولوژیک و دفاعی فرد بخصوص در اطفال دارا است. افزایش نسبی IgM در گروه اتوترانسپلنت، شواهدی از جبران وضعیت ایمونولوژیک بعد از اسپلنکتومی را مطرح می‌سازد که با تلاش‌های پزشکی در جهت حفظ عملکرد طحال، هرچند نسبی هم راستا می‌باشد (۲۳-۱۷). ظرفیت عملکرد ایمنی طحال ارتباط اساسی با ساختار بافتی و قابلیت بازچرخش (recirculation) سلول‌های لنفوئیدی به داخل و خارج طحال دارد (۸).

میزان ترشح IgM بعد از اسپلنکتومی یک فاکتور تعیین‌کننده در زمینه ایجاد عفونت شدید بعد از اسپلنکتومی (OPSI) در جراحی طحال می‌باشد. بنابراین عدم تفاوت سطوح IgM در گروه اتوترانسپلنت طحالی نسبت به گروه‌های کنترل ازجمله مهم‌ترین یافته‌های این مطالعه می‌باشد. در مطالعه حاضر سطوح

Steely در سال ۱۹۸۸ میزان اپتیمال برای بقاء و مقابله با سپسیس استرپتوکوکی را ۸۰ درصد معرفی نمود (۲۷). البته این میزان از حجم طحال با توجه به ترومای واردهی منجر به اسپلنکتومی حجم بسیار بالایی است که همواره در دسترس نبوده و همچنین معیار ایمونولوژیک در این مطالعه مورد بررسی قرار نگرفته بود با توجه به اینکه روش مواجهه نیز جزء روش‌های معمول مواجهه بیماران با استرپتوکوک نبوده است. در مطالعه Marques و همکارانش (۲۰۱۲)، نشان داد که حداقل حجم مورد نیاز برای تکامل عملکرد فاگوسیتی ماکروفاژها در رت‌های بزرگسال حدود ۲۶ درصد از بافت کلی طحال می‌باشد (۸). در مطالعه حاضر تنها حدود ۱۵ درصد از بافت طحالی تحت اتوترانسپلنت قرار گرفت که نسبت به حجم‌های کاشته شده در مطالعات قبلی واضحاً کمتر بوده است با این حال نشان داده شد که حجم پایین بافت کاشته شده در این مطالعه از نظر اثرات بر روی سطوح سرمی ایمونوگلوبولینی و شکل‌گیری سازمان یافته ساختار طحالی در طی پیگیری طولانی مدت موفق و حتی قابل مقایسه با حجم‌های طحالی بالاتر بوده است. مورد فوق زمانی ارزشمند است که در صورت آسیب شدید طحالی در موارد اسپلنکتومی حفظ حتی ۱۵-۱۰ درصد درصد از بافت طحال در اکثریت قریب به اتفاق موارد ممکن بوده و از نظر زمانی و تکنیکی کاشت این مقدار به سهولت امکان پذیر می‌باشد. به نظر می‌رسد با توجه به مطالعه اخیر فواید ترانسپلنت بافت طحالی هرچند با حجم کم نسبت به اسپلنکتومی تنها به وضوح آشکار است. از جمله مطالعاتی که از نتایج مطالعه ما حمایت می‌کند در مطالعه Braga (۲۰۱۲)، ۲۰ رت ویستار نر تحت اسپلنکتومی قرار گرفته و در دو گروه کاشت ۲۵ درصد از حجم طحال در انتوم و گروه دوم کاشت ۳۰ درصد از حجم طحال در انتوم از لطحاط ماکروسکوپی و میکروسکوپی پس از ۸ هفته، بررسی شدند. در هر دو گروه پالپ سفید ایجاد فولیکول‌ها و بافت لنفوئیدی حفظ شده بود و پالپ قرمز نیز به همین صورت بود. در گروه دوم پالپ سفید کمتر سازمان یافته بود و پالپ قرمز هموارتر بود. نتیجه جالب توجه این بود که رت‌ترانسپلنت اتوترانسپلنت‌های طحالی در گروه اول یعنی در حجم کمتر بهتر بوده است (۲۳).

مطالعات مختلفی بر روی بافت کاشته شده در بررسی‌ها صورت گرفته است. در مطالعه حاضر بافت طحالی کاشته شده در تمام موارد به جز یک مورد که دچار فیبروز شدید و کاهش حجم شده بود در سایر موارد (۹۳،۷۵ درصد) بخوبی قابل شناسایی بود. بروز فیبروز در بافت طحالی تنها در ۳ مورد شناسایی شد. میزان عروق زایی مجدد به دنبال لانه‌گزینی در انتوم نیز در هر دو گروه پیگیری ۶ و ۱۲ ماهه بالا بوده است. درصد شکل‌گیری

فیلتراسیون طحالی بصورت معنی‌داری بهبود نشان داد. با این حال فانکشن آن تا حد گروه کنترل افزایش نداشت (۷).

در مطالعه حاضر از نظر متوسط شمارش کل لکوسیتی و میزان لنفوسیت‌ها در گروه‌های مطالعه ۶ و ۱۲ ماه بعد از جراحی تفاوت معنی‌داری مشاهده نشد. Bessler در مطالعه خود بیان می‌کند که افزایش شمارش لکوسیتی تا ۲ ماه بعد از اسپلنکتومی قابل شناسایی است (۲۵). در مطالعه ما میزان شمارش نوتروفیلی در پایان ماه ششم بعد از جراحی در گروه اسپلنکتومی شده به‌طور معنی‌داری بالاتر از گروه‌های کنترل بوده است اما گروه اتوترانسپلنت شده از نظر میزان شمارش نوتروفیلی تفاوتی نشان نداد. نتایج ما حاکی از آن بود که شمارش گلبول‌های قرمز خون ۶ و ۱۲ ماه بعد از جراحی در گروه‌های مطالعه تفاوت معنی‌داری نداشتند. از نظر شمارش پلاکتی، متوسط میزان پلاکت‌های خونی در گروه اسپلنکتومی در پایان ماه ششم و دوازدهم بعد از جراحی نسبت به گروه‌های کنترل افزایش یافته بود ($P=0.01$) و در گروه اتوترانسپلنت شده نیز متوسط شمارش پلاکتی شش ماه بعد از جراحی و یکسال بعد از جراحی از گروه کنترل بیشتر بوده است که این تفاوت در یکسال بعد از جراحی از نظر آماری معنی‌دار بوده است ($P=0.001$). میان دو گروه اسپلنکتومی و اتوترانسپلنت تفاوت معنی‌داری از نظر آماری مشاهده نشد هرچند شمارش پلاکتی از نظر عددی در گروه اسپلنکتومی بالاتر بوده است. در بررسی اخیر Karahan (۲۰۱۳) از نظر هماتولوژیک و هیستولوژیک تفاوت معنی‌داری میان گروه اتوترانسپلنتیشن طحالی با گروه‌های کنترل وجود نداشت در حالیکه افزایش شمار ترمبوسیت‌ها و لکوسیت‌ها و کاهش سطوح IgM, IgG و C3 در گروه دوم (اسپلنکتومی شده) معنی‌دار بود (۲۶)؛ که از نظر کاهش سطح IgM و افزایش ترمبوسیت‌ها با مطالعه ما سازگار است اما شمارش لکوسیتی در مطالعه ما تفاوت مذکور را نشان نداد. به نظر می‌رسد نتایج و تفاوت‌های شمارش سلولی در پیگیری طولانی مدت تعدیل می‌یابند. همانطور که Sipka در مطالعه دیگری در سال ۲۰۰۶ در بررسی سلول‌های خون محیطی پس از اسپلنکتومی و یا اتوترانسپلنت طحالی را در موش بیان می‌کند. در این مطالعه نیز در حیوانات اسپلنکتومی شده شمارش نوتروفیلی ۸ ماه پس از جراحی به‌طور معنی‌داری بالاتر بود. با این حال بیشترین فعالیت فاگوسیتی نوتروفیل‌ها در گروه اتوترانسپلنت شده در همان سن مشاهده شد. در گروه اسپلنکتومی شده حجم ایتروسیت‌ها به‌طور معنی‌داری در ماه دوم پس از جراحی بالاتر بود و لی در ماه هشتم به حد نرمال بازگشته بود (۱۷).

چنین به نظر می‌رسد که بافت اتوترانسپلنت شده ابتدا دژنره شده و سپس طی یک دوره ۱۲ هفته‌ای رت‌نره می‌شود. اولین بار

۱۵-۱۰ درصد از بافت طحال نیز دیده شده است. با این حال همچنان مطالعات عملکرد طحال بر روی شمارش لنفوسیتی و ترشح IgM را با میزان بافت طحالی که با موفقیت اتوترانسپلنت شده است مرتبط می‌دانند. علی‌رغم اینکه به نظر می‌رسد فواید ایمونولوژیک کاشت طحال از نظر کمی با میزان بافت طحال ترانسپلنت شده در ارتباط باشد، مقادیر افزایش یافته ایمونوگلوبولین سرمی M حتی با این مقدار کم از بافت طحالی کاشته شده پس از ۸ ماه قابل ارزیابی بوده است (۱۷). این مطالعات بر اهمیت تلاش برای اتوترانسپلنت بافت طحالی با توجه به چشم انداز فواید آن که بخصوص، با میزان بافت طحالی ترانسپلنت شده و حفظ شده پس از کاشت مرتبط است، تاکید می‌ورزد. در نهایت یافته کلیدی در این مطالعه این است که جنبه‌های هیستولوژیک و عملکردی طحال در طی اتوترانسپلنت طحال پس از اسپلنکتومی تا حد قابل توجهی حفظ می‌گردد که می‌تواند در کاهش عوارض اسپلنکتومی مؤثر واقع گردد.

مناسب پالپ سفید و قرمز در گروه پیگیری ۱۲ ماهه در مطالعه ما بالاتر از گروه پیگیری ۶ ماهه بوده است. همچنین درصد ایجاد مراکز زایگر در پالپ سفید نیز بالاتر بوده است. با این حال با توجه به پایین بودن حجم نمونه‌ها در دو گروه پیگیری ۶ و ۱۲ ماهه نتایج حاصله از مقایسه آماری معنی‌دار به دست نیامد. میزان هموراژی و پیگمان هموسیدرین نیز در گروه پیگیری ۱۲ ماهه واضحا بالاتر از گروه پیگیری ۶ ماهه بوده است ($P=0.03$).

در مطالعه Moskvicev بیان شده وجود ندول‌های واضح لنفوسیتی در قسمت‌های محیطی همراه با افزایش شمار سلول‌های T مرتبط نکات کلیدی در ظهور اثرات ایمونولوژیک طحال ترانسپلنت شده می‌باشد (۲۸). در مطالعه Sajtos نیز از نظر بافت‌شناسی بافت طحال اتوترانسپلنت شده مشابه بافت طحالی طبیعی بود. نتایج این مطالعه و مطالعه ما نشان داد که اتوترانسپلنت طحالی به تدریج رژنه می‌شود و عملکرد آن تا حدودی بر می‌گردد که پیشگیری از عوارض اسپلنکتومی را میسر می‌کند (۷). این بهبود عملکرد در مطالعات پس از کاشت حتی

References:

1. Brunicardi FC, Anderson DA, Billiar TR. Scharzt's principles of surgery. 9th ed. McGraw Hill publisher; 2010. P.135-97.
2. Forsythe R, Harbrecht BG, Peitzman B. Blunt splenic trauma. Scandinavian J Surgery 2006; 95: 146-51.
3. Feliciano PD, Mullins RJ, Trunkey DD, Crass RA, Beck JR, Helfand M: A decision analysis of traumatic splenic injuries. J Trauma 1992;33:340-348.
4. Malagó R, Reis NS, Araújo MR, Andreollo NA. Late histological aspects of spleen autologous transplantation in rats. Acta Cir Bras 2008;23(3):274-81.
5. De Porto APNA, Lammers AJJ, Bennink RJ, ten Berge IJM, Speelman P, Hoekstra JBL. Assessment of splenic function. Eur J Clin Microbiol Infect Dis 2010;29(12):1465-73.
6. Bergmann L, Böttcher W, Seufert RM, Mitrou PS. Quantitative and functional restorations and alterations of peripheral lymphocytes in patients with autologous spleen implantation. Arch Orthop Trauma Surg 1990;109(2):102-5.
7. Sajtos E, Balint A, Brath E, Nemeth N, Peto K, Kovacs J, et al. Long-term following-up of viability of spleen autotransplants in the Beagle canine model. Acta Cir Bras 2012;27(2):95-101.
8. Marques RG, Caetano CE, Diestel CF, Lima E, Portela MC, Oliveira AV, et al. Critical mass of splenic autotransplant needed for the development of phagocytic activity in rats. Clin Exp Immunol 2012 Oct;170(1):77-85.
9. Tavassoli M, Ratzan RJ, Crosby WH. Studies on regeneration of heterotopic splenic autotransplants. Blood 1973;41(5):701-9.
10. Inuma H, Okinaga K, Sato S, Tomioka M, Matsumoto K. Optimal site and amount of splenic tissue for autotransplantation. J Surg Res 1992;53(2):109-16.

11. Marques RG, Petroianu A, Coelho JM, Portela MC. Regeneration of Splenic autotransplants. *Ann Hematol* 2002;81(11):622-6.
12. Boasquevisque EM, Portela MC. Bacterial clearance after total splenectomy and splenic autotransplantation in rats. *Appl Radiat Isotopes* 2002;57 (6):767-71.
13. Furka I, Miko I, Tarsoly E. Heterotopic autotransplantation of the spleen in animal experiments. *Khirurgija* 1989;9:125-7.
14. Furka I, Miko I, Serfozo J, Frenzl I, Hauck M. Autotransplantation of the spleen. *Second World Week of Professional Updating in Surgery and in Surgical and Oncological Disciplines of the University of Milan. Lecture Book Bologna: Monduzzi Editore; 1990. P. 767-769.*
15. Miko I, Brath E, Furka I, Kovacs J, Kelvin D, Zhong R. Spleen autotransplantation in mice: a novel experimental model for immunology study. *Microsurgery* 2001;21(4):140-2.
16. Miko I, Brath E, Nemeth N, Toth F, Sipka S, Kovács J, et al. Hematological, hemorheological, immunological, and morphological studies of spleen autotransplantation in mice: preliminary results. *Microsurgery* 2003;23 (5):483-8.
17. Sipka S Jr, Bráth E, Tóth FF, Aleksza M, Kulcsár A, Fábíán A, Baráth S, Balogh P, Sipka S, Furka I, Mikó I. Cellular and serological changes in the peripheral blood of splenectomized and spleen autotransplanted mice. *Transpl Immunol* 2006;16(2):99-104.
18. Leemans R, Beekhuis H, Timens W, The TH, Klasen HJ. Fc-receptor function after human splenic autotransplantation. *Br J Surg*. 1996;83(4):543-6.
19. Miko I, Brath E, Nemeth N, Furka A, Sipka S Jr, Peto K, et al. Spleen autotransplantation. Morphological and functional follow-up after spleen autotransplantation in mice: a research summary. *Microsurgery* 2007;27(4):312-6.
20. Mikó I, Serfozo J, Kappelmayer J, Sipka S, Furka A, Imre S, et al. Can the injured spleen be preserved? Results of 20-year experiments. *Magy Seb* 2005;58(2):69-73.
21. Becker NA. Autotransplantation of splenic tissue after splenectomy in adults. *Ugeskr Laeger* 1991 1;153(27):1924-6.
22. Miko I, Brath E, Nemeth N, Toth FF, Sipka S, Kovacs J, et al. Hematological, hemorheological, immunological, and morphological studies of spleen autotransplantation in mice: preliminary results. *Microsurgery* 2003;23(5):483-8.
23. Braga AA, Malagó R, Anacleto TP, Silva CR, Andreollo NA, Fernandes FL. Histological aspects of autologous transplantation of different fragments of the spleen in rats. *Acta Cir Bras* 2012;27(12):880-4.
24. Yano M. The immunological studies on the splenectomy and the splenic autotransplantation in BALB/C mice. *Nihon Geka Gakkai Zasshi* 1985;86(10):1388-96.
25. Bessler H, Bergman M, Salman H, Beilin B, Djaldetti M. The relationship between partial splenectomy and peripheral leukocyte count. *J Surg Res* 2004;122(1):49-53.
26. Karahan O, Eryilmaz MA, Okus A, Ay S, Unlu Y, Cayci M, et al. Evaluating the effectiveness of spleen autotransplantation into the liver and the omentum. *Bratisl Lek Listy* 2013;114(11):610-5.
27. Steely WM, Satava RM, Brigham RA, Setser ER, Davies RS. Splenic autotransplantation: determination of the optimum amount required for maximum survival. *J Surg Res* 1988 Sep;45(3):327-32.

28. Moskvicev EV, Merkulova LM, Struchko Glu, Shumilova EB, Karyshev PB. Morpho-functional changes of splenic autotransplants at the different

time intervals after the operation. *Morfologiya* 2004;125(3):93-7.

EVALUATION OF CELLULAR CHANGES OF AUTOTRANSPLANTED SPLEEN TISSUE AND SEROLOGICAL CHANGES IN THE PERIPHERAL BLOOD OF SPLENECTOMIZED AND SPLEEN AUTOTRANSPLANTED RATS

Nazila Hasanzadeh Ghavifekr¹, Mohamadreza Javadi², Alireza Monsef Esfahani³, Siamak Shahidi⁴

Received: 28 Aug, 2014; Accepted: 2 Nov, 2014

Abstract

Background & Aims: Spleen is one of the most common sites of injury after trauma. When splenectomy due to spleen damage is unavoidable, autotransplantation of splenic tissue is the only possible option to preserve splenic function. Immunologic function of spleen against infections is unremarkable but compensation levels of immunological activity and structural rearrangement of transplanted spleen according to implanted spleen size is still in doubt. The purpose of this study was to evaluate cellular and serological changes in after autotransplantation of spleen tissue on omentum of rats compared to splenectomized rats.

Materials & Methods: In this randomized controlled experimental trial, 80 male Wistar rats were randomly divided into 4 groups. Sp Group underwent splenectomy, Au group underwent splenectomy, and autotransplantation of three pieces of spleen tissue comprising 15-10 % of its volume in the great omentum, and Sh group underwent laparotomy with peritoneal irritation. Co Group was followed as the control group. 10 cases in each group were randomly assigned into 6 months or 12 months follow up groups. At the end of the follow-up period, blood samples were obtained and leukocyte, lymphocyte and platelet counts and immunoglobulin M antibody levels were measured and compared between study groups. Besides re-laparotomy were done in both follow up groups of spleen autotransplanted rats and compared in terms of macroscopic and microscopic characteristics.

Results: The results of our study showed that after 6 and 12 months of follow up, leukocyte and lymphocyte count was not statistically different between the study groups. Platelet count in the Sp group at the end of 6 and 12 months was greater than the control group ($0.001 > P$). The difference in platelet count between the two Sp and Au groups was not significant. Serum IgM levels in the Sp group after 6 and 12 month, were significantly lower than Co and Sh groups but the difference between Au group with Co and Sh groups wasn't statistically significant. Mean IgM levels in Au group was higher than Sp group, but the difference was not statistically significant ($0.14 = P$). In looking for autotransplanted splenic tissue, implanted spleen was detected in all cases except one case (6.25%). The number of rearranged red pulp and white pulp and formation of lymphoid follicles in implanted spleen was higher in 12-month follow-up. Hemosiderin pigment levels also were significantly higher in the 12-month follow-up.

Conclusions: Autotransplantation of about 15% of splenic tissue volume were successful in majority of cases and spleen tissue rearrangement and its benefits on the immune system was indispensable. So autotransplantation of spleen, even at low volumes, in the case of unavoidable splenectomy is strongly recommended.

Keywords: Autotransplantation of spleen, Rat, Immunoglobulin

Address: General Surgery Department, Faculty of Medicine, Hamedan University of Medical Sciences, Hamadan, Iran **Tel:** +988112640050

Email: mnnnaz2002@yahoo.com

SOURCE: URMIA MED J 2014; 25(10): 954 ISSN: 1027-3727

¹ General Surgery Specialist, Faculty of Medicine, Hamedan University of Medical Sciences, Hamadan, Iran (Corresponding Author)

² Assistant Professor, General Surgery Department, Faculty of Medicine, Hamedan University of Medical Sciences, Hamadan, Iran

³ Associate Professor, Pathology Department, Faculty of Medicine, Hamedan University of Medical Sciences, Hamadan, Iran

⁴ Assistant Professor, Physiology Department, Faculty of Medicine, Hamedan University of Medical sciences, Hamadan, Iran