

میزان تطابق تشخیص‌های بالینی و رادیولوژیک با تشخیص‌های هیستوپاتولوژیک در ضایعات داخل استخوانی ماگزیلوفاسیال در بیماران مراجعه‌کننده به بیمارستان امام خمینی (ره) ارومیه از ۱۳۸۹ تا ۱۳۹۵

آیسان غزنوی^۱، خدیجه ابدال^۲، لعلیا عباسی^۳، سمیرا مصطفی‌زاده^{۴*}

تاریخ دریافت ۱۳۹۵/۱۲/۰۹ تاریخ پذیرش ۱۳۹۶/۰۲/۰۵

چکیده

پیش‌زمینه و هدف: تشخیص افتراقی صحیح مهم‌ترین گام در درمان ضایعات دهانی می‌باشد. هر ضایعه‌ای دارای نمای بالینی و نمای رادیوگرافی اختصاصی می‌باشد که به تشخیص کلینیکی آن کمک می‌کند. هدف از این مطالعه، بررسی میزان تطابق تشخیص‌های کلینیکی، رادیولوژیک و هیستوپاتولوژیک ضایعات داخل استخوانی فکین می‌باشد.

مواد و روش‌ها: این مطالعه از نوع توصیفی است که در ابتدا کلیه پرونده‌هایی را که برای بررسی میکروسکوپی نمونه‌های بیوپسی شده از ضایعات دهانی به بخش آسیب‌شناسی بیمارستان امام خمینی (ره) ارومیه در طی سال‌های ۱۳۸۹ تا ۱۳۹۵ فرستاده شده بودند، مورد بررسی قرار گرفت. داده‌های به‌دست‌آمده در این مطالعه توسط نرم‌افزار SPSS نسخه ۲۰ و آزمون کروسکال والیس مورد ارزیابی قرار گرفت.

یافته‌ها: از تعداد ۱۰۰ بیماری که در این مطالعه مورد بررسی قرار گرفته‌اند تعداد ۴۹ نفر مرد و تعداد ۵۱ نفر زن بودند که به ترتیب برابر با ۴۹ و ۵۱ درصد کل افراد جامعه می‌شود. در ۱۶ درصد موارد تشخیص در روش رادیولوژی با تشخیص هیستوپاتولوژیک تطابق نداشته است در حالی که در ۵۰ درصد موارد تشخیص اول با تشخیص هیستوپاتولوژیک منطبق بوده است. تطابق تشخیص اول کلینیکی با تشخیص هیستوپاتولوژیک ۴۷،۳ درصد، تشخیص دوم ۲۲،۹۷ درصد، تشخیص سوم ۶،۷۶ درصد و عدم تطابق به میزان ۲۲،۹۷ درصد بوده است. تطابق تشخیص اول رادیوگرافی با تشخیص هیستوپاتولوژیک به میزان ۵۰ درصد، تشخیص دوم ۲۹ درصد، تشخیص سوم ۵ درصد و عدم تطابق به میزان ۱۶ درصد می‌باشد.

بحث و نتیجه: با توجه به اینکه تشخیص‌های بالینی، رادیوگرافیک و گزارش‌های آسیب‌شناسی مکمل یکدیگر می‌باشد، بنابراین همکاری بین جراح، رادیولوژیست و پاتولوژیست مورد نیاز می‌باشد.

کلیدواژه‌ها: تشخیص، حفره دهان، رادیوگرافی، هیستوپاتولوژی، ضایعات داخل استخوانی

مجله پزشکی ارومیه، دوره بیست و هشتم، شماره ششم، ص ۳۸۰-۳۷۳، شهریور ۱۳۹۶

آدرس مکاتبه: ارومیه، دانشکده دندان‌پزشکی ارومیه، تلفن: ۰۹۱۴۳۱۴۷۴۲۸

Email: mostafazadeh_samira@yahoo.com

مقدمه

التهابی و نئوپلاسم‌ها با نماهای رادیوگرافیک مختلف (رادیولوسنت، رادیوپایک و مختلط) باشند. این ضایعات ممکن است اطراف ریشه، اطراف تاج و یا در ناحیه بین‌ریشه‌ای دندان‌ها قرار بگیرند و یا اینکه هیچ ارتباطی با دندان نداشته باشند (۲). تشخیص افتراقی این ضایعات از ساختارهای آناتومیک و نرمال در فکین حائز اهمیت است. از آنجایی که یک دندان‌پزشک ممکن است اولین فردی باشد که این ضایعات را تشخیص می‌دهد، لذا بسیار مهم است که دانش کافی و

ضایعات دهانی اغلب توسط دندان‌پزشکان و متخصصین بیماری‌های دهان کشف می‌شوند. آگاهی از شیوع و تظاهرات شایع‌ترین ضایعات دهانی جهت تشخیص کلینیکی بسیار مفید است (۱).

استخوان‌های فکین و بافت‌های نرم مرتبط با آن‌ها می‌توانند مکان‌های احتمالی برای ضایعات متنوعی نظیر کیست‌ها، ضایعات

^۱ استادیار گروه رادیولوژی دهان، فک و صورت دانشکده دندان‌پزشکی ارومیه، ارومیه، ایران

^۲ استادیار گروه پاتولوژی دهان، فک و صورت دانشکده دندان‌پزشکی ایلام، ایلام، ایران

^۳ دانشجوی دندان‌پزشکی دانشگاه علوم پزشکی ارومیه، ارومیه، ایران

^۴ استادیار گروه پاتولوژی دهان، فک و صورت دانشکده دندان‌پزشکی ارومیه، ارومیه، ایران (نویسنده مسئول)

خواهند بود، چراکه اغلب تشخیص زودهنگام نیاز به درمان تهاجمی را مرتفع می‌سازد (۱۱ و ۱۳). زمانی که تشخیص کلینیکی و رادیوگرافی وجود نداشته باشد، در مواردی مانند کیست‌های ادونتوژنیک و ضایعات فیبروآوستوس تشخیص ضایعه اختصاصی نخواهد بود (۱۴). در مطالعه‌ای مشابه که در رشت توسط قاسمی و همکاران انجام شده، میزان تطابق بین تشخیص بالینی و میکروسکوپی ۰/۷ گزارش گردید، و نیز در تحقیقی که موسوی و همکاران در تهران انجام دادند هم‌خوانی بین تشخیص کلینیکی و پاتولوژی ضایعه بالای ۰/۷ بیان شده است (۱۵، ۱۶). بنابراین هدف از این مطالعه بررسی انطباق تشخیص‌های کلینیکی، رادیوگرافی و هیستوپاتولوژی در یک دوره ۵ ساله در بیمارستان امام خمینی ارومیه می‌باشد تا بدین‌وسیله چالش‌های ناشی از تشخیص‌های نادرست ضایعات بررسی شده و برنامه‌ریزی مناسب و درست در جهت ارتقای آگاهی دندان‌پزشکان انجام گیرد.

مواد و روش‌ها

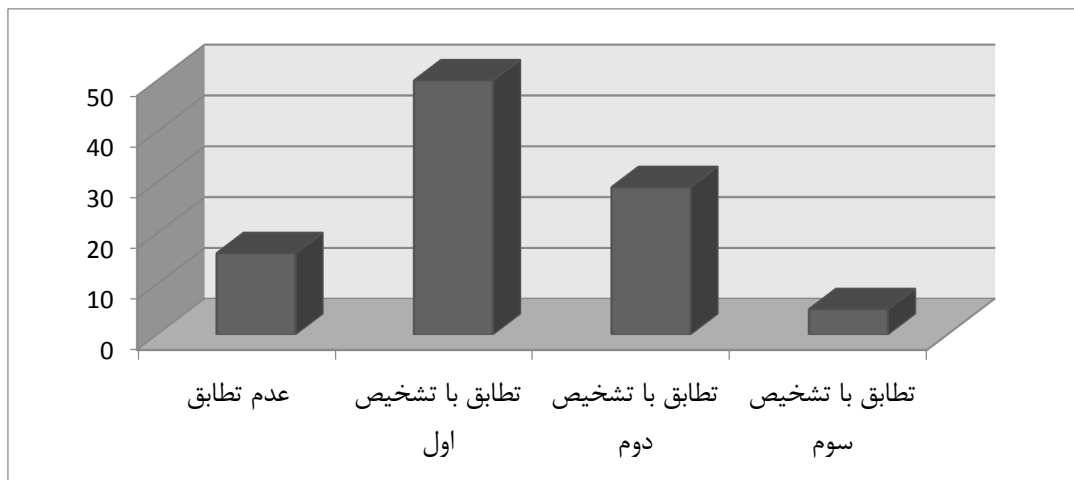
این مطالعه توصیفی به روش جمع‌آوری داده‌های موجود انجام گرفت. نمونه‌گیری به روش آسان در دسترس انجام شد و جمع‌آوری اطلاعات با استفاده از فرم اطلاعات بیماران موجود در پرونده، مشاهده پرونده و ثبت نتایج به‌دست آمد. در ابتدا کلیه پرونده‌هایی را که برای بررسی میکروسکوپی نمونه‌های بیوپسی شده از ضایعات دهانی به بخش آسیب‌شناسی بیمارستان امام خمینی (ره) ارومیه در طی سال‌های ۱۳۸۹ تا ۱۳۹۵ فرستاده شده بودند، مورد بررسی قرار گرفت. تعداد ۱۰۰ پرونده که فقط دارای ضایعات داخل استخوانی بودند و در آن تشخیص کلینیکی، رادیوگرافی و میکروسکوپی ثبت شده و مورد تأیید رادیولوژیست و پاتولوژیست فک و صورت قرار گرفته بود انتخاب شد. نوع ضایعات داخل استخوانی بر اساس طبقه‌بندی رفرنس معتبر Regezi انجام گرفت (۶). سپس با استفاده از برگه‌هایی که به‌وسیله دندان‌پزشک یا پزشک ارجاع دهنده کامل شده بود، اطلاعات بیماران شامل نام و نام خانوادگی، جنس، سن، محل ضایعه ثبت شد. سپس اولین و دومین و سومین تشخیص رادیولوژیک و کلینیکال هر ضایعه ثبت گردید و در مرحله بعد تشخیص میکروسکوپی هر ضایعه نیز ثبت شد و میزان انطباق این تشخیص‌ها با هم مقایسه گردید. پرونده‌هایی که تشخیص‌های هیستوپاتولوژیک، کلینیکال و رادیولوژیک قطعی نداشتند و شامل ضایعات غیر استخوانی بود از مطالعه خارج شدند. داده‌های به‌دست‌آمده در این مطالعه توسط نرم‌افزار SPSS نسخه ۲۰ شد. نام بیماران و سایر اطلاعات آن‌ها محرمانه خواهد ماند.

نتایج

مناسب از شیوع و خصوصیات این ضایعات جهت تشخیص و درمان آن‌ها داشته باشد (۳). بسیاری از بیماری‌ها شامل ضایعات اگزوفتیک (با شیوع ۲۵/۸ درصد) با منشأ بافت‌های استخوانی (مرکزی) و بافت‌های خارج استخوانی (محیطی) می‌توانند در حفره دهان و فکین ایجاد شوند (۴، ۳). یک تشخیص صحیح اولین و مهم‌ترین قدم در درمان هر بیماری است (۵). معاینات کلینیکی باید تقریباً همیشه با نتایج هیستوپاتولوژی جهت تشخیص نهایی مقایسه شوند (۶). ضایعات فکین از دو منشأ ادونتوژنیک و غیرادونتوژنیک ایجاد می‌شوند و درجات متفاوتی از پتانسیل‌های تخریبی را دارند (۷). از آنجا که ضایعات فکین طیف وسیعی از نماهای پاتولوژیک با نماهای تصویربرداری مشابهی دارند، به همین جهت آشنایی با ویژگی‌های جنینی و یافته‌های ثانویه بسیار مهم است (۸). سن بیماران، تظاهرات، شیوع، موقعیت، نمای سیستیک یا توپر بودن، حدود ضایعات و اثر ضایعه بر ساختارهای مجاور، تمام ملاحظاتی است که در تشخیص‌ها مدنظر قرار می‌گیرد (۹). کیست‌های فکی در اثر عوامل التهابی و یا به‌صورت تکاملی به وجود می‌آیند. به‌طور معمول کیست‌های فکی از نظر نمای رادیوگرافی به‌صورت یک ناحیه لوسنت با حدود مشخص در حدود استخوان فک ظاهر می‌گردند (۷ و ۱۰). ضایعات دهانی مختلف نماهای کلینیکی خاص و مشخصی (distinct) دارند که می‌تواند به تشخیص سریع و درست منجر شود. باین‌وجود، در بعضی موارد در تشخیص ضایعه به علت تنوع و شباهت بین خصوصیات کلینیکی نمی‌توان با توجه به اطلاعات به‌دست‌آمده از بیماران و یافته‌های کلینیکی به تشخیص قطعی رسید (۱۱). قضاوت کلینیکی مناسب بر اساس تفسیر معاینات کلینیکی، تاریخچه بیمار و سپس رادیوگرافی‌های مناسب صورت می‌پذیرد که این مورد به محدود کردن تشخیص‌ها کمک خواهد نمود. اگرچه تشخیص هیستوپاتولوژیک پایه و اساس درمان بسیاری از ضایعات می‌باشد؛ باین‌وجود در برخی موارد نمی‌توان بدون در نظر گرفتن تشخیص کلینیکی و رادیوگرافی آن را اساس درمان قرار داد (۴). بخصوص تشخیص کلینیکی ضایعات مرکزی نیاز به معاینات رادیوگرافیک دارد هرچند که این معاینات نمی‌توانند بسیاری از خصوصیات را نشان دهند (۱۲). با توجه به شیوع نسبتاً بالای کیست‌ها و تومورها در ماگزیلا و مندیبل، ممکن است دندان‌پزشکان به‌منظور تعیین وسعت و ویژگی‌های ضایعات، آن‌ها را بعد از تشخیص اولیه مورد بررسی کامل رادیوگرافیک قرار دهند. ویژگی‌های چنین ضایعاتی گاه به حدی اختصاصی هستند که می‌توان بر اساس آن‌ها یک تومور خاص را به‌صورت زودهنگام تشخیص داد. علاوه بر این رادیوگرافی‌ها ندرتاً می‌توانند منجر به تشخیص تصادفی ضایعاتی شوند که هیچ ارتباطی با شکایت اصلی بیمار ندارند. این نوع اتفاقات برای بیمار و پزشک بسیار سودمند

درصد فراوانی و پس از آن گرانولوم با ۱۶ درصد فراوانی بیشترین میزان ابتلا را در بین عارضه‌ها داشته است. در ۱۶ درصد موارد تشخیص در روش رادیولوژی با تشخیص هیستوپاتولوژیک تطابق نداشته است در حالی که در ۵۰ درصد موارد تشخیص اول با تشخیص هیستوپاتولوژیک منطبق بوده است. ۲۹ درصد تطابق تشخیص در بار دوم و ۵ درصد در بار سوم رخ داده است. نتایج به دست آمده در نمودار (۱) نمایش داده شده است.

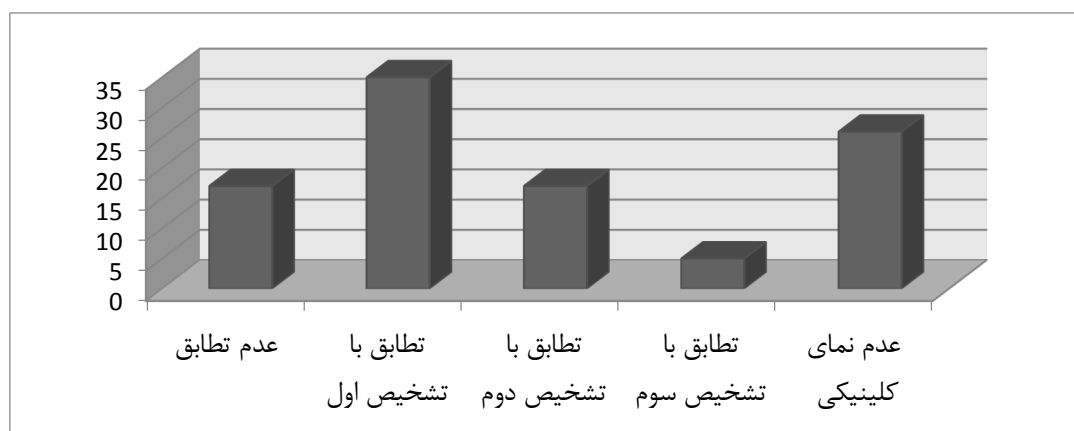
از تعداد ۱۰۰ بیماری که در این مطالعه مورد بررسی قرار گرفته - اند تعداد ۴۹ نفر مرد و تعداد ۵۱ نفر زن بودند که به ترتیب برابر با ۴۹ و ۵۱ درصد کل افراد جامعه می‌شود. میانگین سن افراد مورد مطالعه ۳۳/۹۸ سال با انحراف معیار ۱۴/۸۴ سال است. کمترین سن افراد مورد مطالعه ۹ سال و بیشترین سن افراد مورد مطالعه ۸۲ سال می‌باشد. افرادی که برای تشخیص بیماری مراجعه نموده‌اند دارای ضایعه در محل‌های مختلف بودند. محل ضایعه ۶۶ درصد در مندیبل و ۳۴ درصد در ماگزایلا بوده است. کیست رادیکولار با ۲۹



شکل (۱): فراوانی میزان تطابق تشخیص هیستوپاتولوژیک با رادیولوژی

موارد تشخیص اول با تشخیص هیستوپاتولوژیک منطبق بوده است. ۲۲/۹۷ درصد تطابق تشخیص در بار دوم و ۶/۷۶ درصد در بار سوم رخ داده است. نتایج به دست آمده در نمودار (۲) نمایش داده شده است.

۲۶ مورد از موارد بررسی شده دارای نمای کلینیکی نبوده‌اند لذا مورد محاسبه قرار نمی‌گیرند و از ۷۴ مورد باقیمانده در ۲۲/۹۷ درصد موارد تشخیص در روش کلینیکال با تشخیص هیستوپاتولوژیک تطابق نداشته است در حالی که در ۴۷/۳ درصد



شکل (۲): فراوانی میزان تطابق تشخیص هیستوپاتولوژیک با کلینیکال

هیستوپاتولوژیک با کلینیکال با آماره کای دو ۳۶/۳۶۱ و درجه آزادی ۴۱ برابر با ۰/۶۶۷ می‌باشد که این مقدار نیز از ۰/۰۵ بیشتر بوده و لذا سن بر میزان تطابق تشخیص هیستوپاتولوژیک با کلینیکال تأثیری ندارد (جدول ۱).

آماره کای دو برای تطابق تشخیص هیستوپاتولوژیک با رادیولوژی ۵۴/۱۱۵ می‌باشد که با ۴۱ درجه آزادی دارای سطح معنی‌داری ۰/۰۸۲ می‌باشد که با توجه به بیشتر بودن این مقدار از ۰/۰۵ سن بر میزان تطابق تشخیص هیستوپاتولوژیک با رادیولوژی معنی‌دار نمی‌باشد. سطح معنی‌داری تطابق تشخیص

جدول (۱): نتایج آزمون کروسکال والیس برای تأثیر سن بر میزان تطابق تشخیص

تطابق تشخیص هیستوپاتولوژیک با رادیولوژی	تطابق تشخیص هیستوپاتولوژیک با کلینیکال
آماره کای دو	۳۶/۳۶۱
درجه آزادی	۴۱
معنی‌داری	۰/۶۶۷

رتبه‌های اختلاف بین تطابق تشخیص هیستوپاتولوژیک با رادیولوژی و کلینیکال توسط آزمون ویلکاکسون نمایش داده شده است (جدول ۲).

جدول (۲): رتبه‌های اختلاف بین تطابق تشخیص هیستوپاتولوژیک با رادیولوژی و کلینیکال

تعداد	میانگین رتبه‌ها	مجموع رتبه‌ها
رتبه‌های منفی	۳	۱۱/۵
رتبه‌های مثبت	۲۶	۴۲۳/۵
گره‌ها	۷۱	
مجموع	۱۰۰	

محیط دهان معاینه بالینی را به‌عنوان شروع تشخیص انتخاب کرده که اگر این عمل به‌درستی انجام شود، به علت سرعت در روند تشخیص کمک‌کننده خواهد بود (۱۷). اما معمولاً فرایند تشخیص پیچیده‌تر بوده و شواهد بالینی به‌تنهایی برای تشخیص نهایی کافی نخواهند بود که در این صورت باید با رادیوگرافی و بیوپسی و تشخیص‌های هیستوپاتولوژیک ادامه یابد. بنابراین نقش حیاتی دندان‌پزشک آشنایی با محیط دهان و شناخت ویژگی‌های بالینی، رادیوگرافیک و هیستوپاتولوژیک ضایعات مختلف در حفره دهان می‌باشد. همچنین همکاری بین جراح، رادیولوژیست و پاتولوژیست موردنیاز می‌باشد (۱۸).

در این مطالعه در حدود ۶۰ درصد ضایعات مربوط به کیست‌های ادونتوژنیک بود که مشابه مطالعه Mosby و همکاران (۱۹) می‌باشد که در این مطالعه هم بیش از ۵۰ درصد موارد را کیست‌های ادونتوژنیک تشکیل می‌دادند. در بیشتر مطالعات میزان ضایعات ادونتوژنیک بین ۱ تا ۴۵ درصد بیان شده است که علت این

اختلاف معنی‌داری بین میزان تطابق تشخیص هیستوپاتولوژیک با کلینیکال و رادیولوژی وجود دارد ($p < 0/05$). بنابراین می‌توان نتیجه گرفت که تشخیص با رادیولوژی بیشتر از تشخیص کلینیکال با نتایج هیستوپاتولوژیک تطابق دارد.

بحث

تشخیص ضایعات و بیماری‌ها در هر قسمتی از بدن، روندی علمی و نظام مند است که پزشک بالینی را به سمت تشخیص بیماری و ناخوشی هدایت می‌نماید. بعضی ضایعات و بیماری‌ها دارای علامت یا نشانه خاصی هستند که منجر به کوتاه شدن روند تشخیص می‌شوند. زمانی که ضایعات در مراحل اولیه تشخیص داده شود، بیمار پیش‌آگهی بهتری برای بهبود دارد و این موضوع اهمیت تشخیص صحیح و به‌موقع را دوچندان می‌کند (۱۴). از آنجاکه ناحیه ماگزیلوفاسیال یک منطقه آناتومیک شایع برای بروز عفونت، کیست و تومورها می‌باشد، دندان‌پزشکان نیز در مواجهه با یک ضایعه در

در مطالعه کنونی تطابق بر اساس سن ارزیابی گردید که البته وضعیت تطابق در سنین مختلف اختلاف معنی داری نداشت و در هماهنگی با مطالعات Tatli و همکاران (۱۸)، Razavi و همکاران (۱۷) می باشد. در حالی که در بررسی های Foroughi و همکاران (۱۴)، بیشترین تطابق تشخیص بالینی و پاتولوژیکی در دهه سوم بوده و در مطالعات Deihimi و همکاران (۲۱)، Hashemi و همکاران (۱۱)، بیشترین تطابق در دهه هشتم و در مطالعه Fattahi همکاران (۷)، در دهه ۷ و بالاتر بوده است. در بیشتر این مطالعات ضایعات دهانی مورد بررسی قرار گرفته اند که یکی از مواردی که در این مورد مطرح می شود این موضوع می باشد که بالا رفتن سن سبب از دست دادن دندان ها می شود که باعث می شود ضایعات ادونتوژنیک کم تر مورد توجه قرار گیرند و ضایعات راکتیو مرتبط با دندان ها نیز کاهش یابد. در نتیجه تعداد ضایعات احتمالی کم تر و تشخیص افتراقی آسان تر می شود. در این مطالعه تشخیص با رادیوگرافی بیشتر از تشخیص بالینی با نتایج هیستوپاتولوژی مطابقت دارد که در هیچ مطالعه ای به این مسئله پرداخته نشده است.

نتیجه گیری

با توجه به یافته های این مطالعه و تحقیقات مشابه اگرچه درصد بالایی از تطابق بین تشخیص های بالینی، رادیولوژی و گزارش های آسیب شناسی وجود دارد ولی با توجه به اینکه رقم عدم تطابق قابل توجه می باشد، جهت پیش گیری از عوارض جدی و جبران ناپذیر در مورد ضایعات با نمای غیر اختصاصی، علاوه بر معاینات بالینی و استفاده از نمای رادیوگرافی ضایعه، جهت تشخیص قطعی تست های پاراکلینیکی از جمله بیوپسی و هیستوپاتولوژی که به عنوان Gold Standard جهت تشخیص ضایعات محسوب می گردد، مورد نیاز می باشد. همچنین برای تشخیص صحیح هیستوپاتولوژی ضایعات داخل استخوانی وجود نمای رادیوگرافی و تشخیص های افتراقی که توسط کلینیسین و رادیولوژیست پیشنهاد می شود الزامی می باشد.

پیشنهادات

با استفاده از راهکارهای مناسب از جمله برنامه های آموزشی دانشجویان دندان پزشکی و آموزش مداوم دندان پزشکان باید رقم عدم تطابق به حداقل و نزدیک به صفر برسد و نیز کلینیسین ها در تکمیل دقیق و کامل پرونده ها از جمله علائم بالینی بیمار و تشخیص های افتراقی نمونه هایی که جهت بررسی پاتولوژیک به بیمارستان ارسال می نمایند، دقت لازم را داشته باشند.

آمار بالا می تواند مربوط به فرد ارجاع دهنده و ماهیت نمونه ما باشد که از بین بیماران مراجعه کننده به بیمارستان امام بودند. بیشترین کیست مشاهده شده کیست رادیکولار بود که با مطالعه Mosby و همکاران و سایر مطالعات انجام شده (۱۳، ۱۸، ۱۹) هم خوانی داشت. در این مطالعه فراوانی خانم ها و آقایان با هم یکسان و برابر بودند که متفاوت از نتایج مطالعه Mosby و همکاران (۱۹) و Atena و همکاران (۲۰) (بالا بودن تعداد مردان) و Deihimi و همکاران (۲۱) (بالا بودن تعداد زنان) بود که این مورد هم می تواند مربوط به ماهیت نمونه ها و افراد مراجعه کننده به بیمارستان مربوط باشد. ولی با مطالعه Tatli و همکاران (۱۸) هم خوانی داشت. در این مطالعه فراوانی ضایعات در فک بالا ۶۶ درصد و در فک پایین ۳۴ درصد بود که با مطالعه Mosby (۱۹) مغایرت داشت که در آن فراوانی ضایعات در هر دو فک به صورت مساوی بود. در مطالعه Atena و همکاران (۲۰) فراوانی ضایعات در فک پایین بالاتر بود. در مطالعه کنونی از تعداد صد ضایعه بررسی شده میزان تطابق هیستوپاتولوژیک با تشخیص اول رادیوگرافی ۵۰ درصد، تطابق با تشخیص دوم ۲۹ درصد و تطابق با تشخیص سوم ۵ درصد می باشد. فقط یک مطالعه در رابطه با انطباق تشخیص های رادیولوژیک و هیستوپاتولوژیک ضایعات داخل استخوانی وجود دارد که مربوط به مطالعه Sarabadani و همکاران در سال ۲۰۱۳ (۴) می باشد. در این مطالعه یافته های هیستوپاتولوژیک در ۷۱،۴ درصد موارد با یافته های رادیولوژیک تطابق و در ۲۸،۶ درصد موارد عدم تطابق را نشان می داد که این میزان تطابق بیش از میزان تطابق مطالعه ما می باشد. علت این تفاوت می تواند مربوط به نوع مطالعه باشد که در مطالعه Sarabadani به صورت آینده نگر انجام گرفته بود و به صورت مجزا سه تشخیص اول رادیولوژیک مورد بررسی قرار نگرفته است. ما در این مطالعه از آرشو اطلاعاتی استفاده نمودیم. در ضمن در مطالعه Sarabadani نمونه ها شامل ضایعات پریفرال هم می گردید. در این مطالعه همچنین به بررسی انطباق کلینیکی و هیستوپاتولوژیک ضایعات مختلف پرداختیم که میزان هم خوانی با اولین تشخیص بالینی ۴۷،۳ درصد، دومین تشخیص بالینی ۲۲،۹۷ درصد و سومین تشخیص ۶،۷۶ درصد و عدم انطباق به میزان ۲۲،۹۷ درصد می باشد. این میزان در مطالعات Emeka و همکاران ۶۴،۵ درصد (۳)، Mosby و همکاران ۸۰ درصد (۱۷)، Saravani و همکاران ۷۵،۹ درصد (۱۳)، Tatli و همکاران (۱۶)، Sarabadani و همکاران ۸۰ درصد (۴)، Fatahi و همکاران ۸۰ درصد (۷) گزارش شده است. علت این تفاوت ها می تواند مربوط به بررسی جداگانه سه تشخیص اول، مهارت و تجربه جراح و پاتولوژیست، دقت بیوپسی و شرایط انتقال نمونه به آزمایشگاه باشد.

References:

1. Seifi S, Hoseini SR, Bijani A. Evaluation of clinical versus pathological difference in 232 cases with oral lesion. *Casp J Intern Med* 2010;1: 31-5.
2. Jamshidi Sh, Shojaei S, Roshanaei Gh, Modabbernia Sh, Bakhtiary E. Jaw Intraosseous Lesions Biopsied Extracted From 1998 to 2010 in an Iranian Population. *Iran Red Crescent Med J* 2015; 17: 1-6.
3. Emeka CI, Effiom OA, Gbotolorun OM, Oluwakuyide RT, Adeyemi MO, Olojede AC. Diagnostic Concordance Characteristics of Orofacial Lesions Seen in Lagos University Hospital. *Afr J oral and maxillofac path med* 2016;1: 9-14.
4. Sarabadani J, Javadzadeh Boluri A, Imanimoghaddam M, Mohtasham N, chaghmaghi MA. Evaluation the Accuracy rates of clinical and radiographic diagnosis compared with Histopathologic diagnosis of oral Exophytic lesion. *Diagnosis of Exophytic lesion* 2013; 2: 130-7.
5. Oti AA, Donkor P, Obiri- leboah S, Yelibora M. Concordance between clinical and histopathological diagnoses at kamfo Anokye teaching hospital oral and Maxillofacial unit. *Surgical Sci* 2013; 4: 210-2.
6. Regezi JA. Odontogenic cysts, odontogenic tumors, fibrousseous, and giant cell lesions of the jaws. *Modern Pathol* 2002;15(3):331.
7. Fattahi S, Vosoughhosseini S, Khiavi MM, Mostafazadeh S, Gheisar A. Consistency rates of clinical diagnosis and histopathological reports of oral lesions: a retrospective study. *J Dent Res Dent Clin Dent Prospects* 2014;8(2):111.
8. Dunfee BL, Sakai O, Pistei R, Gohel A. Radiologic and pathologic characteristics of benign and malignant lesions of the mandible. *Radiographics* 2006;26(6):1751-68.
9. Neville B, Damm D, Allen C, Chi A. *Oral And Maxillofacial Pathology*. 4th ed. Saunders; 2015.
10. Patel KJ, De Silva HL, Tong DC, lone RM. Concordance between clinical and histopathologic diagnoses of oral mucosal lesions. *J oral Maxillofac Surg* 2011; 69: 125-33.
11. Hashemi Pour MS, Rad N, Mojtahedi A. Comparative Evaluation of Histology of Oral and Maxillofacial Lesions. *Shiraz Univ Dent J* 2009; 1(10): 31-7. (Persian)
12. Javadian Langaroodi A, Lari SS, Shokri A, Hoseini Zarch SH, Jamshidi Sh, Akbari P. Intraosseous Benign Lesions of the Jaws: A Radiographic Study. *Iran J Radiol* 2014;11: 1-5.
13. Saravani S, Tavakoli Amin M, Kadeh H. Compatibility Rate of Clinical and Histopathologic Diagnosis of Oral Lesions in Zahedan Dental School during 1999-2015. *JDMT* 2016;5(3):138-44.
14. Foroughi R, Seyed majidi M, Bijan A, Dezyani M. Comparison of clinical diagnosis and histopathological reports of referred biopsies to oral and maxillofacial pathology department of dental school of babol. *J Bums* 2013; 15: 71-7.
15. Investigating the Conformity of Clinical and Histopathological Diagnosis in Surgical Lesions Mouth in Rasht city. *J Islamic Dent Iran* 2004;17(2): 95-9.
16. Musavi A, Bagheri A, Hamzeheil Z, Soruri M, Varkesh B, Razavi A et al. Assessment of Agreement between Clinical Diagnosis and Pathologic Report in the Soft Tissue Lesions of the Patients Referring to Pathology Department of Dental School, Tehran and Shahid Beheshti University of Medical Sciences During 2005-2008. *J Shahid Sadoughi Univ Med Sci* 2012;20(5): 639-47.
17. Razavi SR, Iranmanesh P, Moeini A, Qorani N, Fakhar A. Correlation between clinical diagnosis and histopathological diagnosis of oral soft tissue lesions in Isfahan Dental School from 1988 to

2011. J Isfahan Dent Sch 2015; 11: 134-42. (Persian)
18. Tatli U, Erdogan O, Uguz A, Ustun Y, Sertdemir Y, Damlar I. Diagnostic concordance characteristic of oral cavity lesions. Sci World J 2013;1-7.
19. Mosby S, Magar S, Ranpise S, Agarwal P, Agarwal S. Assessment of clinic-pathologic discrepancy in diagnosis of jaw lesions. IAIM 2013;3(8): 140-5.
20. Atena S, Sobouti F. Comparative study of Histopathological Reports and clinical diagnosis of oral biopsies. J Mazandaran Univ Med Sci 2016; 26: 57-64. (Persian)
21. Deihimi P, Ferdowsi M. Correspondence of clinical diagnosis with histopathologic diagnosis of oral lesions in patients referring to oral pathology department of Isfahan dentistry school from 1370-1370. Beheshti Univ Dent J 2004; 22:38-48.

CONSISTENCY RATES OF CLINICAL AND RADIOLOGICAL DIAGNOSIS WITH HISTOPATHOLOGICAL REPORTS OF INTRAOSSEOUS LESIONS IN MAXILLOFACIAL REGION IN PATIENTS OF IMAM KHOMEINI HOSPITAL, 2010-2016

Aisan Ghaznavi¹, Khadijeh Abdal², Laya Abbasi³, Samira Mostafazadeh^{4*}

Received: 29 Feb, 2017; Accepted: 25 Apr, 2017

Abstract

Background & Aims: A correct diagnosis is the most important step in the treatment of oral lesions. Each lesion has specific clinical and radiography features that help the clinician to reach the correct diagnosis. The aim of this study was to evaluate the consistency rate of the clinical and radiological diagnoses with histopathological reports of intraosseous lesions in the maxillofacial region in patients who referred to Imam Khomeini hospital.

Materials & Methods: Individual data and records of all patients whose biopsy specimen was submitted to the departments of oral pathology, Imam Khomeini hospital of Urmia from 2010 to 2016 were evaluated. The data were analyzed by SPSS software version 20 and Kruskal-Wallis test.

Results: Of the 100 cases studied, there were 49% men and 51% women. In 16% of the cases, the diagnosis did not confirm to the histopathologic diagnosis in the radiological method, while in the first 50% of cases the first diagnosis was consistent with the histopathologic diagnosis. And 47.3% of the first clinical diagnoses, 22.97% of the second clinical diagnoses and 6.76% of the third clinical diagnoses were confirmed by the pathologic reports while in 22.97% of the cases, none of the clinical diagnoses were consistent with the pathological diagnoses. Also, 22.5% of the first radiological diagnoses, 22.9% of the second radiological diagnoses and 5% of the third radiological diagnoses were confirmed with the histopathological diagnosis while in 16% of the cases, none of the clinical diagnoses were consistent with the pathological diagnoses. Wilcoxon test showed that the radiological diagnosis confirmed with the pathological diagnosis more than the clinical diagnosis.

Conclusion: Since there must be an overlap of clinical pathological and radiological diagnoses, there must be effective cooperation among surgeons, radiologists, and pathologists.

Keywords: Diagnosis, Radiographic, Histopathologic, Intraosseous lesions

Address: Oral & Maxillofacial Pathology, Dentistry Faculty, Urmia University of Medical Sciences, Urmia, Iran

Tel: +989143147428

Email: mostafazadeh_samira@yahoo.com

SOURCE: URMIA MED J 2017; 28(6): 380 ISSN: 1027-3727

¹ Assistant Professor, Oral & Maxillofacial Radiology, Dentistry Faculty, Urmia University of Medical Sciences, Urmia, Iran

² Assistant Professor, Oral & Maxillofacial Pathology, Dentistry Faculty, Ilam University of Medical Sciences, Ilam, Iran

³ Postgraduate Student, Dentistry Faculty, Urmia University of Medical Sciences, Urmia, Iran

⁴ Assistant Professor, Oral & Maxillofacial Pathology, Dentistry Faculty, Urmia University of Medical Sciences, Urmia, Iran (Corresponding Author)