

مقایسه نتایج دو روش لیگاتور و اندورافی از طریق ورید جهت بستن فیستول شریانی - وریدی در بیماران مبتلا به همودیالیز مزمن

جلال‌الدین خوشنویس^۱، هومن خواجهویی^۲، پژمان خوارزم^۳، غلامحسین کاظم‌زاده^۴، علی کاویانی^۵، محمد زینل‌زاده^۵،
علیرضا صابری‌قوچانی^۵، محسن طالبیان^۵

^۱ استادیار، گروه جراحی عمومی و عروق، بیمارستان شهدای تجریش، دانشگاه علوم پزشکی شهید بهشتی
^۲ جراح عمومی
^۳ جراح عمومی، دانشگاه علوم پزشکی گلستان
^۴ استادیار، گروه جراحی عمومی و عروق، دانشگاه علوم پزشکی مشهد
^۵ دستیار، گروه جراحی عمومی و عروق، بیمارستان شهدای تجریش، دانشگاه علوم پزشکی شهید بهشتی

چکیده

سابقه و هدف: تعداد پیشرونده‌ای از بیماران مبتلا به نارسایی کلیه همودیالیزی، بدلیل انجام پیوند کلیه و عدم نیاز به فیستول‌های شریانی- وریدی (AVF) و یا بروز عوارض جدی، به بستن آن نیاز پیدا می‌کنند. چندین روش اندوواسکولر و یا جراحی باز، برای بستن AVF مورد استفاده قرار می‌گیرد. در این مطالعه، ما دو روش رایج جراحی باز را که در بیمارستان شهدای تجریش از سال ۱۳۸۱ تا ۱۳۸۴ انجام شده است با یکدیگر مقایسه کردیم.

روش بررسی: در یک کارآزمایی بالینی شاهددار تصادفی شده، ۱۴۰ بیمار بطور تصادفی به دو گروه تقسیم شدند. در ۷۰ بیمار، لیگاتور سه گانه و در ۷۰ مورد دیگر، اندورافی از طریق لومن ورید انجام شد. هر بیمار تا مدت ۶ ماه بعد از عمل جراحی، تحت پیگیری قرار گرفت و میزان موفقیت، عود تریل و عوارض دو روش مذکور با یکدیگر مقایسه شد.

یافته‌ها: از ۱۴۰ بیماری که در آنها بستن AVF انجام شده بود، در ۲۶ مورد (۱۸/۵۷٪) عمل جراحی طی ۶ ماه پیگیری به شکست انجامید. از این ۲۶ مورد، ۲۴ مورد در گروه لیگاتور سه گانه و ۲ مورد نیز در گروه اندورافی از طریق ورید بودند. بازگشت تریل یا سمع بروئی در محل بستن AVF در گروه لیگاتور سه گانه، ۳۷/۱۴ درصد و در گروه اندورافی، ۲/۸۵ درصد بود.

نتیجه‌گیری: روش اندورافی از طریق ورید به دلیل موفقیت بالاتر و میزان عوارض و شکست پائین‌تر، تکنیک مطلوب‌تری جهت بستن AVF است.

واژگان کلیدی: فیستول شریانی- وریدی، لیگاتور سه گانه، اندورافی از طریق ورید.

مقدمه

چشمگیری افزایش یافته است (۱). تخمین زده می‌شود که از کل بیماران مبتلا به نارسایی مزمن کلیه و نیازمند همودیالیز، بیش از ۶۰ درصد از طریق فیستول یا گرافت شریانی- وریدی دیالیز می‌شوند و نیاز به آن در هر سال ۲ تا ۴ درصد افزایش می‌یابد (۱).

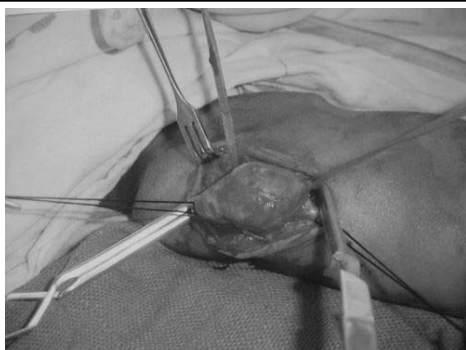
دیالیز از طریق فیستول شریانی- وریدی که در آن از وریدهای خود بیمار استفاده می‌شود، نسبت به کاتترهای ورید مرکزی

آدرس نویسنده مسئول: تهران، بیمارستان شهدای تجریش، بخش جراحی عمومی و عروق، دکتر

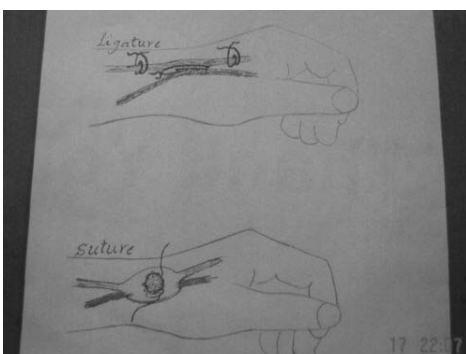
جلال‌الدین خوشنویس (email: jkshosh20012002@yahoo.com)

تاریخ دریافت مقاله: ۱۳۸۶/۲۷

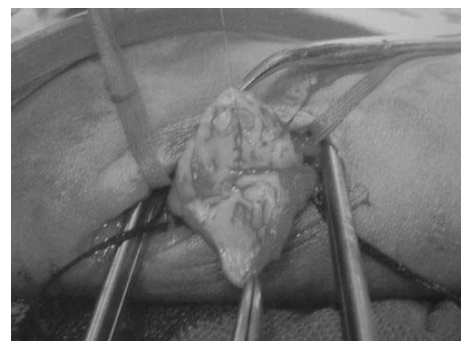تاریخ پذیرش مقاله: ۱۳۸۶/۹/۱۲



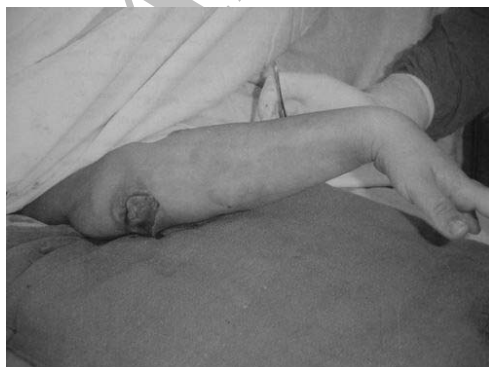شکل ۱- تمامی ۴ اندام AVF اکسپلور و کنترل می‌شوند.



شکل ۲- نمای شماتیک دو تکنیک جراحی.



شکل ۳- سوراخ شریانی با استفاده از پرولن ۵ صفر ترمیم می‌شود.



شکل ۴- محل ونوتومی ترمیم می‌شود

یا گرفت‌های شریانی- وریدی، علاوه بر هزینه کمتر، میزان عفونت پائین‌تر، پروسه‌های جراحی کوچک‌تر و نیز میزان پائین‌تری از مرگ و میر را دربر دارد. (۲-۴) بیماران کاندید برقراری AVF برای پیشگیری از بروز عوارض جدی، باید قبل از عمل جراحی بدقت تحت بررسی قرار گیرند و درست انتخاب شوند. بعنوان مثال، وجود تنگی یا ترومبوز در وریدهای سطحی یا عمقی باعث ایجاد هیپرتانسیون وریدی بدنبال برقراری AVF می‌شود (۵)، یا وجود نارسایی زمینه‌ای شریانی که تشخیص داده نشده باشد، باعث ایجاد ایسکمی خطرناک اندام بعد از گذاشتن AVF می‌شود که ممکن است بستن فیستول شریانی- وریدی را ایجاب کند (۶، ۷). تکنیک ناصحیح سوزن زدن و استفاده از فیستول شریانی- وریدی نیز ممکن است باعث ایجاد آنوریسم کاذب و خونریزی تهدید کننده حیات شود (۸، ۹).

در بعضی بیماران که پیوند کلیه با موفقیت انجام می‌شود و برخی عوارض مربوط به AVF بستن آنرا ایجاب می‌کنند (۱۰)، تکنیک‌های مختلفی برای بستن AVF موجود می‌باشند که متداول‌ترین آن، لیگاتور کردن محل فیستول و بازوهای پروگزیمال و دیستال وریدی در فیستول‌های پهلو به پهلو می‌باشد (۱۱). این روش، سریع و آسان است ولی یک عارضه بسیار مهم و جدی آن، ایجاد آنوریسم وریدی می‌باشد (۱۲). روش دیگر جهت بستن AVF، اندورافی از طریق ورید است که در این مطالعه تلاش شده است نتایج و عوارض این دو روش با هم مقایسه شود.

مواد و روشها

در این کارآزمایی بالینی شاهددار تصادفی شده، ۱۵۲ بیمار که دارای فیستول شریانی- وریدی از نوع پهلو به پهلو در اندام فوقانی بوده و کاندید بستن AVF بودند وارد مطالعه شدند، ولی به دلیل اینکه ۱۲ نفر از آنها بطور منظم جهت ویزیت‌های پیگیری بعد از عمل مراجعه نکردند، از مطالعه حذف شدند.

بعد از بستن تورنیکه در پروگزیمال اندام، پرپ و درپ انجام شد. پس از بالا آوردن اندام و با فشار خارجی، اندام از خون تخلیه و تورنیکه باد شد. با بی‌حسی موضعی، در محل لمس حداکثر تریل، انسیزیون داده شد. فیستول شریانی وریدی و هر ۴ بازوی آن شامل قسمت‌های پروگزیمال و دیستال شریان و ورید، اکسپلور شده و از همگی کنترل گرفته شد. سپس تورنیکه خالی شده، هموستاز برقرار شد (شکل ۱). در گروه

بیمار پیوند کلیه انجام شده بود و دیگر نیازی به دیالیز و AVF نبود.

از مجموع ۱۰۸ مورد AVF پروگزیمال اندام، در ۵۴ مورد لیگاتور سه گانه و برای همین تعداد اندورافی از طریق لومن ورید انجام شد. از ۳۲ فیستول دیستال اندام، ۱۶ مورد از طریق لیگاتور سه گانه و همین تعداد نیز به روش اندورافی بسته شدند. در کل، ۲۶ مورد شکست روش جراحی بستن فیستول مشاهده شد. از این تعداد، ۹ نفر مذکر و ۱۷ نفر مؤنث بودند. از کل فیستول‌های شریانی وریدی عود کرده، ۲۴ مورد (۹۲/۳ درصد) به روش لیگاتور سه گانه و ۲ مورد (۷/۶۹ درصد) به روش اندورافی جراحی شده بودند ($p < 0.005$). بنابراین میزان شکست بستن AVF در روش لیگاتور سه گانه ۳۷/۱۴ درصد و در روش اندورافی از راه لومن ورید ۲/۵۸ درصد بود. میزان شکست در بستن AVF‌های پروگزیمال اندام، ۱۶/۶۶ درصد و در مورد AVF‌های دیستال، ۲۵ درصد بود که در هر دو گروه پروگزیمال و دیستال یک مورد به روش اندورافی و سایر موارد به روش لیگاتور عمل شده بودند.

متوسط فاصله زمانی بین عمل جراحی تا زمان تشخیص عود فیستول و شکست روش مورد استفاده، ۴۳ روز بود. سریع‌ترین زمان تشخیص عود فیستول ۲۴ ساعت پس از عمل و تاخیری‌ترین آن ۶ ماه بعد از عمل جراحی بود. سن متوسط بیمارانی که دچار شکست در بستن AVF شده بودند، ۴۴/۸ سال بود.

صرف نظر از لمس تریل بعنوان علامت قابل مشاهده عود فیستول، در ۱۵ مورد از موارد شکست درمان جراحی (معادل ۵۷/۶۹ درصد از کل موارد عود کرده)، شکایت واضحی از تورم موضعی در محل زخم وجود داشت که بعداً آنوريسم وریدی به عنوان عارضه جراحی بستن AVF در این بیماران به ثبات رسید. میزان شکست در بستن AVF، در بیمارانی که به علت هیپرتانسیون وریدی تحت عمل جراحی قرار گرفته بودند، ۱۶/۶۶ درصد، در گروه ناشی از آنوريسم وریدی ۲۷/۷۷ درصد، در گروه ناشی از سندرم استیل ۱۰ درصد و در گروهی که بدنبال پیوند کلیه تحت عمل جراحی بستن AVF قرار گرفته بودند ۵۰ درصد بود.

در ۲ بیماری که تحت عمل جراحی بستن AVF در پروگزیمال اندام قرار گرفته بودند، ایسکمی ناگهانی اندام ناشی از انسداد ترومبوتیک شریانی در محل بستن فیستول رخ داد. هر دو مورد فوق، به علت سندرم استیل تحت عمل بستن AVF قرار گرفته بودند و هر دو به عنوان شکست درمان جراحی در نظر گرفته شدند. در تمامی بیمارانی که در آنها

لیگاتور، همانطور که در شکل ۲ مشخص شده است، شاخه‌های پروگزیمال و دیستال ورید و نیز محل AVF، هر سه با نخ سیلک صفر برای AVF‌های پروگزیمال و نخ سیلک ۲ صفر برای AVF‌های دیستال لیگاتور شدند و سپس محل AVF از نظر باقی ماندن یا قطع تریل چک شد.

در گروه اندورافی از طریق لومن ورید، بعد از کلامپ کردن هر ۴ بازوی AVF، سمت وریدی فیستول باز شد و سوراخ فیستول از داخل لومن ورید مشخص گردید. سپس با نخ پرولن ۵ صفر یا ۶ صفر و به روش پیوسته، سوراخ بین شریان و ورید دوخته و بسته شد (شکل ۲ و ۳). در نهایت، با همان نخ پرولن، محل ونوتومی بسته شد (شکل ۴). بعد از بستن پوست، کل اندام با بانداژ الاستیک پانسمان شد تا ترومبوفلیت سطحی اندام و درد حاصل از آن، به حداقل برسد. بعد از ۴۸ ساعت، بانداژ مذکور برداشته شد.

در این مطالعه، بیماران از روش جراحی استفاده شده جهت بستن فیستول اطلاع نداشتند. تمامی بیماران تا ۶ ماه بعد از عمل جراحی، توسط یک تیم جراحی مجزا که آنها هم از تکنیک استفاده شده جهت بستن AVF اطلاع نداشتند، تحت پیگیری قرار گرفتند. لمس تریل یا سمع بروئی روی محل بستن AVF، عود فیستول و شکست جراحی تلقی شد. در تمامی بیمارانی که در آنها بستن AVF به شکست انجامیده بود، مجدداً به روش اندورافی از طریق ورید تحت عمل جراحی قرار گرفتند. در طی یک سال پیگیری موردی از عود مشاهده نشد. دو روش مذکور از نظر میزان موفقیت، میزان عود تریل و عوارض عمل مقایسه شدند و از آزمون کای دو برای تحلیل استفاده شد.

یافته‌ها

۱۴۰ بیمار با محدوده سنی ۹ تا ۸۲ سال (میانگین ۴۷/۷ سال) بررسی شدند. ۷۸ بیمار (۵۵/۷ درصد) مذکر و ۶۲ بیمار (۴۴/۳ درصد) مؤنث بودند. ۱۰۸ فیستول شریانی-وریدی (۷۷/۱ درصد) در ناحیه انته‌کوبیتال (براکیوسفالیک یا براکیوبازیلیک) و ۳۲ مورد (۲۲/۹ درصد) در ناحیه انفیه‌دان تشریحی (نوعی از فیستول‌های رادیوسفالیک) قرار داشتند. اندیکاسیون بستن AVF در ۱۰۲ بیمار (۷۲/۸ درصد)، هیپرتانسیون وریدی مقاوم به درمان محافظه‌کارانه بود. در ۱۸ بیمار (۱۲/۸ درصد) آنوريسم وریدی باعث بستن AVF شده بود. در ۱۶ مورد (۱۱/۴ درصد) سندرم استیل و ایجاد ایسکمی جدی اندام، بستن AVF را ایجاب کرده بود و در ۴

دلیل است که روش بستن، به محل AVF (انته کویبتال، برشیا سیمینو، انفیه دان تشریحی) و تکنیک مورد استفاده در برقراری AVF (پهلوی به پهلوی یا انتها) بستگی دارد. از نظر تئوری، روش لیگاتور سه گانه در AVF‌های انتها به پهلوی و انتها به انتها مفید است ولی یافته‌های این مطالعه نشان می‌دهد که در بستن فیستول‌های پهلوی به پهلوی، قابل قبول نمی‌باشد. ایجاد آنوریسم (۸)، میزان بالای شکست درمان و بروز انسداد حاد شریانی شواهد ما علیه این روش می‌باشند.

میزان بالای شکست درمان در روش لیگاتور می‌تواند به دلیل دیسکسیون در محیط اسکار، وجود کلترال‌های زیاد در محل فیستول، باز شدن لیگاتورها ثانوی به نبض شریانی و وجود بخیه‌های بیش از حد محکم باشد که منجر به پارگی نسج و ایجاد آنوریسم یا آنوریسم کاذب می‌شوند.

این مطالعه، روش اندورافی از طریق ورید را به عنوان روش ارجح برای بستن AVF به خصوص برای فیستولهای پروگزیمال اندام توصیه می‌کند. مطالعات بیشتر با پیگیری‌های طولانی‌تر توصیه می‌شود تا عوارض تأخیری احتمالی روش اندورافی مشخص شود.

بستن AVF به شکست انجامیده بود و مجدداً به روش اندورافی از طریق ورید تحت عمل جراحی قرار گرفتند، در طی یک سال پیگیری موردی از عود مشاهده نشد.

در موارد انسداد حاد شریانی، بعد از ترومبکتومی، اندورافی از طریق ورید انجام شد و طی ۶ ماه پیگیری، هیچ‌گونه شواهدی از عود فیستول یا ایسکمی اندام مشاهده نگردید. جالب آن است که دیلاتاسیون شریانی در پروگزیمال به محل بستن AVF به روش لیگاتور که جزو عوارض شایع این عمل است (۱۳) در روش اندورافی مشاهده نشد.

بحث

عاقلا نه است که از بین روش‌های مختلف یک عمل جراحی، روشی که علاوه بر ساده بودن، با میزان موفقیت بالاتر و میزان عود و عوارض کمتری همراه است، انتخاب شود. در مراکز مختلف جراحی عروق، روش‌های گوناگونی جهت برقراری فیستول شریانی وریدی به کار می‌رود (۱۴). براساس بررسی متون، روش انتخابی و استاندارد برای بستن فیستول اتوژن شریانی- وریدی وجود ندارد. این شاید به این

REFERENCES

- Lin PH, Bush RL, Nguyen L, Guerrero MA, Chen C, Lumsden AB. Anastomotic strategies to improve hemodialysis access patency: a review. *Vasc Endovascular Surg* 2005;39:135-42.
- Jennings WC. Creating arteriovenous fistulas in 132 consecutive patients: exploiting the proximal radial artery arteriovenous fistula: reliable, safe, and simple forearm and upper arm hemodialysis access. *Arch Surg* 2006;141:27-32.
- Elsharawy MA, Moghazy KM. Preoperative evaluation of hemodialysis access fistula. A multidisciplinary approach. *Acta Chir Belg* 2005;105:355-58.
- Nikeghbalian S, Bananzadeh A, Yarmohammadi H. Difficult vascular access in patients with end - stage renal failure. *Transplant Proc* 2006;38:1265-66.
- Elsharawy MA, Moghazy KM. Impact of preoperative venography on the planning and outcome of vascular access for hemodialysis patients. *J Vasc Access* 2006;7:123-28.
- Salahi H, Fazelzadeh A, Mehdizadeh A, Razmkon A, Malek-Hosseini SA. Complications of arteriovenous fistula in dialysis patients. *Transplant Proc* 2006;38:1261-64.
- Sessa C, Pecher M, Maurizi-Balzan J, Pichat O, Tonti F, Farah I, et al. Critical hand ischemia after angioaccess surgery: diagnosis and treatment. *Ann Vasc Surg* 2000;14:583-93.
- Karabay O, Yetkin U, Silistreli E, Uskent H, Onol H, Acikel U. Surgical management of giant aneurysms complicating arteriovenous fistulae" *J Int Med Res* ; 32(2):214-7 ; 2004
- Franco G. Technique and results of duplex-Doppler for non-stenosing complications of vascular access for chronic hemodialysis : ischemia, steal, high flow rate, aneurysm. *J Mal Vasc* 2003;28:200-205.
- Manca O, Pisano GL, Carta P, Manca EM, Piredda GB, Pili G, et al. The management of hemodialysis arteriovenous fistulas in well functioning renal transplanted patients: many doubts, few certainties. *J Vasc Access* 2005;6:182-86.
- Vasiutkov VI, Evstifeev LK, Nemtsov AV. Surgical treatment of arteriovenous fistula and aneurysms. *Vestn Khir Im II Grek* 1984;132:86-88.

12. Quilala EP, Bryant MF. Radical ligation in two cases of arteriovenous fistula. *J Med Assoc Ca* 1971;60:112-15.
13. Mellièrè D, Hassen-Khodja R, Cormier JM, Le Bas P, Mikati A, Ronsse H. Proximal arterial dilatation developing after surgical closure of long-standing posttraumatic arteriovenous fistula. *Ann Vasc Surg* 1997;11:391-96.
14. Berardinelli L. The endless history of vascular access: a surgeon's perspective. *J Vasc Access* 2006;7:103-11.

Archive of SID