

گزارش یک مورد مبتلا به اکتیما کونتاژیوزوم با ضایعات متعدد در دست و پا

چکیده :

مقدمه و هدف: اکتیما کونتاژیوزوم یک بیماری ویروسی خوش خیم در انسان است که از طریق تماس مستقیم با حیوانات اهلی یا غیر مستقیم با گوشت و چاقوی آلوده منتقل می شود. ضایعه معمولاً در دست ایجاد شده و منفرد است، ولی ابتلاء سایر نقاط بدن نیز گزارش شده است. در این گزارش به اولین مورد ثبت شده اکتیما کونتاژیوزوم که ضایعه به جز دست در ساق پاها نیز ایجاد شده است، پرداخته می شود.

معرفی بیمار: بیمار مرد ۳۰ ساله ای است که در مرداد ماه سال ۱۳۸۱ به کلینیک کارخانه خود در شهر تهران مراجعه کرده است. وی ۳۱ روز قبل از مراجعه به دنبال قطعه قطعه کردن گوشت دچار صدمه در انگشت اشاره دست چپ شده و همزمان و مکرراً اقدام به خاراندن ساق پاها نموده است و در کمتر از یک هفته ضایعات در محل بریدگی دست و محل خاراندن ساق پا ایجاد شده است. به دلیل طولانی شدن بیماری از ضایعه نمونه برداری و تشخیص اکتیما کونتاژیوزوم داده شد و بیمار با استفاده از داروی ضد عفونی کننده موضعی بتادین بهبود یافت .

نتیجه گیری: شایعترین محل ابتلاء بیماری اکتیما کونتاژیوزوم در دستها می باشد و معمولاً ضایعه منفرد است، ولی در صورت بروز ضایعات متعدد و حتی در نقاط دیگر بدن تشخیص رد اکتیما کونتاژیوزوم نمی شود، لذا وجود سابقه تماس با حیوانات اهلی به طور مستقیم یا غیر مستقیم یک راهنمای مهم در تشخیص بیماری می باشد تا از اقدامات درمانی غیر لازم پرهیز کرد.

واژه های کلیدی: اکتیما کونتاژیوزوم، ضایعه ، سابقه تماس

دکتر محمد رضا شیرزادی*
ناهدید پدram**

* متخصص بیماری های عفونی، استادیار و عضو هیئت علمی مرکز مدیریت بیماریها، بیماری های مشترک
** کارشناس ارشد انگل شناسی، مرکز مدیریت بیماریها، بیماری های مشترک

تاریخ وصول: ۱۳۸۴/۲/۱۲

تاریخ پذیرش: ۱۳۸۴/۷/۱۵

مؤلف مسئول: دکتر محمد رضا شیرزادی

پست الکترونیک: shirzadim@hotmail.com

مقدمه

پس از بروز بیماری مراجعه نمی کنند، مگر ضایعه دچار عارضه شود که عوارض بیماری از خود بیماری اهمیت بیشتری دارد و شامل؛ عفونت ثانویه، اریتم مولتی فرم و ضایعه منتشر - پاپولووزیکولر می باشد (۸). تشخیص بیماری با توجه به یافته های اپیدمیولوژیک و علایم بالینی کمک کننده است و تشخیص قطعی با بررسی نمونه بیوپسی شده (۱۵) با میکروسکوپ الکترونیک یا واکنش زنجیره پلی مرز صورت می گیرد (۱۷ و ۱۶). در صورتی که بیماری طولانی شود یا عود کند از جراحی، کرایوتراپی و کرم ادوکسیوریدین^(۳) یا یدوفوویر^(۴) استفاده می شود (۲۰ - ۱۸). در این گزارش به اولین مورد ثبت شده اکتیما کونتاژیوزوم که ضایعه به جز دست در ساق پاها نیز ایجاد شده است، پرداخته می شود.

معرفی بیمار

بیمار مرد ۳۰ ساله ای است که در مرداد ماه سال ۱۳۸۱ با ضایعات اولسراتیو کراسست دار در سطح خارجی انگشت اشاره دست چپ (تصویر ۱) و ضایعه مشابه در قسمت میانی قدامی ساق پای چپ (تصویر ۲) و قسمت خلقی تحتانی ساق پای راست (تصویر ۳) به کلینیک کارخانه خود در تهران مراجعه کرده است. ضایعه از ۲۴ روز قبل شروع شده که ابتدا در انگشت دست و پس از ۲ روز در پاها به شکل ماکول پاپول و سپس ندول تظاهر کرده است. حدود ۱۰ روز قبل ضایعه در دست به همراه مختصر ترشح غلیظ ولی در پا فقط خارش دار بوده است. در هفته سوم به تدریج تورم کاهش یافته است. هیچ گونه علایم عمومی همراه بیماری وجود نداشته است. بیمار

بیماری اکتیما کونتاژیوزوم (ارف)^(۱) یک بیماری ویروسی خوش خیم قابل انتقال از حیوان به انسان می باشد که به وسیله یک نوع ویروس پاراپاکس^(۲) ایجاد می شود (۱). مخزن بیماری گوسفند و بز است و پس از تماس مستقیم یا غیر مستقیم از طریق تماس با علوفه آلوده در بین دامها منتقل می شود و موجب تظاهرات پوستی و مخاطی می گردد که عوارض باکتریایی آن موجب مرگ دام شده که از نظر دامپزشکی با اهمیت است (۲). این بیماری در چوپانان، دامداران، قصابها و دامپزشکان که با دام سر و کار دارند شایع تر است، لذا یک بیماری شغلی می باشد و معمولاً به طور تک گیر اتفاق می افتد، ولی موارد طغیان بیماری در همین گروه و همچنین در بین مسلمانان در طی مراسم عید قربان گزارش شده است (۳ - ۶). در انسان پس از تماس مستقیم پوست صدمه دیده با دام یا غیر مستقیم با لاشه یا چاقوی آلوده منتقل می شود (۷). شایع ترین محل ابتلاء دست و به خصوص انگشتان است و در اکثر موارد ضایعه منفرد و به اندازه ۲ - ۱ سانتی متر می باشد (۸ و ۷). دوره کمون کمتر از یک هفته است و پس از ورود ویروس ضایعه پوستی حدود ۶ هفته طول می کشد و معمولاً بدون اسکار بهبود می یابد. مگر در بیماران با اختلال سیستم ایمنی که دوره بیماری طولانی تر و نیز اندازه اسکار بزرگ گزارش شده است. در یک مورد به اندازه ۴×۵ سانتی متر و یک مورد ۶×۶ سانتی متر بوده است. موارد گزارش متعدد در دست (۱۰ و ۹)، صورت (۱۱)، دست و بازو (۱۲) و ضایعه منفرد در نقاط غیر معمول شامل؛ بینی، مقعد (۱۳) و پلک تحتانی (۱۴) گزارش شده است. چون مشاغل در معرض خطر با این بیماری آشنا هستند به همین دلیل

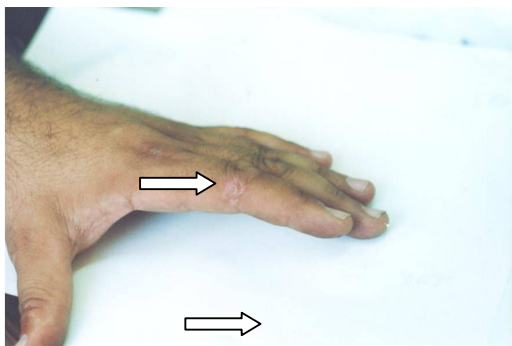
1-Ectyima conaginosum(ORF)

2-Parapox

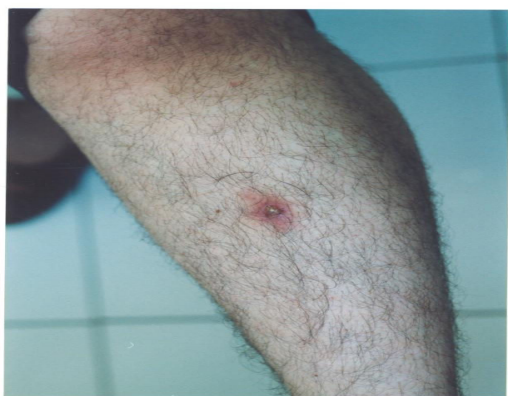3-Eudoxyuridine

4-cidofovir

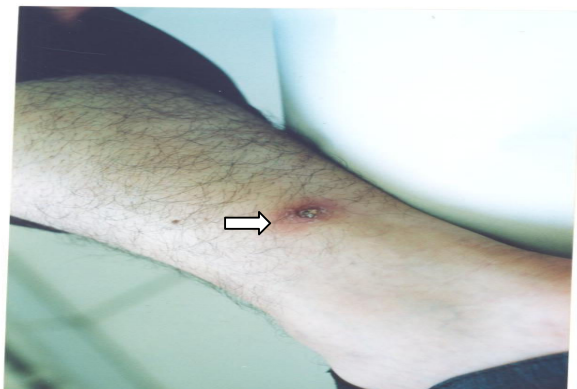
مجله ارمغان دانش - دوره ۱۰ - شماره ۳ - پاییز ۱۳۸۴ (شماره پی در پی ۳۹)



تصویر ۱: ضایعه در سطح خارجی انگشت اشاره دست چپ



تصویر ۲: ضایعه در قسمت میانی قدامی ساق پای چپ



تصویر ۳: ضایعه در قسمت خلفی تحتانی ساق پای راست

در طی این مدت تحت درمان آنتی بیوتیک خوراکی و موضعی و کورتون موضعی به طور متناوب قرار گرفته است. در یک ماه قبل از بروز ضایعه در بین ۱۹۱ نفر از همکاران بیمار گوشت تازه گوسفندی که حدود ۲ ساعت قبل ذبح شده بود توزیع گردید و بیمار ۳ ساعت پس از تحویل گوشت اقدام به قطعه قطعه کردن آن نموده است. در طی قطعه قطعه کردن گوشت دچار بریدگی در محل ضایعه فعلی انگشت اشاره دست چپ شده است و همچنین به طور مکرر اقدام به خاراندن ساق پاها نموده است. ۲۶ نفر دیگر از همکاران وی نیز دچار ضایعات مشابه در دست شده بودند. با توجه به طولانی شدن عارضه و ضایعات متعدد در محلهای غیر معمول جهت تشخیص قطعی نمونه برداری از ضایعه پا صورت گرفت که این موارد گزارش گردید؛ در نمونه بافت پوستی که از محل برداشته شده، آکانتوزیس و وزیکول در داخل اپیدرم دیده می شود. درم شامل؛ عروق گشاد شده و ترشح سلولهای لنفوسیت است و نوتروفیلها در داخل اپیدرم در برگیرنده عروق هستند.

با توجه به یافته های اپیدمیولوژیک، سیر بالینی و یافته های آسیب شناسی که منطبق با بیماری اکتیما کونتازایوزوم می باشد، تشخیص اکتیما کونتازایوزوم قطعی و با انجام پانسمان روزانه زخم و استفاده کردن آنتی سپتیک موضعی بتادین برای پیشگیری از عفونت ثانویه، ضایعات بهبود یافت .

بحث و نتیجه گیری

اکتیماکونتاژبیوزوم یک بیماری ویروسی شایع در گوسفند و بز است که افراد در تماس با آنان در معرض خطر ابتلاء هستند. شیوع اکتیماکونتاژبیوزوم در انسان به دلیل آن که بیماری برای گروه‌های در معرض خطر شامل؛ چوپانان، قصابان و... شناخته شده است و بیماری خود به خود بهبود می یابد بیش از مواردی است که به کلینیک‌ها مراجعه می کنند.

بیماری به صورت یک ضایعه پوستی مفرد در محل زخم یا صدمه پوستی در مناطق باز بدن ظاهر می کند. ضایعه معمولاً در انگشتان دست یا سایر قسمتهای دست و به ندرت در سایر نقاط بدن ایجاد می شود (۱۱ و ۱۶).

اگرچه ضایعات متعدد در قسمتهای مختلف بدن نیز گزارش شده است، ولی هنوز ضایعه همزمان در دست و پا گزارش نشده است (۲۳-۲۱ و ۱۲). دوره کمون بیماری کمتر از یک هفته می باشد و بهبود خود به خودی اغلب در طی ۶ هفته اتفاق می افتد. بیماری شش مرحله را سپری می کند که شامل:

۱- ماکولوپاپولر

۲- ضایعه شبیه هدف^(۱)

۳- مرحله حاد

۴- مرحله بازسازی^(۲) با تشکیل ندول

۵- نا منظم شدن سطح ندول و ایجاد پاپیلوماتوز

۶- بهبود

مرحله ماکولوپاپولر شامل؛ ماکول یا پاپول اریتماتو می باشد. در مرحله شبیه هدف ضایعه یک مرکز قرمز دارد که اطراف آن حلقه سفید پوشیده و پس از آن هاله قرمز رنگ ایجاد می شود. در مرحله حاد یک ندول اریتماتوز برجسته ایجاد می شود که ممکن است ترشح غلیظ از آن خارج گردد. مرحله بازسازی ضایعه خشک با نقاط کوچک سیاه رنگ در اطراف آن مشاهده می شود. مشخصه مرحله پاپیلوماتوز وجود پاپیلوما در سطح ضایعه است و بالاخره کبره خشک مشخصه مرحله بهبود است. اسکار محل ضایعه غیر معمول است (۱۵-۱۳).

به ندرت علایم منتشر یا عوارض اتفاق می افتد که شایع ترین آنها، عفونت ثانویه در محل، لنفانژیت و اریتما مولتی فرم است (۲۲ و ۲۱، ۱۶). در افراد با سیستم ایمنی طبیعی اکتیماکونتاژبیوزوم یک بیماری خود به خود محدود شونده است و احتیاج به درمان خاصی ندارد. افراد با اختلال سیستم ایمنی ممکن است دچار ضایعه بزرگ و غیر اختصاصی شوند که همیشه خود به خود بهبود نمی یابند (۱۳). ضایعات متعدد در یک دست، دو دست، صورت، ساعد و بازو گزارش شده، ولی هنوز ضایعه متعدد در دست و پاها گزارش نشده است.

آنتی بیوتیک به طور گسترده برای عفونتهای باکتریایی احتمالی مصرف می شود، ولی در سیر بیماری تأثیر ندارد (۲۲). از کرایوتراپی (۲۴)،

1-Target like
2-Regenerative

جراحی، اینترفرون و پودوکسی یوریدین ۴۰ درصد (۱۳ و ۲۵) در درمان اکتیماکونتتاژیوزوم استفاده شده است .

پزشکان باید به این مسئله توجه داشته باشند که ممکن است ضایعه اکتیماکونتتاژیوزوم در مناطق شهری بدون هیچ گونه تماس با دام و در هر جای بدن و متعدد اتفاق افتد، لذا بایستی در تشخیص های افتراقی موارد با سابقه تماس با دام و یا فرآورده های گوشتی مدنظر قرار گیرد. اگرچه اصولاً اکتیماکونتتاژیوزوم یک بیماری خوش خیم می باشد، ولی مهم است که به طور صحیح تشخیص داده شود تا اطمینان لازم به بیمار داده شود و از درمانهای نامناسب که ممکن است موجب عوارض و ایجاد اسکار گردد خود داری نمود (۱۲ و ۱۳).

A Case Report of Ectyma Conaginosum with Multiple Lesions in Hand and Leg

ABSTRACT:

Shirzadi M^{*},
Pedram N^{**}.

^{*}Assistant Professor of Infectious Diseases, Department of Zoonosis, Central for Disease Control, Tehran, Iran

^{**}MS in Medical Parasitology, Diseases, Department of Zoonosis, Central for Disease Control, Tehran, Iran

KEYWORDS:

Ectyma conaginosum,
Lesion ,
History of contact

Received:12/2/1384

Accepted:15/7/1384

Corresponding Author:Shirzadi M
E-mail:shirzadim@hotmail

Introduction & Objective: Ectyma Conaginosum (ORF) is a viral infection with benign presentation in human and transmission occurs after direct contact with animals (domestic) or indirect contact due to infected meat or knife. The lesion usually is in hands as single, but other parts of the body can also be involved. This case report is the first record with skin lesions in hand and leg.

Case: The patient was a thirty years old man with history of skin trauma about 31 days ago (second finger of left hand was injured by infected knife during cutting meet) and coinfection occurred when he itched the leg. Skin lesion appeared in the area of skin trauma and the site of itched leg in less than one week because of disease duration, ORF diagnosis was made by sample resection of skin lesions and histopathological study, then the patient was treated by daily skin lesion disinfection with betadin.

Conclusion: The most common site of ORF was in hand as single eruption but multiple eruptions and other sites of body could not rule out ORF , so history of contact with domestic animals (direct or indirect) was a good guide to the diagnosis and prevention of unnecessary treatment .

REFERENCES:

1. Buchan J. Characteristics of orf in farming community in midwales. *BMJ* 1996; 313(27): 203 –204.
۲. ذوقی ا. بیماریهای قابل انتقال بین انسان و حیوان (۴)، ژئونوز های ویروسی. جلد دوم. تهران: ناشر مؤسسه تحقیقات واکسن و سرم سازی رازی حصارک؛ ۱۳۷۶: ۵۹۶-۵۹۵.
3. Ghislain P, Dinét Y, Delesclús J. Orf in urban surroundings and religious practices. *Ann Dermatol Venereol* 2001; 128(8-9): 889-892.
4. Johannessen JV, Krogh HK, Solbery I, Dalen A, Van Wijngarden H, Johansen B. Human orf. *J Cutan Pathol* 1975; 2(1): 265 – 283.
5. Gunes AT, Gezen E, Kapdaghi H, Marschall HG. Ecthyma contagiosum epidemics in turkey. *Hautarzj* 1982; 33(7): 384 –387.
6. Guibal F, Cosnes A, Wechsler J, Miseri E, Revuz J, Chosidow O. Keligious ritual practices as a contamination mode for human ORV. *EUR J dermatol* 1996; 3(1): 41 – 42.
7. Rieger H, Wetterkamp D, Kuhn J, Langer M. Ecthyma contagiosum (orf) as an uncommon differentisl diagnosis of infection of the hand, *Unfallchirurg* 2003; 106(3): 204 –206.
8. Wilkinson JD. Orf, a family with unusual complication . *Br J dermatol* 1977; 97(1): 447-450.
9. Neal P, David E. Diseases caused by viruses, *Lever`s Histopathology of the skin*. USA: Lippincott – Raven ; 1997; 8,576.
10. Gill MJ, Arlette J, Buchan KA, Barbev K. Human Orf. A diagnostic consideration. *Arch Dermatol* 1990; 126(1): 356 –358.
11. Torfason EG. Polymerase chain reaction for laboratory diagnosis of orf virus infection. *J Clin Virol* 2002; 24 (1-2): 79 – 84.
12. Geerinck Y, Lukito G, Snoek R, Devos R, De elerey E, Vanrenteghen Y, Degreef H, Maes B. A case of human orf in immunocompromised patient treated successfully with cidoforvir cream. *J Med virol* 2001; 64(4): 543-549 .
13. Watson WJ, Meyer Mw, Madison DI. Orf virus infection in pregnancy. *SDJ Med* 1993; 46(12): 423 –42 4.
14. Griffiths CH. Virus infections. In: Burns T, Breathnach S, Cox N ,Griffiths CH. *Rook`s Textbook of Dermatology*. 7th ed. USA: Black well. Sciebce; 2004 ; 25 , 259 – 260.
15. Rucker RC. Clinical picture of ORF in Northern California. *Cutis* 1977; 20(1): 109-111.
16. Sanchez RI, Hebert A, Lucia H, Swedo J. Orf A case report with histologic, electron microscopic and immunoperoxidase studies. *Arch Pathol Lab Med* 1985; 109(2): 166 –170.
17. Bodnar MG, Tyler WB . Facial orf. *J AM Acad Dermatol* 1999; 40(5): 815-817.
18. Groves RW, Wilson E, Mac Donald DM. Human orf and Milkier nodule. A clinicopathologic study . *J Am Acad Dermatol* 1991; 25(4): 706 – 711.
19. Mehmet G, Ilyas O. Muharrem Bitiren, Imran San, Giant ORF on the nose. *European Journal of Dermatology*, 2002; 12 (2): 183-185.
20. Freeman G, Bron AJ, Juel – Jensen B. Ocular infection with ORF virus. *Am J Ophthalmol* 1984; 97 (5); 601-604.
21. Huminer D, Alcalay J, Pitlik S. Human orf in Israel. Report of three cases. *Isr J med sci* 1988; 24(5): 54-56.
22. Bassioukas K, Anidou A, Stergiopoulou CH, Hatzis J. ORF clinical and epidemiological study. *Australas J Dermatol* 1993; 34(3): 119 - 123.
23. Rees J, Marks JM. Two unusual cases of ORF Following Trauma to the scalp. *Br J Dermatol* 1988; 118(1): 445-447.
24. Ocampo Candiani J, Gonzalez Soto R, welsh Lozano O. Orf nodule: treatment with cryosurgery. *J Am Acad Dermatol* 1993; 29(2): 256-257.
25. Tan ST, Blake GB, Chambers S. Recurrent orf in an immunocompromised host .*Br J Plast Surg* 1991; 44(6): 465-467.