

تأثیر پودر زنجبیل بر تغییرات ایجاد شده در اثر دیابت در روده کوچک موش صحرایی

چکیده:

مقدمه و هدف: دیابت ملیتوس شایع‌ترین اختلال غدد درون‌ریز در انسان است و دارای عوارض متعدد از جمله عوارض گوارشی است. هدف از مطالعه حاضر تعیین تأثیر پودر زنجبیل بر تغییرات ایجاد شده در اثر دیابت در روده کوچک موش صحرایی بود.

مواد و روش‌ها: در این مطالعه تجربی که در سال ۱۳۸۵ در بخش آناتومی دانشکده پزشکی دانشگاه علوم پزشکی ارومیه انجام گرفت، از ۲۴ سر موش صحرایی نژاد ویستار با میانگین وزنی 20 ± 250 گرم در سه گروه هشت‌تایی استفاده شد. گروه اول کنترل (سالم)، گروه دوم دیابتی و گرم سوم دیابتی درمان شده با پودر زنجبیل (درمان) به میزان ۵ درصد غذای مصرفی بود. برای ایجاد دیابت از داروی استرپتوزوتوسین به میزان ۶۰ میلی‌گرم بر کیلوگرم وزن بدن به صورت تزریق داخل صفاقی استفاده شد. پس از گذشت ۸ هفته با بیهوش کردن حیوانات محفظه شکم باز و روده کوچک را به دقت جدا کرده و بعد از اندازه‌گیری طول و وزن آن از هر بخش دئودنوم، ژژنوم و ایلئوم نمونه برداشته شد و بعد از پردازش بافتی لام‌های با رنگ‌آمیزی هماتوکسیلین و اتوزین تهیه و با استفاده از قطعه چشمی مدرج طول پرن، عمق کریپت و ضخامت لایه عضلانی دیواره روده بررسی شد. برای آنالیز آماری از نرم‌افزار SPSS و آزمون آنالیز واریانس یک‌طرفه و تست توکی استفاده شد.

یافته‌ها: میانگین طول و وزن روده کوچک، طول پرزها و ضخامت لایه عضلانی در هر سه قسمت روده و عمق کریپت در دئودنوم و ژژنوم در موش‌های دیابتی در مقایسه با موش‌های کنترل و درمان افزایش معنی‌دار آماری نشان داد، اما این شاخص‌ها در گروه درمان شده با پودر زنجبیل نسبت به گروه موش‌های کنترل تفاوت معنی‌داری نشان نداد.

نتیجه‌گیری: نتایج حاصل از این مطالعه نشان می‌دهد که زنجبیل احتمالاً با کاهش استرس اکسیداتیو تا حد زیادی تغییرات پاتولوژیک ناشی از دیابت را در روده کوچک کاهش می‌دهد.

واژه‌های کلیدی: زنجبیل، روده کوچک، دیابت، موش صحرایی

دکتر مجتبی کریمی‌پور*

علیرضا شیرپور**

دکتر امرا... روزبهی***

*دکترای آناتومی، استادیار دانشگاه علوم پزشکی ارومیه،

دانشکده پزشکی، گروه علوم تشریح

**کارشناس ارشد فیزیولوژی، مربی دانشگاه علوم

پزشکی ارومیه، دانشکده پزشکی، گروه فیزیولوژی

***دکترای آناتومی، استادیار دانشگاه علوم پزشکی

یاسوج، دانشکده پزشکی، گروه علوم تشریح

تاریخ وصول: ۱۳۸۶/۱/۲۲

تاریخ پذیرش: ۱۳۸۶/۴/۱۱

مؤلف مسئول: دکتر مجتبی کریمی‌پور

پست الکترونیک: mojtaba_karimipour@yahoo.com

مقدمه

دیابت ملیتوس شایع‌ترین اختلال غدد درون‌ریز انسان است (۱). در ایران در فاصله سال‌های ۱۳۷۳ تا ۱۳۸۲، شیوع دیابت از ۴/۲ درصد تا ۱۵/۹ درصد متغیر بوده است (۲).

دیابت دارای عوارض متنوع بر روی ارگان‌های مختلف بدن است (۳). یکی از عوارض مهم آن اختلالات لوله گوارش است (۴). علایمی مانند تهوع و استفراغ، اختلال حرکتی روده کوچک، تغییرات مورفولوژیک و کاهش جذب در روده کوچک بروز می‌کند (۹-۵) در مدل‌های حیوانی وزن روده و افزایش زمان انتقال محتویات روده گزارش شده است (۱۰). دیابت سبب افزایش طول روده کوچک و توده پرزی و همچنین افزایش ضخامت لایه عضلانی می‌شود (۱۱). از علل اختلالات نوروپاتی اعصاب اتونومیک، هیپرگلیسمی و سیستم نورواندوکرینی غیر طبیعی دستگاه گوارش از مهم‌ترین عوامل به حساب می‌آیند (۱۲ و ۱۳). تغییرات دژنراتیو در سیستم آدرنورژیک نیز به وجود می‌آید (۱۴).

در سندرم دیابت، پراکسیداسیون لیپیدها بالا رفته که خود می‌تواند در شرایط مزمن در آسیب بافتی شرکت نماید (۱۵). رادیکال‌های آزاد تولید شده در هیپرگلیسمی و استرس اکسیداتیو از عوامل مهم پاتولوژی دیابت است. مهم‌ترین مواد رادیکالی که در گروه اکسیژن باز فعال^(۱) قرار دارند، یون‌های سوپراکسید، پراکسید هیدروژن، الکوکیل و پراکسیل می‌باشد. همچنین اجزاء نیتروژن فعال^(۲) شامل:

نیتریک اکساید و پراکسی نیتریک و نیز مواد رادیکالی دیگری هستند که دارای فعالیت بیولوژیکی مهمی می‌باشند. تولید کنترل نشده گروه اکسیژن باز فعال و نیتروژن فعال باعث تخریب ماکرو مولکول‌های داخل سلولی نظیر دی ان آ^(۳)، لیپیدها و پروتئین‌ها می‌شود (۱۶).

در مقابل این مواد مخرب و اکسید کننده، بسیاری از آنتی‌اکسیدانتهای داخل و خارج سلولی مکانیسم‌های دفاعی را پدید می‌آورند که اثرات تخریبی رادیکال‌های آزاد را خنثی می‌کنند. گروهی از این مواد آنتی‌اکسیدانتهای آنزیمی مانند؛ سوپر اکسید دیسموتاز، کاتالاز، گلوکاتایون پراکسیداز و گلوکاتایون ردوکتاز با جذب مستقیم گروه اکسیژن باز فعال عمل می‌کنند و سبب کاهش فعالیت و یا از بین رفتن فعالیت رادیکال‌های آزاد می‌شوند. استرس اکسیداتیو هنگامی رخ می‌دهد که یک عدم تعادل بین واکنش‌های رادیکال‌های آزاد و ظرفیت پاکسازی مکانیسم‌های دفاعی آنتی‌اکسیدانتهای به نفع رادیکال‌های آزاد ایجاد شود (۱۷).

استفاده از گیاهان دارویی و مشتقات آنها از دیر باز در درمان دیابت و عوارض ناشی از آن مطرح بوده است. درباره اثر بخشی قطعی بسیاری از این گیاهان تاکنون شواهد تحقیقاتی معتبر ارایه نشده است.

1-Reactive Oxygen Species (ROS)
2-Reactive Nitrogen Species (RNS)
3-DNA

صفاقی استرپتوزوتوسین به میزان ۶۰ میلی‌گرم بر کیلوگرم وزن بدن دیابتی شدند. ۷۲ ساعت بعد از تزریق استرپتوزوتوسین، خون‌گیری از دم انجام و سرم آنها از گلوبول‌های قرمز جدا شد. بعد از سنجش قندخون، حیواناتی که میزان قندخون آنها از ۳۰۰ میلی‌گرم بر دسی‌لیتر بیشتر بود دیابتی در نظر گرفته شد. موش‌های صحرایی گروه درمان شده با زنجبیل در شبانه روز به میزان ۵ درصد وزن غذای مصرفی پودر زنجبیل را به همراه غذا دریافت می‌کردند.

بعد از ۸ هفته تمام موش‌های صحرایی با تزریق داخل صفاقی داروی بیهوشی هیدرات کلرال ۱۰ درصد به میزان ۰/۵ میلی‌لیتر به ازای هر ۱۰۰ گرم وزن بدن بیهوش شدند. ۲۴ ساعت قبل از بیهوشی تمام حیوانات گرسنه نگاه داشته شدند تا روده‌ها از بقایای مواد غذایی تخلیه شود. بعد از بیهوشی و باز کردن شکم، مزانتر اطراف روده کوچک برداشته شد. سپس روده کوچک از اسفنکتر پیلور تا اسفنکتر ایلئوسکال به وسیله قیچی بریده و طول و وزن آن اندازه‌گیری شد. سپس از هر سه قسمت روده کوچک (دئودنوم، ژژنوم و ایلئوم) نمونه برداشته شد و به مدت ۴۸ ساعت در فرمالین ۱۰ درصد قرار گرفت. بعد از پردازش بافتی و تهیه بلوک‌های پارافینی از هر سه قسمت، در نهایت لام‌هایی با رنگ‌آمیزی هماتوکسیلین ائوزین تهیه شد. برای بررسی‌های مورفومتریک

زنجبیل^(۱) یکی از شناخته‌ترین گونه‌های گیاهی است که در اکثر نقاط دنیا مورد استفاده قرار می‌گیرد. عصاره زنجبیل دارای خواص آنتی‌اکسیدانتی بوده و سبب برداشته شدن آنیون سوپر اکسید و رادیکال‌های هیدروکسیل می‌شود. آنتی‌اکسیدانت‌های اصلی زنجبیل شامل؛ جینجرول^(۲)، شوگوال‌ها^(۳) و تعدادی مشتقات کتونی فنولیکی است^(۱۸).

در موش تأثیر زنجبیل در تشدید فعالیت حرکتی روده قابل مقایسه با متوکلوپرامید بوده است. در انسان نیز عصاره زنجبیل به طور قابل ملاحظه‌ای سبب افزایش فعالیت دستگاه گوارش می‌شود^(۱۹).

هدف از مطالعه حاضر تعیین تأثیر پودر زنجبیل بر تغییرات ایجاد شده در اثر دیابت در روده کوچک موش صحرایی است.

مواد و روش‌ها

در این مطالعه تجربی که در سال ۱۳۸۵ در بخش آناتومی دانشکده پزشکی دانشگاه علوم پزشکی ارومیه انجام گرفت، حیوانات مورد مطالعه ۲۴ سر موش صحرایی نژاد ویستار با وزن 20 ± 250 گرم و با سن ۳۲ هفته بودند. حیوانات از بخش حیوانات دانشکده پزشکی تهیه و در شرایط آزمایشگاهی ۱۲ ساعت روشنایی و ۱۲ ساعت تاریکی نگهداری می‌شدند. حیوانات به سه گروه هشت‌تایی شامل؛ گروه کنترل (سالم)، گروه دیابتی و گروه دیابتی درمان شده با پودر زنجبیل (کارخانه آداک ترکیه) تقسیم شدند. موش‌های صحرایی گروه دوم و سوم با تزریق داخل

1-Ginger
2-Gingerol
3-Shogals

(اندازه‌گیری طول پرزها، عمق کریپت و ضخامت دیواره عضلانی) از میکرومتر چشمی مدرج مخصوص میکروسکوپ الیمپوس^(۱) استفاده شد. پروتکل این تحقیق بر اساس قوانین بین‌المللی در مورد حیوانات آزمایشگاهی انجام گردید و در کمیته اخلاق این دانشگاه به تصویب رسید. برای آنالیز آماری از نرم‌افزار SPSS^(۲) و آزمون آنالیز واریانس یک‌طرفه^(۳) و تست توکی^(۴) استفاده شد.

یافته‌ها

میانگین طول روده کوچک در موش‌های صحرایی گروه کنترل $106/42 \pm 1/9$ سانتی‌متر بود. در موش‌های صحرایی دیابتی میانگین طول روده به $125 \pm 2/14$ سانتی‌متر رسیده بود که در مقایسه با گروه کنترل افزایش معنی‌داری نشان داد ($p < 0/001$). میانگین طول روده در موش‌های صحرایی دیابتی درمان شده با زنجبیل $107/57 \pm 2/7$ سانتی‌متر بود که در مقایسه با گروه کنترل اختلاف معنی‌داری نشان نداد. میانگین وزن روده کوچک در گروه‌های کنترل، دیابتی و درمان شده با زنجبیل به ترتیب؛ $7/72 \pm 0/14$ و $9/8 \pm 0/86$ ، $6/6 \pm 0/14$ و $7/72 \pm 0/14$ گرم بود. وزن روده در موش‌های صحرایی دیابتی در مقایسه با موش‌های صحرایی گروه‌های کنترل و درمان افزایش معنی‌داری داشت ($p < 0/001$) (نمودار ۱).

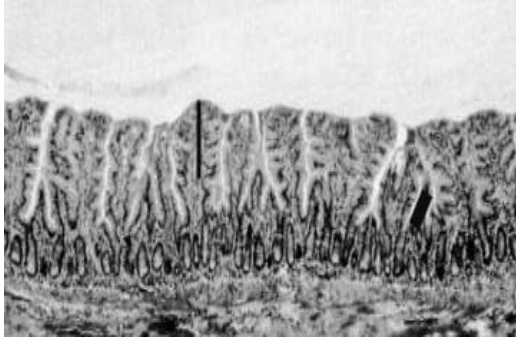
میانگین طول پرزهای روده در هر سه گروه مورد مطالعه در سه قسمت دئودنوم، ژژنوم و ایلئوم

مورد مقایسه قرار گرفت. طول پرز در موش‌های صحرایی دیابتی در دئودنوم، ژژنوم و ایلئوم در مقایسه با موش‌های صحرایی کنترل و درمان افزایش معنی‌داری را نشان می‌دهد ($p < 0/001$) (تصویر ۲ و ۱). همچنین میانگین طول پرز بین گروه دیابتی با موش‌های صحرایی کنترل و درمان شده با زنجبیل در ایلئوم تفاوت معنی‌داری نشان داد ($p < 0/001$) (نمودار ۲).

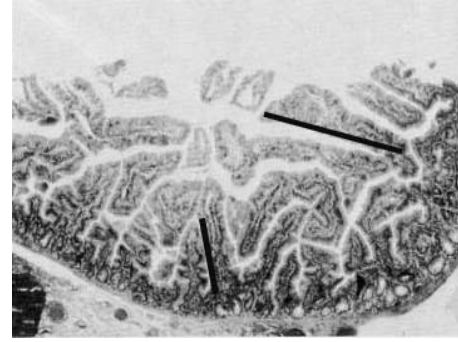میانگین عمق کریپت روده‌ای در سه گروه مورد مطالعه و در سه بخش روده مورد مقایسه قرار گرفت. عمق کریپت در دئودنوم و ژژنوم در موش‌های صحرایی گروه دیابتی در مقایسه با گروه کنترل و درمان افزایش معنی‌دار را نشان داد ($p < 0/001$) و $p < 0/05$ (تصویر ۲ و ۱). مقایسه میانگین عمق کریپت در ایلئوم در گروه دیابتی افزایشی نسبت به گروه‌های درمان و کنترل نشان داد، ولی تفاوت معنی‌داری نشان نداد (نمودار ۳).

میانگین ضخامت لایه عضلانی دیواره دئودنوم، ژژنوم و ایلئوم در سه گروه مورد مقایسه قرار گرفت. ضخامت لایه عضلانی در هر سه بخش روده در موش‌های صحرایی گروه دیابتی در مقایسه با موش‌های صحرایی گروه کنترل و درمان افزایش معنی‌داری نشان داد ($p < 0/001$ و $p < 0/01$) (نمودار ۴).

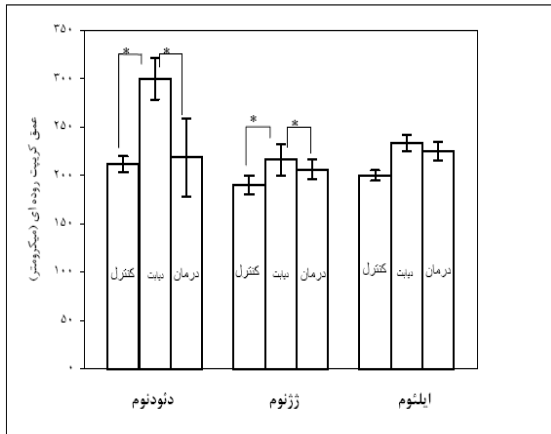
1-Olympus
2-Statistical Package for Social Sciences
3-One-way Analysis of variance
4-Tuke's test



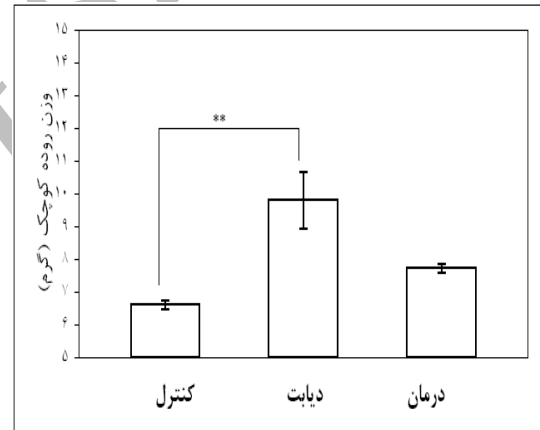
تصویر ۲: مقطع مخاط ژژنوم، خط سمت راست طول پرز و سمت چپ عمق کریپت را در گروه دیابتی نشان می دهد (رنگ آمیزی هماتوکسیلین و ائوزین تولوئیدین بلو، بزرگنمایی ۱۰۰).



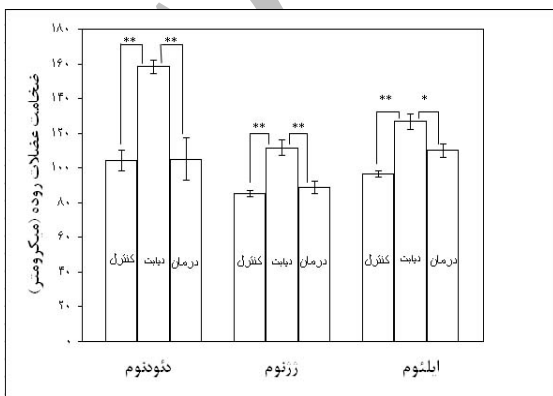
تصویر ۱: مقطع مخاط ژژنوم، خط سمت راست و بالا طول پرز و پایین عمق کریپت را در گروه کنترل نشان می دهد (رنگ آمیزی هماتوکسیلین و ائوزین تولوئیدین بلو، بزرگنمایی ۱۰۰).



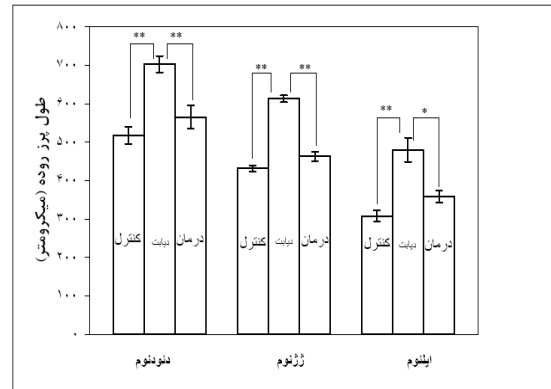
نمودار ۳: مقایسه میانگین عمق کریپت روده کوچک در گروههای مورد مطالعه ($p < 0/01$ و $p < 0/05$)



نمودار ۱: مقایسه میانگین وزن روده کوچک در گروههای مورد مطالعه ($p < 0/001$)



نمودار ۴: مقایسه میانگین ضخامت لایه عضلانی روده کوچک در گروههای مورد مطالعه ($p < 0/001$ و $p < 0/01$)



نمودار ۲: مقایسه میانگین طول پرز روده کوچک در گروههای مورد مطالعه ($p < 0/001$ و $p < 0/01$)

بحث و نتیجه گیری

دیابت دارای عوارض متنوع بر روی ارگان های مختلف بدن است (۳). یکی از عوارض مهم آن اختلالات لوله گوارش است (۴). این اختلالات با علایمی مانند؛ تهوع و استفراغ، اختلال حرکتی روده کوچک، تغییرات مورفولوژیک و کاهش جذب در روده کوچک بروز می کند (۹-۵). برخی از محققین در مدل های حیوانی افزایش وزن روده و افزایش زمان انتقال محتویات روده را نشان داده اند (۱۰). هدف از مطالعه حاضر تعیین تأثیر پودر زنجبیل بر تغییرات ایجاد شده در اثر دیابت در روده کوچک موش صحرایی است.

نتایج این مطالعه نشان داد که پودر زنجبیل توانسته است از اثرات دیابت بر مورفولوژی روده کوچک جلوگیری کند، به طوری که وزن و طول روده کوچک، ضخامت لایه عضلانی و طول پرزها در موش های صحرایی دیابتی درمان شده با زنجبیل تفاوت معنی داری با موش های صحرایی گروه کنترل نداشته است. عقیده کلی بر این است که موش های دیابتی شده به وسیله استرپتوزوتوسین، هیپرفاژی و هیپرپلازی روده ای را از خود بروز می دهند و به همین خاطر برخی مطالعات هیپرفاژی را مسئول تغییرات تروفیک روده کوچک می دانند، چرا که موش های دیابتی بسیار بیشتر از موش های سالم غذا مصرف می کنند و احتمالاً این افزایش بار گوارشی در روده کوچک سبب افزایش طول و وزن روده کوچک شده و بدین ترتیب سبب تطابق آن در برابر بار اضافی وارد به روده شده است (۱۹).

هیپرپلازی موکوسی روده کوچک به دو عامل؛ افزایش تکثیر سلولی و کاهش آپوپتوز مربوط است. از آنجایی که میزان تغذیه نرمال یکی از عوامل مهم در تنظیم آپوپتوز در روده کوچک به شمار می رود، احتمالاً هیپرفاژی سبب ساپرس شدن آپوپتوز در موکوزای روده کوچک در موش های دیابتی شده است و به تبع آن تکثیر بی رویه مخاط روده رخ می دهد (۲۰). برخی مطالعات افزایش میزان تولید دی ان آر ا در موش های دیابتی به عنوان مسئول تکثیر مخاط روده عنوان می کنند (۱۰).

با ورود غذای بیشتر به معده و کاهش حرکت معده در دیابت، احتمالاً هورمون گاسترین بیشتر ترشح شده و سبب رشد قسمت های فوقانی روده کوچک می گردد، به همین خاطر برخی از محققین گاسترین را علت رشد روده کوچک در دیابت می دانند (۲۱). البته در مقابل، گزارش هایی مبنی بر عدم دخالت گاسترین نیز در این خصوص وجود دارد (۲۲).

برخی از مطالعات، رادیکال های آزاد و عوامل حاصل از استرس اکسیداتیو را عامل اصلی در ایجاد بسیاری اختلالات ناشی از دیابت می دانند (۲۲). مشخص شده است که در دیابت پراکسیداسیون چربی ها افزایش می یابد که خود می تواند باعث آسیب بافتی مزمن شود (۲۳). به نظر می رسد پراکسیداسیون لیپیدی و افزایش رادیکال های آزاد می توانند موجب کاهش حرکات لوله گوارشی از طریق به هم خوردن یا کاهش جریان خون دیواره آن شود. در پی کاهش جریان خون، کاهش حرکات معده منجر به آزاد شدن

سلول‌های مذکور سبب تشدید حرکات لوله گوارش می‌شوند (۱۱). در یک مطالعه در موش‌های صحرایی دیابتی نشان داده شده که جینجرول یکی از اعضای مشتق شده از زنجبیل انتقال محتویات روده‌ای را تسریع می‌کند (۲۴).

با توجه به مطالب فوق و نتایج حاصل از تحقیق حاضر به نظر می‌رسد که اثرات آنتی‌اکسیدانتهی زنجبیل منجر به کاهش عوارض ناشی از دیابت بر روده کوچک می‌شود. لازم به ذکر است که انسولین درمانی و نرمال کردن قند خون اثرات مفیدی بر تعادل آنتی‌اکسیدانت - اکسیدانت به نفع آنتی‌اکسیدانت‌ها داشته و سبب کاهش عوارض حاصل از دیابت می‌شود، ولی نرمال کردن کامل پارامترهای استرس اکسیداتیو به تنهایی با کنترل قند حاصل نمی‌شود و آسیب‌های ناشی از استرس اکسیداتیو به رغم کنترل قند ادامه دارد. به نظر می‌رسد که مصرف یک آنتی‌اکسیدانت مانند؛ زنجبیل و یا آنتی‌اکسیدانت‌های دیگر نظیر ویتامین E همراه با انسولین درمانی نتایج رضایت‌بخش را در پی داشته باشد.

تقدیر و تشکر

مجریان این طرح از معاونت محترم پژوهشی دانشگاه علوم پزشکی ارومیه به خاطر تأمین هزینه‌ها و حیوانخانه این دانشگاه تشکر و قدردانی می‌نمایند.

1-Malondialdehyde
2-Ferrus Ascorbate
3-Ghrelin

گاسترین از معده شده این هورمون اثرات تروفیک قوی بر قسمت‌های فوقانی روده کوچک دارد (۲۱).

زنجبیل با کاهش مالون دی آلدئید^(۱) و افزایش ظرفیت آنتی‌اکسیدانتهی پلاسما سبب کاهش پراکسیداسیون لیپیدی و کاهش رادیکال‌های آزاد و مانع از تغییرات پاتولوژیکی در روده کوچک موش‌های دیابتی می‌شود. یادآوری می‌شود مالون دی آلدئید به عنوان مهم‌ترین مارکر پراکسیداسیون لیپیدی است (۲۲).

خاصیت آنتی‌اکسیدانتهی زنجبیل و حذف کردن آنیون سوپراکسید و رادیکال‌های هیدروکسیل به وسیله محققین دیگر مورد تأیید قرار گرفته است (۲۴). علاوه بر آن نشان داده شده که جینجرول مشتق شده از زنجبیل در غلظت‌های بالا سبب مهار کمپلکس اسکوربات - فروس^(۲) می‌شود که این کمپلکس به نوبه خود پراکسیداسیون لیپیدی را القاء می‌کند (۲۴).

اختلالات حرکتی در دستگاه گوارشی یکی از علایم شایع بالینی در بیماران دیابتی است. نشان داده شده است که زمان انتقال محتویات روده در بیماران دیابتی به شدت زیاد می‌شود (۱۰). اختلالات حرکتی لوله گوارشی بیماران دیابتی را به ضایعات اتونومیک لوله گوارش نسبت داده‌اند. این ضایعات احتمالاً به وسیله استرس اکسیداتیو حاصل از افزایش سطح اکسیژن باز فعال در بافت پلاسما ایجاد شده‌اند. برخی از محققین کاهش معنی‌دار سلول‌های قرلین^(۳) در دیواره لوله گوارشی موش‌های دیابتی را عامل ایجاد اختلالات حرکتی می‌دانند، چرا که مشخص شده است

Effects of Ginger (Zingiberaceae) on Diabetes Mellitus Induced Changes in the Small Intestine of Rat

Karimipour M^{*},
Shirpour AR^{**},
Roozbehi A^{***}

^{*} Assistant Professor of Anatomy, Department of Anatomy, Faculty of Medicine, Urmia University of Medical Sciences, Urmia, Iran

^{**} MSc in Physiology, Department of Physiology, Faculty of Medicine, Urmia University of Medical Sciences, Urmia, Iran

^{***} Assistant Professor of Anatomy, Department of Anatomy, Faculty of Medicine, Yasuj University of Medical Sciences, Yasuj, Iran

KEYWORDS:

Ginger,
Small intestine,
Diabetes Mellitus,
Rat

Received: 22/1/1386

Accepted: 11/4/1386

Corresponding Author: Karimipour M
Email: mojtaba_karimipour@yahoo.com

ABSTRACT:

Introduction & Objective: Diabetes mellitus is the most common endocrine disorder and causes gastrointestinal complications. The aim of this study was to investigate the effects of ginger on the small intestine of diabetic rats.

Materials & Methods: This experimental study was done in the anatomy department of Uremia Medical University in 1385. 24 adult male rats, weighing 250 ± 20 gr were randomly selected and divided into 3 following groups: control, diabetic (induced by 60mg/kg STZ) and treatment groups. The treatment group was given ginger powder (5% of their consumed food weight during day/night period). After 8 weeks, all rats were anaesthetized and their small intestines were removed and measured for their weight and length. For histological assessment, samples from each part of duodenum, jejunum and ileum was fixed in 10% formalin and slides with hematoxylin & eosin staining were prepared. Villi length, crypt depth and muscular layer thickness were assessed by graticule eye piece of light microscope. Statistical analysis, one-way analysis of variance and Tukey's SPSS software was used for data analysis.

Results: The results showed that mean of intestinal length and weight, villi length and muscular layer thickness in all three parts and crypts depth in duodenum and jejunum in diabetic group increased significantly in comparison with control and treatment groups, but there was no significant difference between control and treatment groups.

Conclusion: The results of this study demonstrate that ginger as an antioxidant, through decreasing oxidative stress, can prevent pathologic alterations induced by diabetes in small intestine.

REFERENCES:

1. Fauci AS, Braunwald E, Isselbacher KJ, Wilson JD, Martin JB, Kasper DL. Harrison's principle of internal medicine. 14th ed. New York: Mc Graw-Hill Co; 1998; 943-6.
2. درویش پور کاخکی علی، عابد سعیدی ژیلا، یغمائی فریده، علوی مجد حمید. طراحی ابزار اندازه گیری کیفیت زندگی مددجویان مبتلا به دیابت. مجله غدد درون ریز و متابولیسم ایران ۱۳۸۴؛ دوره هشتم، شماره ۲: ۱۵۵-۱۴۶.
3. Chaikomin R, Rayner CK, Jones KL, Horowitz M. Upper gastrointestinal function and glycemic control in diabetes mellitus. *World J Gastroenterol* 2006;12:5611-21.
4. Anitha M, Gondha C, Sutliff R, Parasadian A, Mwangi S, Sitaraman SV, et al. GDNF rescues hyperglycemia-induced diabetic enteric neuropathy through activation of the p13k/Akt pathway. *J Clin Invest* 2006; 116: 344-56.
5. Maleki D, Locke GR, Camilleri M, Zinsmeister AR, Yawn BP, Leibson C, et al. Gastrointestinal tract symptoms among persons with diabetes mellitus in the community. *Arch Intern Med* 2000; 160: 2808-16.
6. Feldman M, Schiller LR. Disorders of gastrointestinal motility associated with diabetes mellitus. *Ann Intern Med* 1983; 98: 378-84.
7. Koch KL. Diabetic gastropathy: gastric neuromuscular dysfunction in diabetes mellitus: a review of symptoms, pathophysiology, and treatment. *Dig Dis Sc* 1999 ;44:1061-75.
8. Iwasaki H, Kajimura M, Osawa S, Kanaoka S, Furuta T, Ikuma M, et al. A deficiency of gastric interstitial cells of cajal accompanied by decreased expression of neuronal nitric oxide synthase and substance P in patients with type 2 diabetes mellitus. *J Gastroenterol* 2006; 41: 1076-87.
9. Rayner CK, Hrowitz M. Gastrointestinal motility and glycemic control in diabetes. *J Clin Invest* 2006; 116: 299-302.
10. Bijender S, Harish D, Rishi S, Patil BM. Effect of vitamin E on the impaired gastrointestinal activity of STZ-induced diabetic rats. *Indian J of Pharmacology* 2003; 35: 186-7.
11. Rauma J, Spangeus A, El-Salhy M. Ghrelin cell density in the gastrointestinal tracts of animal models of human diabetes. *Histol Histopathol* 2006; 21: 1-5.
12. Horvath VJ, Vittal H, Lorincz A, Chen H, Redelman D, Ordog T. Reduced stem cell factor links smooth myopathy and loss of interstitial cells of cajal in murine diabetic gastroparesis. *Gastroenterology* 2006; 130: 770- 95.
13. Shotton HR, Lincoln y. Diabetes only affects nitric oxide synthase containing myenteric neurons that do not contain heme oxygenase. *Brain Res* 2006; 106:248-56.
14. Keaney JF, Loscalzo J. Diabetes, oxidative stress, and platelet activation. *Circulation* 1999; 99: 189-91.
15. Bonnefout Rousselot D, Bastard JP, Jaudon MC, Delattre J. Consequences of the diabetic status on the oxidant/antioxidant balance. *Diabetes Metab* 2000; 26: 163-76.
16. Serafini M, Ghiselli A, Ferro Luzzi A. Red wine, tea, and antioxidants. *Lancet* 1994; 27:344-6.
17. Cao ZF, Chen ZG, Guo P, Zhang SM, Lain LX, Lua L. Scavenging effects of ginger on superoxide anion and hydroxyl radical. *Chung Kuo Chung Yao Tsachin* 1993; 18:750-60.
18. Krishnakantha TP, Lokesh BR. Scavenging of superoxide anions by spice principles. *Indian J Biochem Biophys* 1993; 30: 133-40.
19. Jervis EL, Levin RJ. Anatomical adaptation of the alimentary tract of the rat to the hyperphagia of chronic alloxan diabetes. *Nature* 1986; 210: 391-3.
20. Noda T, Iwakiri R, Fujimoto K, Yoshida T, Utsumi H, Sakata H. Suppression of apoptosis is responsible for increased thickness of intestinal mucosa in STZ induced diabetic rats. *Metabolism* 2001; 50: 259-64.
21. Ekundayo AA, Lee CY, Goodlad RA. Gastrin and the growth of the gastrointestinal tract. *Gut* 1995; 36: 203-8.
22. Nourooz Zadeh J, Rahimi A, Tajaddini Sarmadi J, Tritschler H, Rosen P, Halliwell B, et al. Relationships between plasma measures of oxidative stress and metabolic control in NIDDM. *Diabetologia* 1997; 40: 647-53.
23. Hunt JV, Wolf SP. Oxidative glycation and free radical production: a causal mechanism of diabetic complications. *Free Radic Res Commun* 1991; 1: 115-23.
24. Sontakke S, Thawani V, Naik MS. Ginger as an antiemetic in nausea and vomiting induced by chem therapy: a randomized, cross-over, double blind study. *Indian J of Pharmacology* 2003; 35: 32-6.