

گزارش یک مورد کانسر ترانزیشنال لگنچه

کلیه با تظاهرات غیر معمول مغزی

چکیده

مقدمه و هدف: کانسر ترانزیشنال لگنچه کلیه، یکی از تومورهای برخاسته از اروتلیوم سیستم ادراری فوقانی است. رخداد کانسر ترانزیشنال لگنچه کلیه نسبت به موارد مشابه کانسر ترانزیشنال مثانه فوق العاده نادر بوده و به علاوه با تأخیر در تشخیص صحیح بیشتری همراه است. با یافتن شواهد بالینی اختلالات نورولوژیک و با تأیید وجود متاستازهای مغزی در مطالعات تصویرنگاری می‌توان به کمک روش‌های کم‌تهاجمی مانند چاقوی گاما و همچنین رژیم شیمی درمانی، طول عمر و کیفیت زندگی بیماران را بهبود بخشید. در این مقاله یک مورد کانسر ترانزیشنال لگنچه کلیه با تظاهرات غیر معمول مغزی گزارش شده است.

معرفی بیمار: بیمار مردی ۶۱ ساله بود که در سال ۱۳۸۴ با شکایت همی‌پارزی، اختلال حافظه، علائم سایکوتیک، علائم نورولوژیک مربوط به متاستازهای متعدد مغزی و بدون علائم و شکایت ارولوژیک به بیمارستان شهدای تجریش تهران مراجعه نمود. در بررسی‌های به عمل آمده کانسر ترانزیشنال لگنچه کلیه چپ با متاستازهای مغزی (لوب‌های پاریتال و فرونتال) تشخیص داده شد و تحت عمل جراحی حمایتی رادیکال نفروپورتکتومی چپ و چاقوی گامای استریوتاکسیک رادیوسرجری جهت متاستازهای مغزی قرار گرفت و به دنبال آن تحت شیمی درمانی قرار گرفت و بعد از مدت ۲۴ ماه بررسی بیمار همچنان در قید حیات می‌باشد.

نتیجه‌گیری: هر چند متاستاز از ترانزیشنال سل کارسینوما لگنچه کلیه به مغز بسیار نادر است، ولی با وجود روش‌های کم‌تهاجمی مانند چاقوی گامای رادیوسرجری و همچنین رژیم‌های شیمی درمانی مؤثر جهت درمان تومور اروتلیال متاستاتیک، چنین بیمارانی را می‌توان با موربیدیتی کم تحت درمان قرار داد و باعث افزایش بقاء و افزایش کیفیت زندگی در آنها شد.

واژه‌های کلیدی: کانسر ترانزیشنال، لگنچه کلیه، متاستاز مغزی

دکتر محمدرضا رزاقی *

دکتر سیدحمیدینکام **

دکتر مجتبی محمدحسینی ***

دکتر علیرضا رضایی ***

دکتر بابک جوانمرد ***

دکتر ایرج رضایی ***

*متخصص کلیه و مجاری ادراری، استاد دانشگاه علوم پزشکی شهید بهشتی، بیمارستان شهدای تجریش، مرکز تحقیقات لیزر در علوم پزشکی، گروه اورولوژی

**متخصص کلیه و مجاری ادراری، استادیار دانشگاه علوم پزشکی یاسوج، بیمارستان شهید بهشتی، گروه اورولوژی
***دستیار تخصصی کلیه و مجاری ادراری، بیمارستان شهدای تجریش، مرکز تحقیقات لیزر در علوم پزشکی، گروه اورولوژی

تاریخ وصول: ۱۳۸۷/۷/۷

تاریخ پذیرش: ۱۳۸۷/۱۲/۱۹

مؤلف مسئول: دکتر محمدرضا رزاقی

پست الکترونیک: iaser.cntr@gmail.com

مقدمه

ترانزیشنال سل کارسینوما^(۱) لگنچه کلیه به طور شایع به گره‌های لنفاوی ناحیه‌ای ریه، استخوان و کبد متاستاز می‌دهد. متاستاز مغزی ناشی از تومورهای اورتلیال بسیار نادر می‌باشد و تنها چند مورد محدود از متاستاز کانسر ترانزیشنال لگنچه کلیه به مغز در مقالات موجود گزارش شده است. رخداد کانسر ترانزیشنال لگنچه کلیه نسبت به موارد مشابه کانسر ترانزیشنال مثانه فوق‌العاده نادر بوده و به علاوه با تأخیر در تشخیص صحیح بیشتری همراه است. با یافتن شواهد بالینی اختلالات نورولوژیک و با تأیید وجود متاستازهای مغزی در مطالعات تصویرنگاری می‌توان به کمک روش‌های کم‌تهاجمی مانند چاقوی گاما^(۲) و همچنین رژیم شیمی درمانی، طول عمر و کیفیت زندگی بیماران را بهبود بخشید. از تظاهرات شایع تومورهای اورتلیال دستگاه فوقانی ادراری هماچوری گروس یا میکروسکوپیکی می‌باشد^(۱).

شایع‌ترین تومورهای سیستم عصبی مرکزی، تومورهای متاستاتیک می‌باشد. متاستاز مغزی بامنشأ تومورهای اورتلیال بسیار نادر می‌باشد^(۲). میزان شیوع متاستازهای مغزی بامنشأ تومورهای اورتلیال سیستم فوقانی ادراری به ندرت گزارش شده است. اولین گزارش که به وسیله بلوچ و همکاران^(۳) (۱۹۸۷) ارائه شد، یک مورد کانسر ترانزیشنال لگنچه کلیه با متاستاز متعدد به مخچه بوده است. بیمار تحت جراحی رادیکال نفروپورتکتومی و اکسیزیون متاستاز

مغزی و متعاقب آن رادیاسیون توتال مغزی قرار گرفته است و تنها به مدت ۳ ماه زنده بوده است^(۳). در مطالعه دیگری که به وسیله کابالین و همکاران^(۴) (۱۹۹۰) انجام شد، بیمار ۱۰ ماه بعد از نفروپورتکتومی و شیمی درمانی دچار ضایعات متعدد متاستاتیک مغزی شده است که تحت درمان با دکزامتازون و رادیاسیون توتال مغز قرار گرفته، ولی تنها به مدت ۲ ماه زنده بوده است^(۴).

هدف از این مقاله گزارش یک مورد کانسر ترانزیشنال لگنچه کلیه با تظاهرات غیر معمول مغزی می‌باشد.

معرفی بیمار

بیمار مرد ۶۱ ساله‌ای بود که در سال ۱۳۸۴ با شکایت همی پارزی، اختلال حافظه و علائم سایکوتیک از ۲ هفته قبل، به بیمارستان شهدای تجریش تهران مراجعه نمود. هیچ سابقه‌ای از بیماری‌های دیابت یا فشار خون نداشته است، همچنین هیچ سابقه‌ای از درد فلانک یا هماچوری نداشت و سیگاری نیز نبوده است. در معاینه فیزیکی کاهش قدرت عضلانی در اندام تحتانی راست و کاهش حس آن اندام وجود داشت. در بررسی رادیولوژیک با MRI مغزی ضایعات فوکال در جانکشن ماده خاکستری و سفید مغزی در لوب‌های پاریتال راست و فرونتال چپ مشهود بود

1-Transitional Cell Carcinoma(TCC)
2-Gamma Knife
3-Bloch et al
4-Kabalın et al

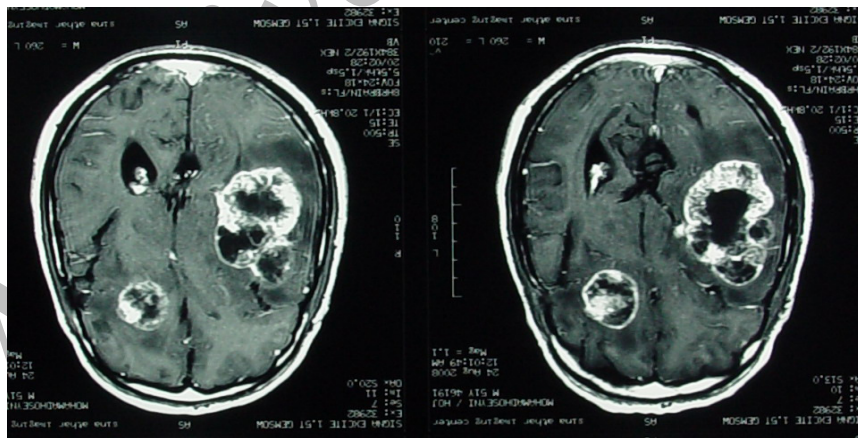
متعاقباً رادیوتراپی خارجی با دوز ۲۰۰۰ سنتی - گری برای یک هفته انجام شد. در MRI مغزی که ۶ ماه بعد از بیمار گرفته شد کاهش واضح در سایز ضایعات مغزی مشهود بود و علایم نورولوژیک بیمار به طور کامل بهبود یافته بود.

بیمار تحت عمل جراحی رادیکال نفروئورکتومی چپ قرار گرفت و در روز ششم بعد از عمل، بدون عارضه خاصی مرخص شد. جواب پاتولوژی نمونه یک ضایعه ۱×۲ سانتی متر در سیستم پیلوکالیس چپ که مطرح کننده ترانزیشنال سل کارسینوما با گرید بالا بود، گزارش شد. ۲ ماه بعد از جراحی بیمار تحت شیمی درمانی با ۴ سیکل ترکیبی (کاربوپلاتین^(۱) و پاسلیتاکسل^(۲)) قرار گرفت. در بررسی نهایی مشاهده شد که به مدت ۳۴ ماه، بیماری وی پایدار بوده و هیچ‌گونه پیشرفتی مشاهده نشد.

(تصویر ۱). در سی تی اسکن توراکس ضایعه‌ای وجود نداشت. و در سی تی اسکن شکم و لگن با کنتراست وریدی یک توده کوچک ۱×۱ سانتی متر در لگنچه کلیه چپ دیده شد (تصویر ۲). بیمار تحت بیوپسی سوزنی تحت گاید سونوگرافی قرار گرفت که نمونه ترانزیشنال کارسینوما لگنچه با گرید ۲ بود.

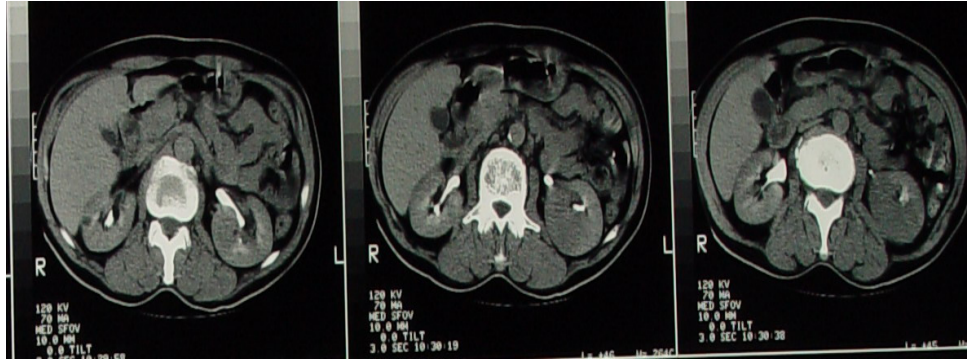
در اسکن استخوانی ضایعه متاستاتیک وجود نداشت. بیمار تحت سیستموسکوپی قرار گرفت که ضایعه‌ای داخل مثانه یافت نشد. همچنین تحت بررسی هیستولوژیکی از ضایعات مغزی قرار نگرفت، زیرا ضایعات مغزی وی به عنوان متاستاز از تومور اولیه لگنچه کلیه قلمداد شد.

استریوتاکسیک رادیوسرجری با چاقوی گاما برای ضایعات مغزی بیمار صورت گرفت که نمونه پاتولوژی بیانگر منشا اروتلیال اولیه تومور بود و



تصویر ۱: بررسی رادیولوژیک با MRI مغزی؛ ضایعات فوکال در اتصال ماده خاکستری و سفید مغزی در لوب های پاریتال راست و فرونتال چپ مشاهده می‌شود.

1-Carboplatin
2-Paclitaxel



تصویر ۲: CTscan با تزریق وریدی؛ توده کوچک ۱×۱ سانتی متر لگنچه کلیه چپ را نشان می‌دهد.

بحث و نتیجه گیری

شایع‌ترین تومورهای سیستم عصبی مرکزی، تومورهای متاستاتیک می‌باشد. متاستاز مغزی، بامنشأ تومورهای اوروتلیال بسیار نادر می‌باشد (۲). بررسی‌ها نشان می‌دهد، تنها ۲ مورد از کانسر ترانزیشنال لگنچه کلیه با متاستاز مغزی تا به امروز گزارش شده است (۳ و ۴). در این مقاله یک مورد کانسر ترانزیشنال لگنچه کلیه با تظاهرات غیر معمول مغزی گزارش شده است.

MRI با کنتراست حساس‌ترین روش تصویربرداری جهت تشخیص متاستازهای مغزی می‌باشد (۵). برای بیمار مورد گزارش قبل از انجام استریوتاکسیک رادیوسرجری، نمونه‌گیری از ضایعات مغزی انجام شد، زیرا ضایعات در MRI مغزی، تشخیص متاستاز مغزی را مسجل کرده بود و بیوپسی از ضایعات مغزی تنها در مواردی که در MRI مغزی ضایعه مشکوک و غیرمعمول باشد توصیه می‌شود (۶). در مطالعه ماری و همکاران (۱۹۹۹) (۱)، قبل از انجام استریوتاکسیک رادیوسرجری برای

متاستازهای مغزی ناشی از تومور کلیه (۲) به علت تپیک بودن ضایعات در MRI، بیوپسی مغزی انجام نشد (۷). در مطالعه هانگ و همکاران (۱۹۹۹) (۳) بیوپسی مغزی قبل از رادیوسرجری تنها در موارد مشکوک در تصویربرداری مغزی صورت گرفت (۴).

امروزه، درمان اصلی تومورهای اوروتلیال متاستاتیک، شیمی درمانی می‌باشد که میزان موفقیت آن به طور اولیه ۷۰-۵۰ درصد گزارش شده که معمولاً موقتی می‌باشد و میزان بقاء در بیماران با تومورهای اوروتلیال متاستاتیک که تنها تحت شیمی درمانی قرار گرفته‌اند حدود ۱۳ ماه می‌باشد (۸).

بعد از معرفی رژیم شیمی درمانی که شامل؛ متوتروکسات، وین بلاستین، دوکسوروبین و سیس پلاتین می‌باشد، میزان متاستازهای مغزی با وجود افزایش میزان دوره کنترل بیماری (۴)، افزایش یافت که به علت عدم عبور این رژیم درمانی از سد

1-Mari et al
2-Renal Cell Carcinoma (RCC)
3-Huang et al
4-Remission

در مطالعه‌ای که به وسیله محمود - احمد و همکاران (۲۰۰۲) روی ۱۱ بیمار کانسر مثانه با متاستاز مغزی که تحت درمان با رادیاسیون توتال مغزی و یا استریوتاکسیک رادیوسرجری قرار گرفتند، طول بقاء ۲ ماه برای گروه رادیاسیون توتال و یک بقاء ۱۲ ماه برای گروه استریوتاکسیک رادیوسرجری گزارش شد (۱۲).

در مطالعه‌ای دیگر نشان داده شد که ترکیب استریوتاکسیک رادیوسرجری به همراه رادیاسیون توتال مغزی از رادیاسیون توتال مغزی به تنهایی در درمان متاستازهای مغزی مؤثر می‌باشد. زیرا چاقوی گامای رادیوسرجری ضایعات ماکروسکوپی و رادیاسیون توتال ضایعات میکروسکوپی را کنترل می‌کنند (۱۴ و ۱۳).

رژیم شیمی درمانی چهار دارویی میتوماپسین، وین‌بلاستین، آدریامایسین و کاربوپلاتین^(۳) مؤثرترین روش درمانی رایج جهت تومورهای اوروتلیال متاستاتیک می‌باشد (۱۵)، ولی به جهت سمیت زیاد، رژیم‌های آلترناتیو مانند ترکیب کاربوپلاتین و پاسبلیتاکسل، به عنوان رژیمی مؤثر با سمیت کم معرفی شده است (۱۶) که برای بیمار مورد گزارش در این مقاله این رژیم شیمی درمانی به کار برده شد.

خونی - مغزی می‌باشد. در بیماران تحت درمان با این رژیم درمانی متاستازهای متعددی که به صورت معمول در مراحل پیشرفته بیماری دیده می‌شد در مراحل زودرس تر دیده شده است (۹).

درمان جراحی برای بیماران با تومورهای اوروتلیال متاستاتیک به وسیله گروه‌های مختلفی پیشنهاد شده است. در یک مطالعه آینده‌نگر که به وسیله سیفکر - رادتک و همکاران^(۱) انجام شده است یک میزان بقاء ۵ ساله حدود ۳۳ درصد برای یک گروه از بیماران انتخاب شده (۳۱ بیمار) که تحت متاستاتکتومی به علت تومور اوروتلیال متاستاتیک قرار گرفتند گزارش شده است. بیمارانی کاندید متاستاتکتومی می‌باشند که به شیمی درمانی قبلی پاسخ داده و دارای عود در محل اولیه یا بستر متاستاز هستند و یک دوره از بیماری پایدار و بدون پیشرفت را تجربه کرده و بتوان تومور را با یک مارژین سالم رزکت کرد (۱۰).

رژیم جراحی برای متاستازهای متعدد مغزی نمی‌تواند درمانی مناسب باشد، زیرا موربیدیتی زیادی را به همراه دارد. درمان اصلی برای متاستازهای متعدد مغزی رادیاسیون توتال مغزی می‌باشد که متوسط بقاء را از ۱-۲ ماه تا ۴-۶ ماه در اکثر مطالعه‌ها افزایش دهد. اخیراً استریوتاکسیک رادیوسرجری برای بیماران انتخاب شده جهت متاستازهای متعدد مغزی مدنظر قرار گرفته است (۱۱).

1-Seifker- Radtke et al
2-Mithomycine Vinblastine Adriamycine Carboplatin (MVAC)

هر چند متاستاز از ترانزیشنال سل
کارسینومای لگنچه کلیه به مغز بسیار نادر است، ولی
همیشه این امکان را باید مدنظر داشت. با وجود
روش‌های کم‌تهاجمی مانند چاقوی گامای
رادیوسرجری برای درمان متاستازهای مغزی و
همچنین رژیم‌های شیمی‌درمانی مؤثر و همراه با
سمیت کم جهت درمان تومور اوروتلیال متاستیک،
چنین بیمارانی را می‌توان با موریبیدیته کم تحت
درمان قرار داد و باعث افزایش بقاء و افزایش کیفیت
زندگی در آنها شد.

Archive of SID

An unusual Case of Transitional Cell Carcinoma of Renal Pelvis Presenting with Brain Metastases

Razzaghi MR*,
Nicknam S.H**,
Mohammad hosseini M***,
Rezaei AR***,
Javanmard B***,
Rezaei I***.

*Professor of Urology, Department of Urology, Leser Application in Medical Science Research Center , Shohadae Tajrish Hospital, Shahid Beheshti University of Medical Sciences, Tehran, Iran

**Assistan Professor of Urology, Department of Urology, Shahid Beheshti Hospital, Yasuj University of Medical Sciences , Yasuj, Iran

***Assistant Urology, Department of Urology, Leser Application in Medical Science Research Center , Shohadae Tajrish Hospital, Shahid Beheshti University of Medical Sciences, Tehran, Iran

KEYWORDS:
Transitional Cancer,
Renal Pelvis,
Brain Metastases

Received: 29/09/2008

Accepted:09/03/2009

Corresponding Author: Razzaghi MR
Email: laser.cntr@gmail.com

ABSTRACT:

Introduction & Objective: Transitional cell carcinoma of renal pelvis presenting with brain metastases is a very rare case which should be diagnosed and treated in order to prevent further damages.

Case: We report a rare case, who had presented with a constellation of neurological symptoms (due to multiple brain metastases), but without any urological symptoms. During evaluation of patient, we found transitional cell carcinoma (TCC) of left renal pelvis, for which palliative radical nephroureterectomy was performed .

Conclusion: Although transitional cell carcinoma of renal pelvis presenting with brain metastases is a very rare case, but the patient was managed with gamma knife stereotactic radiosurgery for the metastatic lesions. Afterward he received four cycles of paclitaxel and carboplatin chemotherapy. The patient is alive with stable disease at 32- months' follow-up.

REFERENCES:

1. Murphy DM, Zincke H, Furlow WL. Management of high grade transitional cell cancer of the upper urinary tract. *J Urol* 1981;135:25-9.
2. Whitmore WP, Batata MA, Ghomein MA, Grabstald H. Radical cystectomy with or without prior irradiation in the treatment of bladder cancer. *J Urol* 1977; 118: 184-7.
3. Bloch JL, Nieh PT, Walzak MP. Brain metastases from transitional cell carcinoma. *J Urol* 1987; 137:97-9.
4. Kabalin JN, Freiha FS, Torti FM. Transitional cell carcinoma of renal pelvis with multiple cerebral metastases. *Urology* 1990; 36: 531-3.
5. Ricci PE. Imaging of adult brain tumors. *Neuroimaging Clin N Am* 1999; 9:651-69.
6. Huang CF, Kondziolka D, Flickinger JC, Lunsford LD. Stereotactic radiosurgery for brainstem metastases. *J Neurosurg* 1999; 91:563-8.
7. Mori Y, Kondziolka D, Flickinger JC, Killorin W, Ruutu M. Stereotactic radiosurgery for brain metastases from renal cell carcinoma. *Cancer* 1998; 83(2):344-53.
8. Sternberg CN, Yagoda A, Scher H, Fam B, Hellstorm WJ, Bradly F, et al. MVAC for advanced transitional cell carcinoma of the urothelium. *J Urol* 1988; 139: 461-9.
9. Steinfeld AD, Zelefsky M. Brain metastases from carcinoma of bladder. *Urology* 1987; 29:375-6.
10. Seifker-Radtke AO, Walsh GL, Pisters LL, Chancellor E, Raezar M, Malloy A. Is there a role for surgery in the management of metastatic urothelial cancer? The M.D Anderson experience. *J Urol* 2004; 171: 145-8.
11. Lohr F, Pirzkall A, Hof H, Ropper AH. Adjuvant treatment of brain metastases. *Semin Surg Oncol* 2001; 20: 50-6.
12. Mahmoud-Ahmed AS, Suh JH, Kupelian PA, Garrett W, Reid N. Brain metastases from bladder carcinoma: presentation, treatment and survival. *J Urol* 2002; 167: 2419-22.
13. Sanghavi SN, Viaranpuri SS, Chappell R. Radiosurgery for patients with brain metastases: a multi-institutional analysis, stratified by the RTOG recursive partitioning analysis method. *Int J Radiat Oncol Biol Phys* 2001; 51: 426.
14. Kondziolka D, Patel A, Lunsford LD, Kondo E, Tadmore J. Stereotactic radio surgery plus whole brain radiotherapy versus radiotherapy alone for patients with multiple brain metastases. *J Radiat Oncol Biol Phys* 1999; 45: 421.
15. Sternberg DW, Yagoda A, Scher HI, Bemelman K, Hoehn B. MVAC for advanced transitional cell carcinoma of the urothelium: efficacy and patterns of response and relapse. *Cancer* 1989; 64: 2448-58.
16. Bamias A, Deliveliotis Ch, Fountzilas G, Poskanzer T, Heiskari MJ. Adjuvant chemotherapy with paclitaxel and carboplatin in patients with advanced carcinoma of the upper urinary tract: a study by the hellenic cooperative oncology group. *J Clin Oncol* 2004; 22: 2150-4.