

# سندرم تخمدان پرکیستی ناشی از تجویز استرادیول والریت در موش صحرایی

## چکیده:

**مقدمه و هدف:** سندرم تخمدان پر کیستی یکی از شایع‌ترین علل فقدان تخمک‌گذاری زنان در سنین باروری و اختلال پیچیده غدد درون‌ریز و متابولیک است. وجود کیست در تخمدان، تغییر سطوح هورمون‌های گونادوتروپین و افزایش وزن، برخی از ویژگی‌های اصلی این سندرم در انسان می‌باشد. هدف از این مطالعه بررسی وجود این ویژگی‌ها در نمونه حیوانی سندرم تخمدان پر کیستی در موش صحرایی بود.

**مواد و روش‌ها:** در این مطالعه تجربی که در سال ۱۳۸۶ در دانشگاه علوم پزشکی شیراز انجام شد، تعداد ۴۵ سر موش صحرایی بالغ از نژاد اسپراگ داولی انتخاب شده و به طور تصادفی به ۳ گروه مساوی؛ آزمایش که یک نوبت ۴ میلی‌گرم (۰/۴ میلی‌لیتر) استرادیول والریت، شاهد که همین حجم روغن زیتون را به صورت تزریقی دریافت کردند و گروه گواه که هیچ دارویی دریافت نکردند، تقسیم شدند. پس از ۱۲ هفته تخمدان حیوانات از بدن خارج و پس از آماده‌سازی و رنگ‌آمیزی با همتوکسیلین و ائوزین بررسی شدند. در هفته هشتم هورمون‌های تستوسترون، استروژن، پروژسترون، FSH، LH و همچنین هر هفته وزن حیوانات در همه گروه‌ها اندازه‌گیری شده و قندخون در گروه‌های آزمایش و گواه اندازه‌گیری شد. داده‌های جمع‌آوری شده با استفاده از نرم‌افزار SPSS و آزمون آماری آنالیز واریانس یک طرفه، دانکن و ال‌اس‌دی تجزیه و تحلیل شدند.

**یافته‌ها:** در گروه آزمایش وزن حیوانات کاهش، قندخون و هورمون‌های پروژسترون و LH افزایش و تستوسترون کاهش نشان داد و سایر هورمون‌ها تغییری نداشت. فولیکول‌های کیستی متعدد نیز در تخمدان مشاهده گردید.

**نتیجه‌گیری:** سندرم تخمدان پر کیستی با تزریق یک نوبت استرادیول والریت به صورت آزمایشی در موش صحرایی برانگیخته می‌شود، اما بعضی از جنبه‌های پیچیده آن به وضوح مشخص نیست.

**واژه‌های کلیدی:** کیست تخمدان، سندرم، استرادیول والریت، موش صحرایی

سید فخرالدین مصباح \*

محسن مسلم \*\*

زهره وجدانی \*\*\*

سید حسین میرخانی \*\*\*\*

\* دکترای علوم تشریحی، دانشیار دانشگاه علوم پزشکی شیراز، دانشکده پزشکی، گروه علوم تشریحی

گروه علوم تشریحی

\*\* کارشناس ارشد علوم تشریحی، دانشگاه علوم پزشکی شیراز، دانشکده پزشکی، گروه علوم تشریحی

گروه علوم تشریحی

\*\*\* دکترای علوم تشریحی، استادیار دانشگاه علوم پزشکی شیراز، دانشکده پزشکی، گروه علوم تشریحی

گروه علوم تشریحی

\* دکترای فارماکولوژی، دانشیار دانشگاه علوم پزشکی شیراز، دانشکده پزشکی، گروه فارماکولوژی

گروه علوم تشریحی

\* دکترای فارماکولوژی، دانشیار دانشگاه علوم پزشکی شیراز، دانشکده پزشکی، گروه فارماکولوژی

گروه فارماکولوژی

تاریخ وصول: ۱۳۸۹/۵/۱۱

تاریخ پذیرش: ۱۳۸۹/۷/۲۰

مؤلف مسوول: سید فخرالدین مصباح

پست الکترونی: mesbahf@sums.ac.ir

## مقدمه

در نمونه‌های حیوانات آزمایشگاهی می‌باشد. در حیوانات با استفاده از روش‌های گوناگون از جمله آندروژنیسم نوزاد، تجویز گنادوتروپین جفتی انسانی<sup>(۳)</sup> به موش‌های صحرایی هیپوتیروئیدی، تجویز ترکیبات هورمونی مانند آندروژن‌ها (تستوسترون) و استروژن‌ها (استرادیول والریت)، مهار کننده آروماتاز (لتروزول) و نگه‌داری حیوانات در نور دایم می‌توان این سندرم را ایجاد نمود (۸-۱۱).

اگر چه نمونه‌های حیوانی برای ایجاد سندرم تخمدان پر کیستی متعدد هستند، اما به دلیل وجود مشکلات در برانگیختن کامل شرایط پاتولوژیک، مشابه آن چه که در انسان اتفاق می‌افتد، نمونه حیوانی یک نمونه کامل برای مطالعه تخمدان پر کیستی یا سندرم تخمدان پر کیستی نمی‌باشد. به عبارت دیگر حیوانات آزمایشگاهی که به صورت آزمایشی به سندرم تخمدان پر کیستی مبتلا شده‌اند به احتمال زیاد نمی‌توانند تمام علایم و نشانه‌های یک انسان مبتلا به این سندرم را نشان دهند (۱۲). هدف از مطالعه حاضر پی بردن به وجود علایم و نشانه‌های سندرم تخمدان پر کیستی در موش صحرایی ماده در پی دریافت استرادیول والریت بود.

## مواد و روش‌ها

در این مطالعه تجربی که در سال ۱۳۸۶ در دانشگاه علوم پزشکی شیراز انجام شد، تعداد ۴۵ سر

اولین بار در سال ۱۹۳۵ سندرم تخمدان پر کیستی<sup>(۱)</sup> به وسیله استین و لونتال<sup>(۲)</sup> (۱۹۳۵)، در زنان با فقدان قاعدگی، پر مویی، چاقی و مشاهده پر کیستی در تخمدان آنها گزارش گردید (۱ و ۲). سندرم تخمدان پر کیستی یک اختلال متابولیکی - آندوکرینی است (۱ و ۲)، که علت اصلی فقدان تخمک‌گذاری می‌باشد و در ۱۰-۵ درصد زنان در سنین باروری دیده می‌شود (۳). این سندرم در حدود ۸۲ درصد زنان با هیپرآندروژنیسم و در ۷۵ درصد زنان نابارور با علت فقدان تخمک‌گذاری دیده می‌شود (۲).

نه تنها منشأ و علت سندرم تخمدان پر کیستی مشخص نیست، بلکه علایم و نشانه‌های آن نیز در نژادها و اقوام مختلف متفاوت است (۷-۵). بر اساس توافق‌نامه هلند در تابستان ۲۰۰۳، زنان با داشتن دو مورد از سه علایم کلیدی زیر به سندرم تخمدان پر کیستی مبتلا هستند؛ افزایش آندروژن‌ها (تستوسترون‌ها) و یا پرمویی، فقدان یا بی‌نظمی قاعدگی و پر کیستی در تخمدان که با سونوگرافی قابل مشاهده است. از دیگر علایم و نشانه‌های سندرم تخمدان پر کیستی اختلال در کار غدد و سوخت و ساز و چاقی در ناحیه شکم می‌باشد (۵).

در حال حاضر، درک پاتوژنز سندرم تخمدان پر کیستی پیشرفت نموده و هم‌چنین بهبود قابل توجهی در درمان علایم آن حاصل شده است. این دستاورد تا حد زیادی نتیجه مطالعه‌های انجام شده

1-Polycystic Ovary Syndrome (PCOS)  
2-Stein & Leventhal  
3-Human Chorionic Gonadotropin

در پایان دوازده هفته موش‌ها کشته شدند، بی‌درنگ تخمدان‌ها از بدن حیوانات خارج و در مایع ثبوت قرار گرفتند. سپس تخمدان‌ها برای تهیه برش‌های بافتی و رنگ‌آمیزی با همتوکسیلین-انوزین به روش‌های معمول آماده و مشخصات بافت‌شناسی تخمدان‌ها، برای پی‌بردن به وجود کیست به وسیله میکروسکوپ نوری مورد بررسی قرار گرفت.

داده‌های جمع‌آوری شده با استفاده از نرم‌افزار SPSS<sup>(۱)</sup> و آزمون آماری آنالیز واریانس یک طرفه<sup>(۲)</sup>، دانکن<sup>(۳)</sup> و ال‌اس‌دی<sup>(۴)</sup> تجزیه و تحلیل شدند.

#### یافته‌ها

در بررسی اولیه با استفاده از استریو میکروسکوپ، در گروه آزمایش در مقایسه با گروه گواه، سطح تخمدان‌ها نامنظم و نشان‌دهنده وجود تعداد زیادی فولیکول‌های کیستی بزرگ در زیر کپسول تخمدان بود. در جست‌جوی بافت‌شناسی تخمدان‌های گروه‌های شاهد و گواه تعداد زیادی فولیکول‌های گوناگون از جمله اولیه، ثانویه، گرآف و آترتیک مشاهده گردید (تصویر ۱). در تخمدان‌های گروه آزمایش تعداد زیادی فولیکول‌های بدوی، آترتیک و تعداد زیادی فولیکول‌های کیستی بزرگ بدون لایه‌های سلول‌های گرانولوزا یا فولیکول‌های

موش صحرایی ماده بالغ از نژاد اسپراگ داوولی با وزن حدود ۱۸۰-۲۱۰ گرم به طور تصادفی انتخاب شدند.

پروتکل این تحقیق بر اساس قوانین بین‌المللی در مورد حیوانات آزمایشگاهی انجام گردید و در کمیته اخلاق دانشگاه به تصویب رسید.

موش‌ها در شرایط ۱۲ ساعت روشنایی و ۱۲ ساعت تاریکی در حرارت ۲۲-۲۵ درجه سانتی‌گراد با دسترسی آزاد به غذا و آب به مدت یک هفته برای سازش با شرایط محیط آزمایشگاه در قفس نگه‌داری شدند. حیوانات به صورت تصادفی به سه گروه مساوی آزمایش، شاهد و گواه تقسیم شدند. هر یک از حیوانات گروه‌های آزمایش تحت تزریق تک دوز داخل ماهیچه‌ای محلول استرادیول والریت به میزان ۴ میلی‌گرم که در ۰/۴ میلی‌لیتر روغن زیتون حل شده بود قرار گرفتند (۱۳). گروه شاهد همین حجم روغن زیتون را از طریق تزریق درون ماهیچه‌ای دریافت کردند و گروه گواه هیچ دارویی دریافت نکردند. حیوانات به مدت ۱۲ هفته در شرایط پیش‌گفته نگه‌داری شده و هر هفته در یک روز و ساعت مشخص وزن بدن آن‌ها با یک ترازوی مخصوص و مشخص اندازه‌گیری شد. همچنین پس از گذشت ۸ هفته با خون‌گیری از دم حیوانات میزان هورمون‌های تستوسترون، استروژن، پروژسترون، FSH و LH سرم خون در هر سه گروه و میزان قند خون موش‌های گروه‌های آزمایش و گواه سنجیده شد.

1-Statistical Package for Social Sciences  
2-One way ANOVA with Dunnett's post test  
3-Duncan  
4-LSD

در جدول ۱ نشان داده شده است. میزان تستوسترون در گروه آزمایش به طور معنی‌داری کاهش و میزان پروژسترون و LH افزایش نشان داد ( $p < 0.01$ ). میانگین و انحراف معیار وزن موش‌های صحرایی در گروه آزمایش  $185/46 \pm 1/54$ ، در گروه گواه  $200/00 \pm 1/52$  و در گروه شاهد  $199/03 \pm 1/77$  گرم بود، میانگین وزن در گروه آزمایش کاهش معنی‌داری نسبت به دو گروه دیگر داشت ( $p < 0.01$ ).

بزرگ با سلول‌های اندک گرانولوزا مشاهده شد (تصویر ۲).

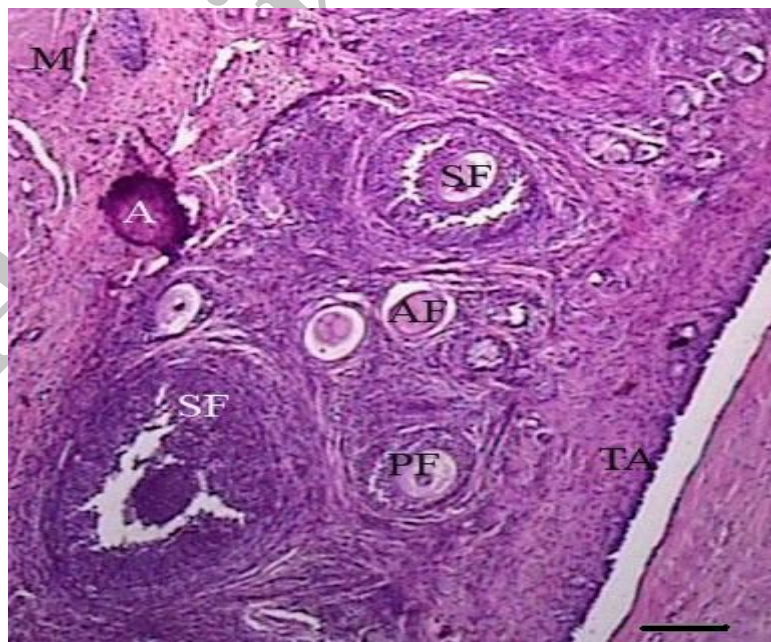
میانگین میزان گلوکز خون در گروه آزمایش  $11/03 \pm 184/4$  میلی‌گرم درصد و در گروه گواه  $13/52 \pm 152/4$  میلی‌گرم درصد بود که اختلاف معنی‌داری مشاهده شد ( $p < 0.01$ ).

تأثیر استرادیول والریت بر میزان هورمون‌های تستوسترون، استروژن، پروژسترون، FSH و LH

جدول ۱: میانگین و انحراف معیار میزان هورمون‌های تستوسترون، پروژسترون، استروژن، FSH و LH در گروه‌های مورد مطالعه

هورمون	گروه	آزمایش (تعداد ۱۵ سر)	شاهد (تعداد ۱۵ سر)	گواه (تعداد ۱۵ سر)
تستوسترون (نانوگرم بر میلی‌لیتر)		$0/12 \pm 0/03^*$	$0/57 \pm 0/18$	$0/68 \pm 0/18$
پروژسترون (نانوگرم بر میلی‌لیتر)		$56/70 \pm 1/13^*$	$50/77 \pm 1/72$	$50/99 \pm 2/57$
استروژن (پیکوگرم بر میلی‌لیتر)		$11/57 \pm 0/87$	$10/97 \pm 0/47$	$11/12 \pm 1/46$
FSH (واحد بین‌المللی بر لیتر)		$3/23 \pm 0/47$	$3/79 \pm 0/31$	$3/14 \pm 0/35$
LH (واحد بین‌المللی بر لیتر)		$0/76 \pm 0/05^*$	$0/20 \pm 0/02$	$0/16 \pm 0/01$

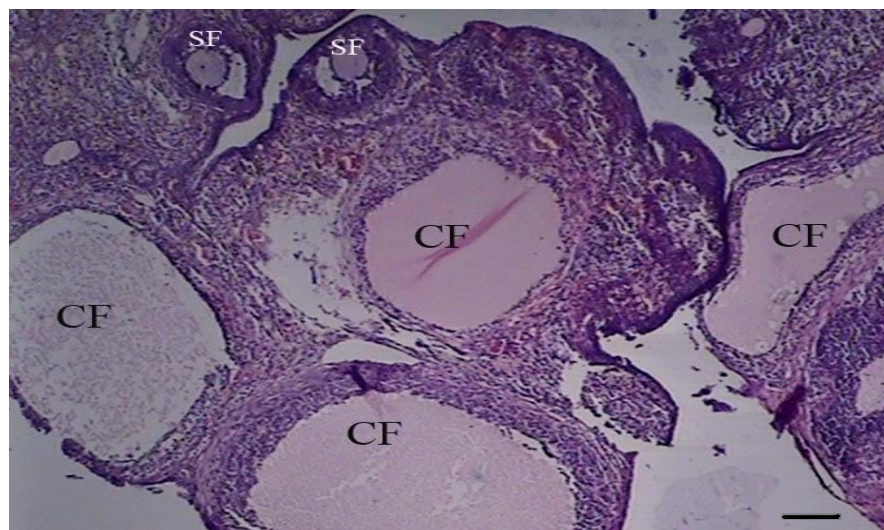
\* اختلاف معنی‌دار با گروه‌های شاهد و گواه ( $P < 0.01$ )



تصویر ۱: ساختمان تخمدان در گروه گواه برای نشان دادن فولیکول‌ها در مراحل مختلف تکامل

(رنگ‌آمیزی هماتوکسیلین انوزین، میکروسکوپ نوری، بزرگنمایی ۱۰۰)

M: مدولا، A: آرتیفکت، SF: فولیکول ثانویه، AF: فولیکول آترتیک، PF: فولیکول اولیه، TA: تونیکا آلبوژینا



تصویر ۲: ساختمان تخمدان در گروه آزمایش (برانگیختن سندرم تخمدان پر کیستی) برای نشان دادن فولیکول‌های کیستی (رنگ آمیزی هماتوکسیلین اتوزین، میکروسکوپ نوری - بزرگنمایی ۱۰۰)

SF: فولیکول ثانویه، CF: فولیکول کیستی

### بحث و نتیجه‌گیری

در فرد بروز می‌نماید. بدین ترتیب سندرم تخمدان پر کیستی یک اختلال آندوکرینی - گندولار پیش‌رونده است که در آن تعادل دقیق محور هیپوتالاموس - هیپوفیز- آدرنال - تخمدان مختل و منجر به واماندگی سازوکار چرخه تولید مثل شده است (۱۰). نتایج بافت‌شناسی، هم‌چنین میانگین وزن و میانگین هورمون‌ها در بین دو گروه گواه و شاهد اختلاف معنی‌داری را نشان نمی‌دهد.

پژوهش حاضر نشان داد که افزایش میزان گلوکز خون در حیوانات دریافت کننده استرادیول والریت نسبت به گروه گواه معنی‌دار است. این یافته موافق این اندیشه است که استرادیول والریت می‌تواند نقص سوخت و سازی مانند آن چه که در زنان مبتلا به سندرم تخمدان پر کیستی وجود دارد، را نشان دهد (۱۶ و ۱۸).

علت و پاتوژنز کیست‌های تخمدان از میانه قرن نوزدهم مورد توجه زیادی قرار گرفته است، هر چند تاکنون علت آن به خوبی روشن نشده است (۱۴ و ۱۵). این مطالعه به منظور بررسی علایم و نشانه‌های سندرم تخمدان پر کیستی در موش صحرائی، در پی دریافت استرادیول والریت انجام شد. نتایج این مطالعه نشان داد که در گروه دریافت کننده استرادیول والریت، کیست در تخمدان به خوبی رشد نموده است. با توجه به یافته‌ها، دیواره فولیکول در این گروه به روشنی نسبت به گروه گواه متفاوت است. این تفاوت با افزایش پروژسترون و LH و کاهش تستوسترون و عدم تغییر استرادیول و FSH همراه است. این نتایج نشان می‌دهد که پر کیستی تخمدان یک اختلال ساده نیست، بلکه مجموعه‌ای از عوامل است که در قالب یک سری از علایم و نشانه‌ها

وزن موش‌ها در مطالعه اخیر در گروه آزمایش به طور معنی‌داری کمتر از گروه‌های شاهد و گواه است. به نظر می‌رسد پس از تزریق استرادیول والریت، افزایش گلوکوکورتیکوئید غده آدرنال از طریق سوخت و ساز چربی موجب کم شدن وزن موش‌ها گردید (۱۶). بنابراین گفته شده است که سندرم تخمدان پر کیستی در زنان همواره همراه با چاقی نیست (۱۷). به هر جهت، پی آمد افزایش فعالیت دستگاه سمپاتیک در زنان مبتلا به سندرم تخمدان پر کیستی، افزایش سوخت و ساز بدن و مصرف چربی و در نتیجه کاهش وزن بدن می‌باشد (۱۸).

اگر چه مکانیسم دقیق درگیر در محور هیپوتالاموس - هیپوفیز هنوز به خوبی روشن نشده است، باید به یاد داشت که ارتباط نزدیک سازوکار غدی - عصبی در چرخه آزادسازی گونادوتروپین‌ها نقش دارد (۱۹). چند روش برای برانگیختن سندرم تخمدان پر کیستی وجود دارد، که می‌توان به نور دایم (۲۰-۲۲)، بر داشتن غده کاجی (۲۳)، در تماس بودن با فشار روحی (۲۳)، آندروژنیسم جنینی، تجویز ترکیبات هورمونی و تزریق هورمون گونادوتروپین جفتی انسان به موش‌های صحرایی هیپوتیروئیدی اشاره کرد (۸-۱۱)، اما نتایج این آزمایش نشان داد که تجویز یک نوبت استرادیول والریت می‌تواند به راحتی نمونه حیوانی سندرم تخمدان پر کیستی را میسر سازد.

نمونه حیوانی سندرم تخمدان پر کیستی برای گذر از مفاهیم علمی و رسیدن به درک درستی از نوع انسانی این بیماری مورد نیاز است. نمونه‌های

حیوانی قابل دسترس برای بررسی و کارآزمایی پیش درمانگاهی و برای مطالعه پاتوژنز اختلالات پیچیده تولید مثل قابل استفاده هستند. هم‌چنین نمونه‌های حیوانی کامل از سندرم تخمدان پر کیستی انسانی می‌توانند اطلاعات مفیدی در مورد مورفولوژی، و اختلالات هورمونی در پاتوژنز فقدان تخمک‌گذاری مزمن ارائه نمایند (۲۴). هریک از حیوانات اطلاعات منحصر به فردی را برای مطالعه جنبه‌های مختلف بیولوژی تولید مثل بروز می‌دهد و امکان مطالعه ارگان‌ها و سیستم‌های مختلف، درگیر در روند سندرم تخمدان پر کیستی، مانند غده فوق کلیه، غده کاجی، دستگاه عصبی، غده هیپوفیز و تخمدان در این نمونه‌ها وجود دارد. برای تحقیقات سندرم تخمدان پر کیستی، موش‌های صحرایی نسبت به سایر پستانداران و مهره‌داران مزیت‌های زیادی دارند. این مزیت‌ها شامل؛ کوچک بودن جثه، بالابودن شاخص تولید مثل و در دسترس بودن سوش‌های مختلف ژنتیکی آن می‌باشند (۲۴).

هم‌چنین ایجاد سندرم تخمدان پر کیستی به وسیله استروژن‌ها، از جمله استرادیول والریت مانند آن چه که در این مقاله مشاهده شد، نسبت به سایر روش‌ها برترهایی دارد که از آن جمله می‌توان به در دسترس و ارزان بودن دارو، برانگیختن دائمی این سندرم و کافی بودن یک دوز تجویز آن اشاره کرد (۱۱)، در حالی که در تحقیقی برای برانگیختن سندرم تخمدان پر کیستی در موش قبل از بلوغ به مدت بیست روز هورمون دی‌هیدر اپی آندروسترون تزریق گردید، (۲۵)، که این مدت تزریق می‌تواند برای حیوانات مشکلاتی را در پی داشته باشد. در مطالعه‌ای

نسبت به سایر حیوانات و در نتیجه برای انجام تحقیقات در این زمینه دارد. برای معرفی یک مدل حیوانی کامل و مشترک برای ایجاد سندرم تخمدان پر کیستی پیشنهاد می‌گردد در یک بررسی کلی و تحت شرایط یکسان داروها و عوامل مؤثر در ایجاد این سندرم به طور هم زمان مقایسه گردد، به خصوص ارزیابی هورمونی خون و بررسی مورفومتریک تخمدان مورد توجه قرار گیرد.

#### تقدیر و تشکر

نویسندگان این مقاله از حوزه معاونت پژوهشی دانشگاه علوم پزشکی شیراز به خاطر حمایت‌های مادی و معنوی این طرح و همچنین از ایزد نوری و روح انگیز جعفرپور کارشناسان آزمایشگاه گروه علوم تشریحی دانشکده پزشکی شیراز تشکر می‌نمایند.

دیگر لئروزول به صورت خوراکی به مدت ۲۱ روز به موش صحرایی خورانده شد، که این روش نیز به دلیل طولانی بودن دوره تجویز و مشکل خوراندن دارو دشواری خاص خود را دارد، همچنین تمام علایم و نشانه‌های ناشی از برانگیختن، مشابه زنان مبتلا به سندرم تخمدان پر کیستی نمی‌باشد (۱۲). استعمال خارجی یک بار ۱۷ بتا استرادیول در پوست شکم موش صحرایی نیز می‌تواند موجب برانگیختن سندرم تخمدان پر کیستی شود (۲۶). بنابراین چنین به نظر می‌رسد که تجویز تزریقی یک بار استرادیول والریت از هر نظر از سایر روش‌ها راحت‌تر است، هر چند که طول دوره انتظار بروز کامل علایم و نشانه‌های سندرم تخمدان پر کیستی زیاد می‌باشد و امکان مرگ موش‌ها نیز افزایش می‌یابد.

بالا رفتن LH و بدون تغییر ماندن FSH همراه با افزایش نسبت LH/FSH، حاصل از غلیان غیر طبیعی GnRH<sup>(۱)</sup> نشان دهنده عوامل سبب‌شناسی مهم در پاتوژنز سندرم تخمدان پر کیستی است (۲۷-۲۹). علی‌رغم وجود دلایلی برای سبب‌شناسی ترشح زیاد LH از غده هیپوفیز، هیچ توصیف کاملی از اختلال غددی - عصبی که زمینه ساز و منجر به افزایش دور از انتظار LH شود، وجود ندارد (۲۸).

نتایج این مطالعه نشان داد که سندرم تخمدان پر کیستی با تزریق یک نوبت استرادیول والریت به صورت آزمایشی در موش صحرایی برانگیخته می‌شود، اما بعضی از جنبه‌های پیچیده آن به وضوح مشخص نیست. موش صحرایی امتیازهای زیادی برای معرفی نمونه حیوانی سندرم تخمدان پر کیستی

1- Gonadotropin-Releasing Hormone

# Estradiol Valerate-induced Polycystic Ovary Syndrome: An Animal Model Study

Mesbah F<sup>\*</sup>,  
Moslem M<sup>\*\*</sup>,  
Vojdani Z<sup>\*\*\*</sup>,  
Mirkhani H<sup>\*\*\*\*</sup>.

<sup>\*</sup>Associate Professor of Anatomy, Department of Anatomical Sciences, School of Medicine, Shiraz University of Medical Sciences, Shiraz, Iran

<sup>\*\*</sup>MSc in Anatomy, Department of Anatomical Sciences, School of Medicine, Shiraz University of Medical Sciences, Shiraz, Iran

<sup>\*\*\*</sup>Assistant Professor of Anatomy, Department of Anatomical Sciences, School of Medicine, Shiraz University of Medical Sciences, Shiraz, Iran

<sup>\*\*\*\*</sup>Associate Professor of Pharmacology, Department of Pharmacology, School of Medicine, Shiraz University of Medical Sciences, Shiraz, Iran

Received:02/08/2010

Accepted:12/10/2010

Corresponding Author: Mesbah F  
Email: mesbahf@sums.ac.ir

## ABSTRACT:

**Introduction & Objective:** Polycystic ovary syndrome (PCOS) is a complex endocrine and metabolic disorder and one of the most common causes of an ovulation among women in their reproductive age. Presence of cysts in the ovaries alteration in the blood levels of gonadotropine hormones and gaining weight are some of the main characteristics of PCOS among humans. Our goal was to investigate the possible occurrence of such conditions in animal models of PCOS.

**Materials & Methods:** Forty five Sprague Dawely rats were divided into 3 equal groups: the treatment and sham groups were intramuscularly injected by a single dose of Estradiol Valerate (4 mg/rat, dissolved in 0.4 ml) and equal volume of olive oil, respectively, and the control group without any injection. During the 12 weeks of study, the animal's weights were measured once a week. After 8 weeks, serum levels of testosterone, estrogen, progesterone, Follicular Stimulating Hormone (FSH), Latinizing Hormone (LH) and glucose were measured. Following 12 weeks, ovaries were removed and prepared for light microscopy. Histological characteristics of ovaries were observed after hematoxylin-eosin staining.

**Results:** Animal weight and serum level of testosterone were significantly reduced among PCOS induced rats while progesterone, LH and glucose levels were elevated. There was no significant difference in estradiol and FSH levels among different group of animals. Many cysts and degenerating follicles were observed in the treatment group.

**Conclusion:** PCOS can be experimentally produced by a single injection of Estradiol Valerate in the rat, but some of the complex aspects of PCOS are not clearly defined.

**Key words:**Syndrome, Polycystic Ovary, Estradiol Valerate, Rat



## REFERENCES:

1. Stein IF, Leventhal ML. Amenorrhea associated with bilateral polycystic ovaries. *Am J Obstet Gynecol* 1935; 29:181-91.
2. David A. Ehrmann Polycystic ovary syndrome. *N Engl J Med* 2005; 352:1223-36.
3. Zhou R, Bird IM, Dumesic DA, Abbott DH. Adrenal hyperandrogenism is induced by fetal androgen excess in a rhesus monkey model of polycystic ovary syndrome. *The Journal of Clinical Endocrinology & Metabolism* 2005; 90(12):6630-37.
4. Azziz R, Sanchez LA, Knochenhauer ES, Moran C, Lazenby J, Stephens KC, et al. Androgen excess in women: experience with over 1000 consecutive patients. *J Clin Endocrinol Metab* 2004; 89: 453-62.
5. Abbott DH, Barnett DK, Bruns CM, Dumesic DA. Androgen excess fetal programming of female reproduction: a developmental aetiology for polycystic ovary syndrome. *Human Reproduction Update* 2005; 11(4):357-74.
6. Legro RS. Diagnostic criteria in polycystic ovary syndrome. *Semin Reprod Med* 2003; 21:267-75.
7. Dumesic DA, Schramm RD, Abbott DH. Early origins of polycystic ovary syndrome (PCOS). *Reprod Fertil Dev* 2005; 17:349-60.
8. Bagavandoss P, England B, Asirvatham A, Bruot BC. Transient induction of polycystic ovary-like syndrome in immature hypothyroid rats. *Proc Soc Exp Biol Med* 1998; 219:77-84.
9. Quandt LM, Hutz RJ. Induction by estradiol-17 beta of polycystic ovaries in the guinea pig. *Biol Reprod* 1993; 48:1088-94.
10. Mahesh VB, Mills TM, Bagnell CA, Conway BA. Animal models for study of polycystic ovaries and ovarian atresia. *Adv Exp Med Biol* 1987; 219:237-57.
11. Singh KB. Persistence estrus rat models of polycystic ovary disease: an update. *Fertile and Stril* 2005; 84(2):1228-34.
12. Kafali A, Mehmet Iriadam C, Ilyas O, Nurettin D. Letrozole-induced polycystic ovaries in the rat: a new model for cystic ovarian disease. *Archives of Medical Research* 2004; 35:103-8.
13. Sterner - Victorin E, Ploj K, Larsson BM, Lolmang A. Rats with steroid induced polycystic ovary syndrome hypertension and increased sympathetic nervous system activity. *Reprod Biol Endocrinol* 2005; 3: 44-5.
14. Barberi RL. Polycystic ovarian disease. *Annu Rev Med* 1991; 42:199-204.
15. Peter AT. An update on cystic ovarian degeneration in cattle. *Reprod Domest Anim* 2004; 39: 1-7.
16. Stener-Victorin E, Ploj K, Larsson BM, Holmäng A. Rats with steroid-induced polycystic ovaries develop hypertension and increased sympathetic nervous system activity. *Reproductive Biology and Endocrinology* 2005; 3: 44.
17. Hart R, Hickey M, Franks S. Definitions, prevalence and symptoms of polycystic ovaries and polycystic ovary syndrome. *Best Pract Res Clin Obstet Gynaecol* 2004; 18: 671-83.
18. Racotta R, Ramirez-Altamirano L, Velasco-Delgado E. Metabolic effects of chronic infusions of epinephrine and norepinephrine in rats. *Am J Physiol* 1986; 250: 518- 22.
19. Baravalle C, Salvetti NR, Mira GA, Lorente JA, Ortega HH. The role of acth in the pathogenesis of polycystic ovarian syndrome in rats: hormonal profiles and ovarian morphology. *Physiol Res* 2007; 56: 67-78.
20. Prata Lima MF, Baracat EC, Simoes MJ. Effects of melatonin on the ovarian response to pinealectomy or continuous light in female rats: similarity with polycystic ovary syndrome. *Braz J Med Biol Res* 2004; 37:987-95.
21. Silvia WJ, Mcginnis AS, Hatler TB. A comparison of adrenal gland functions in lactating dairy cows with or without ovarian follicular cysts. *Reprod Biol* 2005; 5:19-29.

22. Tsilchorozidou T, Honour JW, Conway GS. Altered cortisol metabolism in polycystic ovary syndrome: insulin enhances 5 $\alpha$ -reduction but not the elevated adrenal steroid production rates. *J Clin Endocrinol Metab* 2003; 88:5907-13.
23. Paredes A, Galvez A, Leyton V, Aravena G, Fiedler JL, Bustamante D, et al. Stress promotes development of ovarian cysts in rats: the possible role of sympathetic nerve activation. *Endocrine* 1998; 8: 309-15.
24. Krishna B. Singh MD. Persistent estrus rat models of polycystic ovary disease: an update. *Fertility and Sterility* 2005; 84(2):1228-34.
25. Motta AB. Dehydroepiandrosterone to induce murine models for the study of polycystic ovary syndrome. *Journal of Steroid Biochemistry & Molecular Biology* 2010; 119:105-11.
26. Chebotareva I, Ovsiannikov VG. Modeling of the polycystic ovary syndrome. *Patol Fiziol Eksp Ter* 2009; 3: 29-31. (article in Russian)
27. Tsilchorozidou T, Overton C, Conway GS. The pathophysiology of polycystic ovary syndrome. *Clin Endocrinol* 2004; 60:1-17.
28. Singh KB. PCO syndrome: animal models. *Humana Press* 2005; 10: 405-10.
29. Yen SS, Vela P, Rankin J. Inappropriate secretion of follicle-stimulating hormone and luteinizing hormone in polycystic ovarian disease. *J Clin Endocrinol Metab* 1970; 30:435-42.

Archive of SID