

مقایسه اثر عصاره آبی جفت بلوط و سیلور سولفادیازین بر ترمیم زخم سوختگی در موش صحرایی نر

لیلا نیکروز^۱، مهرزاد جعفری برمک^۲، محسن نغماجی^۳، حمیدرضا غفاریان شیرازی^۴، نسرين دهقانی^۵

^۱ گروه پرستاری، دانشگاه علوم پزشکی فسا، فسا، ایران، ^۲ مرکز تحقیقات سلولی و مولکولی، دانشگاه علوم پزشکی یاسوج، یاسوج، ایران، ^۳ گروه تغذیه، دانشگاه علوم پزشکی یاسوج، یاسوج، ایران، ^۴ مرکز تحقیقات عوامل اجتماعی مؤثر بر سلامت، دانشگاه علوم پزشکی یاسوج، یاسوج، ایران، ^۵ مرکز مطالعات و توسعه پزشکی، دانشگاه علوم پزشکی یاسوج، یاسوج، ایران

تاریخ دریافت: ۱۳۹۱/۵/۲۷ تاریخ پذیرش: ۱۳۹۱/۷/۳۰

چکیده

زمینه و هدف: سوختگی باعث ناتوان کردن افراد برای مدت کوتاه یا طولانی شده و ظاهر پوست را نامناسب می‌نماید. توجه محققین به عناصر گیاهی دارای تانن در درمان زخم‌های سوختگی جلب شده است. هدف این مطالعه مقایسه اثر مقایسه اثر عصاره آبی جفت بلوط و سیلور سولفادیازین بر ترمیم زخم سوختگی در موش صحرایی نر بود.

روش بررسی: در این مطالعه تجربی، ۶۰ سر موش صحرایی نر نژاد ویستار به طور تصادفی به ۵ گروه مساوی تقسیم شدند. مدت ۲۴ ساعت بعد از ایجاد سوختگی درجه ۲، جهت درمان برای گروه اول از کرم سیلور سولفادیازین یک درصد، گروه‌های دوم، سوم و چهارم از عصاره‌های آبی جفت ۱، ۴، ۷ درصد و گروه شاهد از سرم فیزیولوژی استفاده شد. بعد از مدت زمان ۳۰ و ۶۰ روز، موش‌ها بیهوش و بافت پوست آسیب دیده برداشته شد و به محلول فرمالین ۱۰ درصد منتقل شدند، بعد از پردازش بافتی و رنگ‌آمیزی با همتوکسیلین-ائوزین، ساختار پوست با میکروسکوپ نوری بررسی شد. داده‌ها با آزمون‌های آماری آنالیز واریانس یک طرفه و توکی تجزیه و تحلیل شدند.

یافته‌ها: ضخامت اپیدرم و درم پوست و کاهش سطح سوختگی در گروه‌های دریافت کننده عصاره آبی جفت ۱، ۴ و ۷ درصد و سیلور سولفادیازین در مقایسه با گروه شاهد افزایش معنی‌داری داشت ($P < 0.05$).

نتیجه‌گیری: به نظر می‌رسد که کرم سیلور سولفادیازین ۱ درصد در مقایسه با عصاره آبی جفت بلوط سبب مهار بیشتر ترمیم پوست می‌شود.

واژه‌های کلیدی: سوختگی، عصاره جفت، سیلور سولفادیازین، موش صحرایی

نویسنده مسئول: دکتر مهرزاد جعفری برمک، یاسوج، دانشگاه علوم پزشکی، مرکز تحقیقات سلولی و مولکولی
Email: mehrzadj14@gmail.com

مقدمه

محققان بیان کردند که تانن موجود در

ترکیبات گیاهی می‌تواند نتایج خوبی در ترمیم پوست و بهبود زخم فراهم کند (۵). بلوط از گیاهان موجود در نواحی کوهستانی مناطق زیادی از دنیا می‌باشد که گونه‌های مختلفی دارد، بلوط کوئروس برانسی، گونه غالب در جنگل‌های استان کهگیلویه و بویراحمد است. با توجه به مطالعات انجام شده این گونه بلوط دارای ۵ درصد تانن می‌باشد (۶). با توجه به وفور درختان بلوط و افزایش استفاده از درمان‌های سنتی و این که بسیاری از این درمان‌ها برای قرن‌ها مورد استفاده قرار گرفته و نتایج خوبی نشان داده‌اند و با توجه به استفاده رایج از کرم سیلور سولفادیازین به عنوان درمان استاندارد سوختگی شدید، هدف این مطالعه مقایسه اثر عصاره آبی جفت بلوط و سیلور سولفادیازین بر ترمیم زخم سوختگی در موش صحرایی نر بود.

روش بررسی

در این مطالعه تجربی از ۶۰ سر موش صحرایی نر نژاد ویستار با وزن متوسط ۲۵۰-۲۰۰ گرم استفاده شد. حیوانات با دسترسی آزاد به آب و خوراک و دوره تاریکی روشنایی ۱۲ ساعته و درجه حرارت 22 ± 2 درجه سانتی‌گراد و تهویه مناسب نگهداری شدند.

پروتکل این تحقیق بر اساس قوانین بین‌المللی در مورد حیوانات آزمایشگاهی انجام شد و در کمیته اخلاق دانشگاه به تصویب رسید.

سوختگی علاوه بر عواقب جسمی و روحی شدید به جهت نیاز به جراحی‌های متعدد ترمیمی و امور توانبخشی وسیع از پرهزینه‌ترین بیماری‌ها محسوب می‌شود (۱). سوختگی به علت تخریب پوست و صدمه به ضمایم آن و ایجاد زخم‌های عمیق مورد توجه می‌باشد. بهبود زخم فرآیندی ترمیمی است که پس از آسیب به پوست و بافت‌های نرم صورت می‌گیرد. پس از بروز آسیب پاسخ التهابی به وجود آمده و سلول‌ها در زیر درم شروع به افزایش تولید کلاژن می‌نمایند و سپس به تدریج بافت اپی تلیال ترمیم می‌شود (۲). برای درمان جراحات‌های پوستی از محلول‌های ضد عفونی کننده نظیر بتادین، اسید استیک، شستشو با سرم فیزیولوژی و پمادهای آنتی‌بیوتیک استفاده می‌شود. در حالی که پژوهش‌های اخیر نشان می‌دهد که بسیاری از محلول‌های استفاده شده در ضایعات پوستی برای فیبروبلاست‌ها، لنفوسیت‌ها و سلول‌های مورد نیاز ترمیم زخم سمی می‌باشند (۳). در طب سنتی نیز تلاش‌های گوناگونی در جهت یافتن دارویی در جهت تسریع در بهبود زخم و ضایعات پوستی انجام گرفته است که از جمله آن می‌توان به استفاده از بابونه، به دانه، صبرزرد و مومیایی در تسریع زخم اشاره کرد (۴)، ولی به علت عدم معرفی یک داروی قطعی برای افزایش سرعت روند ترمیم زخم، مطالعات روی داروهای گیاهی و تأثیر آن بر روند ترمیم زخم همچنان ادامه دارد.

پوست آن به مدت ۱۰ ثانیه در معرض مستقیم با آب جوش (۹۷ درجه سانتی‌گراد) قرار گرفتند. برای جلوگیری از شوک هیپوولمیک ناشی از سوختگی به میزان ۲/۵ میلی‌لیتر سرم فیزیولوژی استریل به روش داخل صفاقی تزریق شد. حیوانات پس از به هوش آمدن در قفسه‌های انفرادی کاملاً تمیز و ضدعفونی شده نگهداری شدند.

روزانه پس از تمیز کردن زخم‌ها با یک تکه گاز استریل دوبار در روز از غلظت‌های مختلف جفت کرم سولفادیازین ۱ درصد و سرم فیزیولوژی جهت درمان گروه‌های مربوطه استفاده شد. سپس در انتهای دوره ۳۰ و ۶۰ روزه حیوانات با تیوپنتال سدیم بیهوش شده و سطح سوختگی با خط کش اندازه‌گیری شد و سپس پوست ناحیه آسیب دیده به طور کامل برداشته شد و به محلول فرمالین بافره ۱۰ درصد منتقل شد. با استفاده از دستگاه تهیه بافتی، نمونه‌ها پردازش شده و پس از قالب‌گیری با دستگاه میکروتوم برش‌های سریالی ۵ میکرونی تهیه شده و سپس با رنگ هماتوکسیلین-ئوزین رنگ‌آمیزی شدند. در تمام مقاطع بافتی ضخامت اپیدرم و درم با استفاده از لنز چشمی مدرج میکروسکوپ نوری بررسی شد.

داده‌های جمع‌آوری شده با استفاده از نرم‌افزار SPSS^(۱) و آزمون آماری آنالیز واریانس یک طرفه^(۲) و آزمون توکی^(۳) تجزیه و تحلیل شدند.

حیوانات به طور تصادفی به ۵ گروه مساوی شامل گروه‌های دریافت‌کننده غلظت‌های یک، چهار و هفت درصد عصاره آبی جفت بلوط، گروه سیلورسولفادیازین ۱ درصد و گروه شاهد (دریافت‌کننده سرم فیزیولوژی) تقسیم شدند.

پس از جمع‌آوری میوه بلوط و خشک و جدا کردن جفت (لایه داخلی پوست میوه بلوط) خرد و آسیاب شد. سپس چهار کیلوگرم جفت آسیاب شده را در داخل ظروف مناسب با ۴۰ لیتر آب مقطر مخلوط شده و به مدت ۴۸ ساعت خیسانده شدند. پس از این مدت عصاره صاف شد و با انتقال به دستگاه آون با دمای ۴۰ درجه سانتی‌گراد، تغلیظ و خشک گردید. عصاره خشک به دست آمده جمع‌آوری شده و پس از توزین در ظروف مناسب در یخچال نگهداری شد. رقت‌های مختلف ۱، ۴ و ۷ درصد به ترتیب با حل کردن ۱۰، ۴۰ و ۷۰ میلی‌گرم از عصاره خشک شده جفت در یک لیتر آب مقطر تهیه شدند.

پس از توزین، حیوانات با استفاده از تیوپنتال ۴۰ میلی‌گرم بر کیلوگرم به روش داخل صفاقی بیهوش شد. جهت ایجاد سوختگی درجه ۲، بر اساس فرمول پیشنهادی والکر که عبارت است از $A = K \cdot W^{2/3}$ (A) سطح بدن بر حسب سانتی‌متر مربع، K ضریب ثابت که برای موش صحرایی برابر با ۱۰ و W وزن حیوان بر حسب گرم می‌باشد محاسبه شد، سپس موهای ناحیه پشت کاملاً تراشیده شده و حیوانات در وسیله‌ای از قبل با ابعاد طراحی شده ۲/۵ سانتی‌متر مربع به نحوی به پشت قرار داده شدند که

1-Statistical Package for Social Sciences
2-One Way ANOVA
3-Tukey Test

یافته‌ها

رنگ آمیزی نمونه‌ها با هماتوکسیلین-اُئوزین در بررسی میکروسکوپی نوری، آرایش ناحیه ترمیم در گروه شاهد نسبت به گروه درمان با عصاره‌های جفت، ناشی از پراکندگی بیشتر ماتریکس بافت همبندی و واکنش آماسی واضح تر می‌باشد. در گروه شاهد در مقایسه با گروه‌های دیگر بافت گرانولاسیون (جوانه گوشتی) نامنظم تر، پرسلول تر و با آماس بیشتر وجود داشت. در پایان روند ترمیم، تشکیل اپیدرم در گروه‌های درمان با عصاره‌های جفت نسبت به گروه شاهد کیفیت و سرعت ترمیم بهتر با آرایش منظم تر و تراکم آماسی کمتری از خود نشان دادند(تصویر ۱).

بحث

در طب سنتی، استفاده از گیاهان دارویی برای بهبود و درمان ضایعات پوستی می‌باشند(۷). هدف این مطالعه مقایسه اثر عصاره های آبی جفت بلوط با کرم سیلور سولفادیازین بر ترمیم پوست در سوختگی درجه ۲ بود.

بر اساس نتایج حاصله، ضخامت اپیتلیوم در گروه‌های دریافت کننده عصاره جفت با غلظت‌های ۱، ۴ و ۷ درصد و سیلور سولفادیازین نسبت به گروه شاهد افزایش معنی‌داری داشت ($p < 0.05$)، ضمن اینکه ضخامت اپیتلیوم در گروه‌های دریافت کننده عصاره جفت نسبت به گروه سیلور سولفادیازین نیز افزایش معنی‌داری داشت ($p < 0.05$).

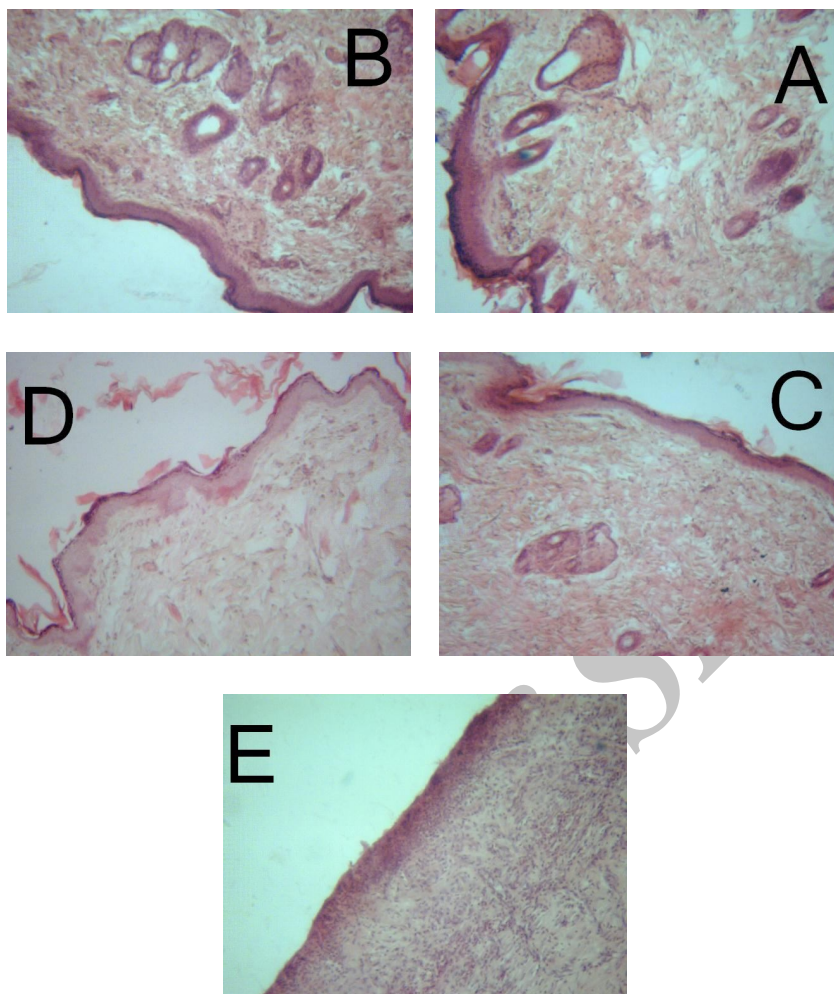
هم‌چنین ضخامت درم در گروه‌های دریافت کننده عصاره جفت و سیلور سولفادیازین نسبت به گروه شاهد افزایش معنی‌داری داشت ($p < 0.05$). ضخامت درم در گروه‌های دریافت کننده عصاره جفت نسبت به گروه سیلور سولفادیازین افزایش نشان داد، ولی معنی‌دار نبود ($p > 0.05$). نتایج نشان داد که سطح سوختگی در ماه اول و دوم در گروه سیلور سولفادیازین نسبت به گروه‌های دیگر افزایش معنی‌دار داشت ($p < 0.05$) (جدول ۱).

در گروه‌های تحت درمان با عصاره جفت ۱ و ۴ درصد پوست ناحیه آسیب دیده در مقایسه با گروه‌های کنترل و سیلور سولفادیازین به طور کامل ترمیم یافته و اثری از زخم سوختگی مشاهده نشد. پس از

جدول ۱: مقایسه میانگین و انحراف معیار متغیرهای پوست با سوختگی درجه ۲ در گروه‌های مختلف مورد مطالعه

گروه	عصاره ۱ درصد	عصاره ۴ درصد	عصاره ۷ درصد	سولفادیازین	شاهد
ضخامت اپیتلیوم	2 ± 0.63^a	1.7 ± 0.05^a	0.67 ± 0.25^{ab}	0.67 ± 0.22^b	0.0^c
ضخامت درم	4.4 ± 6.77^a	4.23 ± 9.77^a	5.0 ± 7.75^a	1.75 ± 6.21^a	2.3 ± 5.35^b
سطح سوختگی ماه اول	$a.$	$a.$	1.35 ± 0.36^a	3.76 ± 0.62^b	2.66 ± 0.21^c
سطح سوختگی ماه دوم	$a.$	$a.$	$a.$	3.12 ± 0.15^b	0.9 ± 0.6^c

a,b,c: مقایسه حروف انگلیسی غیر مشابه در هر ردیف نشان دهنده اختلاف آماری معنی‌دار می‌باشد ($p < 0.05$).



تصویر ۱: مقایسه روند ترمیم پوست ناشی از زخم سوختگی در گروه‌های مختلف مورد مطالعه (رنگ‌آمیزی هماتوکسیلین - ائوزین، بزرگ‌نمایی ۴۰، میکروسکوپ نوری). A: درمان شده با عصاره ۱ درصد جفت، B: درمان شده با عصاره ۴ درصد جفت، C: درمان شده با عصاره ۷ درصد جفت، D: گروه شاهد، E: درمان شده با کرم سیلور سولفادیازین.

تسهیل می‌نمایند، در نتیجه سبب تورم و آماس در آن ناحیه می‌گردند که با یافته‌های این تحقیق هم‌خوانی دارد. یافته‌های این پژوهش نشان داد که میزان سطح زخم سوختگی در گروه دریافت‌کننده سیلور سولفادیازین در مقایسه با گروه‌های دریافت‌کننده عصاره جفت بلوط افزایش معنی‌داری یافته بود، در حالی که در گروه‌های دریافت‌کننده عصاره های آبی جفت در مقایسه با گروه شاهد کاهش معنی‌داری نشان داد. میزان کوچک شدن یک زخم معیار خوبی برای ارزیابی میزان بهبود زخم است. سطح زخم هم

در روند التیام پوست عوامل متعددی می‌توانند، مداخله نمایند. اسید هیالورونیک به عنوان ترکیبی است که پوست با جذب آن قادر است روند التیام خود را تسریع نماید. اسید هیالورونیک یکی از اعضای اصلی زنجیره گلیکوز آمینو گلیکان موجود در پوست می‌باشد. از دیگر عوامل ملتهب‌کننده در ضایعات پوستی می‌توان به سایتوکاین‌های $TNF-\alpha$ ، $IL-12$ ، $INF-\gamma$ و $IL-17$ اشاره نمود که در روند التهاب مؤثرند. این موارد بر عروق آسیب دیده در ضایعات پوستی اثر گذاشته و خروج مایعات از عروق را

را وخیم تر می‌کنند. جفت بلوط با داشتن تانن، فلاونوئید، آلکالوئید و چندین ترکیب آروماتیک خاصیت آنتی‌اکسیدانی داشته و می‌تواند با کاهش التهاب، کاهش مواد اکسیدانی و افزایش TGF- β ، فاکتورهای رشد اپیدرمال را فعال نماید و از آنجایی که کاهش التهاب باعث تسریع در ترمیم زخم می‌شود، می‌توان استنباط کرد که جفت بلوط به خاطر داشتن مواد ضد التهابی باعث تسریع ترمیم زخم ناشی از سوختگی می‌شود (۱۲ و ۱۱).

نتیجه‌گیری

با توجه به یافته‌های به دست آمده از این پژوهش، عصاره جفت بلوط، روند ترمیم زخم ناشی از سوختگی را تسریع کرده و مدت زمان لازم برای بهبود کامل زخم را کاهش می‌دهد. مطالعات بیشتر برای بررسی مکانیسم اثر و نوع ماده مؤثر جفت بر ترمیم زخم پوستی ناشی از سوختگی ضروری به نظر می‌رسد. بدون شک به کارگیری بالینی از یافته‌های پژوهش منوط به مشخص شدن عوارض جانبی احتمالی، دوز غیر توکسیک و مکانیسم اثر دارو بوده که در صورت تأیید سمی نبودن می‌توان با تهیه پماد یا عصاره گیاه در درمان زخم ناشی از سوختگی استفاده کرد.

تقدیر و تشکر

این مطالعه حاصل طرح تحقیقاتی مصوب دانشگاه علوم پزشکی یاسوج بود که با حمایت مالی معاونت تحقیقات و فناوری دانشگاه انجام شد.

زمان با التیام آن، کاهش می‌یابد، که علت این کاهش وجود پدیده جمع شدن زخم و رسوب بافت پیوندی می‌باشد. پدیده انقباض به سبب وجود برخی از سلول‌ها است که فیبروبلاست نام دارند و به واسطه خاصیت انقباضی خود لایه اپیدرم را کشیده و موجب کاهش ابعاد زخم می‌شوند (۹).

فیبروبلاست‌ها مسئول ایجاد فیبرهای کلاژن هستند، کلاژن پروتئینی است که باعث می‌شود محل زخم بعد از ترمیم به بافت اولیه قبل از ایجاد جراحت شباهت پیدا کند و در نتیجه اسکار سفید رنگ به جای می‌ماند. از طرف دیگر فیبرهای کلاژن باعث افزایش مقاومت زخم می‌شوند. بنابراین به نظر می‌رسد با توجه به تأثیر عصاره جفت در اکثر مسیرهای ترمیم زخم و افزایش بافت کلاژن لایه درم پوست، بر تکثیر و فعالیت فیبروبلاست‌ها اثر گذاشته و می‌تواند ساخت فیبرهای کلاژن و بیوسنتز اسیدهای نوکلئیک و پروتئین‌سازی را افزایش دهد و به مقاومت زخم در روند ترمیم کمک می‌نماید (۲). عده‌ای از محققین معتقدند داروهای گروه سیلور سولفادیازین با داشتن عوارض سمی می‌توانند اثر منفی بر رشد و تعداد فیبروبلاست‌ها و کاهش تشکیل کلاژن داشته باشند که با مطالعه حاضر هم‌خوانی دارد. مطالعات نشان می‌دهد که یکی از مسیرهای التیام زخم، تولید β TGF- و افزایش آن در سرم و بافت‌های دچار جراحت می‌باشد و عوامل مختلفی باعث افزایش این فاکتور می‌شوند (۹). تعدیل التهاب و استفاده از آنتی‌اکسیدان‌ها ترمیم زخم را تسریع می‌کند (۱۰) و عفونت، التهاب، مواد اکسیدان، کاهش تولید TGF- β از سلول‌های T و رادیکال‌های آزاد زخم‌های پوستی

REFERENCES:

1. Holems JH, Heimbach DM. BURNS. In: Brunickardi FC, Andersen DK, Billiar TR, Dunn DL, Hunter JG, Pollock RE (editors). Schwartzs principles of surgery. 8th ed. New York: McGraw- Hill; 2005; 204-28.
2. Seyyedi M. Burns. 1th ed. Tehran: Eshtiagh; 1997; 24-6.
3. Abasspour A. Burn emergencies. 1th ed. Abasspour; 1996: p. 41-43[in Persian].
4. Zareian P, Zahiri SH, Ketabchi F, Ruzmeh SH. Effect of local Tamarix monnifera on skin wound healing process in rabbit. J Mazand Univ Med Sci 2007; 17: 48-57.
5. Ventanilla CA. Anaesthetist The Use of Tannic Acid in the Local Treatment of Burn Wounds: Intriguing Old and New Perspectives. 2008;13(4):144-58.
6. Visuthikosol V, Chowchuen B, Sukwanarat Y, Sriurairatana S, Boonpucknavig V. Effect of aloe vera gel to healing of burn wound a clinical and histologic study. J Med Assoc Thai 1995; 78(8): 403-9.
7. Molan PC. Potential of honey in the treatment of wounds and burn. Am Clin Dermatol 2001; 2(1): 13-9.
8. Konya D, Gercek A, Akakin A, Akakin D, Tural S, Cetinel S, Ozgen S, Pamir MN . The effects of inflammatory response associated with traumatic spinal cord injury in cutaneous wound healing and on expression of transforming growth factor-beta1 (TGF-beta1) and plateletderived growth factor (PDGF)- A at the wound site in rats. Growth Factors 2008; 26(2): 74-9.
9. Allahtavakoli M, Khaksar M, Assar SH. Comparison the effect of Mummify and phenitoin ointment on skin wound healing. Journal of Babol University Medical Sciences 1993;18: 7-13.
10. Davies JW. Challenge for the future in burn research and burn care. The A B. Wallace Memorial lecture Burns 1991; 17(1): 25-32.
11. Jarrahi M, Emami Abarghuee M. Effect of hydro-alcoholic extract of matricaria chamomilla I on burned wound healing in rat. Journal Gorgan of University of Medical Sciences 2008; 10: 22-6.
12. Fehri B, Alache JM, Mrad S, Korbi S, Lamaison JL. Olea europaea L: stimulant, anti-ulcer and anti-inflammatory effects. BollChim Pharm 1996; 135(1): 42-9.

Study of Jaft Aqueous Extract and Silver Sulfadiazine on Burn Healing in Male Rat

Nikrooze L¹, Jafari Barmak M^{2*}, Naghmachi M³, Ghafarian shirazi H⁴, Dehghani N⁵

¹Department of Nursing, Fassa University of Medical Sciences, Fassa, Iran, ²Cellular and Molecular Research Center, Yasuj University of Medical Sciences, Yasuj, Iran, ³Department of Nutrition, Yasuj University of Medical Sciences, Yasuj, Iran, ⁴Social Determinants of Health Research Center, Yasuj University of Medical Sciences, Yasuj, Iran, ⁵Educational Medicine of Development Center, Yasuj University of Medical Sciences, Yasuj, Iran

Received: 17 Aug 2012 Accepted: 21 Oct 2012

Abstract

Background & aim: Burns may lead to short-term or long term disability of victims and make the skin look inappropriate. Attention has been drawn to the plants containing tannins for the treatment of burn wounds. The purpose of this study was to compare the effect of aqueous extract of oak with silver sulfadiazine on burn wound healing in rats.

Methods: In this experimental study, 60 male Wistar rats were randomly divided into 5 groups. 24 hours post-burn level 2 Silver sulfadiazine cream was treated for the first group and aqueous extract of oak at 1, 4, 7% were used for the second, third and fourth groups; the control group was treated with physiology serum. After 30 and 60 days, mice were anesthetized and damaged skin tissues were removed and then transferred to 10% formalin. After histological processing and hematoxylin and eosin staining, the structure of the skin was examined by light microscopy. Data were statistically analyzed using ANOVA and Turkey.

Results: Thickness of the epidermis, dermis, and the burns extract pairs, in groups of 1%, 4%, 7% in comparison to silver sulfadiazine showed a significant increase ($P < 0/05$).

Conclusion: It seemed that the 1% Sulfadiazine Cream compared with oak extract inhibited healing of the skin.

Key words: Burn, Jaft (oak) extract, silver sulfadiazine, rat

*Corresponding Author: Jafari Barmak M, Cellular and Molecular Research Center, Yasuj University of Medical Sciences, Yasuj, Iran
Email: mehrzadj14@gmail.com