

# تأثیر عصاره الکلی جفت بر میزان پراکسیداسیون لیپیدی و ساختار بافتی شکنج دندانهای مغز متعاقب ایسکمی در موش صحرایی

روح اله زارع خفزی<sup>۱</sup>، حمداله دلاویز<sup>۲\*</sup>، علی میرزایی<sup>۳</sup>، جمشید محمدی<sup>۳</sup>، ارسلان عزیزی<sup>۴</sup>، عباس رضایی<sup>۱</sup>، پرستو راد<sup>۴</sup>، مازیار احمدی<sup>۱</sup>

<sup>۱</sup> کمیته تحقیقات دانشجویی، دانشگاه علوم پزشکی یاسوج، یاسوج، ایران <sup>۲</sup> مرکز تحقیقات سلولی و مولکولی، دانشگاه علوم پزشکی یاسوج، یاسوج، ایران، <sup>۳</sup> مرکز تحقیقات گیاهان دارویی، دانشگاه علوم پزشکی یاسوج، یاسوج، ایران، <sup>۴</sup> گروه مامایی، دانشگاه علوم پزشکی یاسوج، یاسوج، ایران

تاریخ وصول: ۱۳۹۲/۱۰/۲۳ تاریخ پذیرش: ۱۳۹۲/۱۱/۲۵

## چکیده

مقدمه: نظر به این که تولید رادیکال های آزاد و پراکسیداسیون لیپیدی برای سلامتی مضر هستند. هدف این مطالعه تأثیر عصاره الکلی جفت بر میزان پراکسیداسیون لیپیدی و ساختار بافتی شکنج دندانهای مغز متعاقب ایسکمی در موش صحرایی بود.

روش بررسی: در این مطالعه تجربی ۳۰ سر موش صحرایی نر نژاد ویستار به طور تصادفی به ۳ گروه مساوی آزمایشی ۱ و ۲ که به ترتیب ۵۰۰ و ۱۰۰۰ میلی گرم بر کیلوگرم عصاره الکلی جفت دریافت کردند و کنترل که در زمانی مشابه آب مقطر داده شد، تقسیم شدند. در کلیه گروه ها شریان کاروتید مشترک دو طرف برای ۱۵ دقیقه مسدود و سپس باز شد. بعد از ۱۵ روز موش ها کشته شدند و نیمکره راست مغز آنها برای مطالعات بافت شناسی و نیمکره چپ آنها برای تعیین میزان مالون دی آلدیید مورد استفاده قرار گرفت. داده ها با آزمون آماری آنالیز واریانس یکطرفه تجزیه و تحلیل شدند.

یافته ها: میانگین تعداد سلول های گرانولار در شکنج دندانهای گروه های آزمایش ۱ و ۲ به ترتیب  $32/5 \pm 1/5$  و  $31/2 \pm 2/8$  بود که تفاوت معنی داری با گروه کنترل نداشت ( $p > 0/05$ ). میانگین تعداد سلول های پلی مورف و میزان مالون دی آلدیید در گروه های آزمایش ۱ و ۲ به ترتیب  $8/71 \pm 1/1$ ،  $8/07 \pm 0/1$  و  $5/33 \pm 2/5$ ،  $9/05 \pm 1/3$  بود که تفاوت معنی داری با گروه کنترل نداشت ( $p > 0/05$ ).

نتیجه گیری: عصاره جفت نتوانست با مهار لیپید پراکسیداسیون از روند کاهش آسیب سلول های عصبی متعاقب ایسکمی جلوگیری نماید.

واژه های کلیدی: ایسکمی، لیپید پراکسیداسیون، مغز، نورون، عصاره جفت

\* نویسنده مسئول: دکتر حمداله دلاویز، یاسوج، دانشگاه علوم پزشکی یاسوج، مرکز تحقیقات سلولی و مولکولی

Email: hamdidelaviz@yahoo.com

## مقدمه

است که متعاقب انسداد عروق و ایسکمی تشکیل این رادیکال‌ها در فضای خارج سلولی تشکیلات هیپوکامپ و هسته‌های قاعده‌ای ده برابر بیشتر می‌شود که به ویژه میزان آن در مراحل اولیه هیپوکسی فراوان است. این رادیکال‌ها به سرعت با باندهای چربی‌های اشباع نشده واکنش نشان می‌دهند که منجر به تشکیل یک زنجیره واکنشی از پراکسیداز، هیدروپرواکسیداز و الدهیداز می‌شود که حوادث فوق میزان سیالیت غشاء را کاهش می‌دهد (۶). استرس اکسیداتیو به عنوان یکی از فاکتورهای تشخیصی ایسکمی رپرفیوژن در نظر گرفته می‌شود که باعث ایجاد صدمات مغزی می‌شود (۷). متابولیسم اسید آراشیدونیک در مغز که در مرحله ایسکمی قرار دارد افزایش پیدا می‌کند که منجر به افزایش رادیکال‌های آزاد می‌شود (۸). رادیکال‌های آزاد ایجاد شده از طریق پراکسیداسیون اسیدهای چرب غیر اشباع در فسفو لیپیدهای غشاء باعث آسیب به غشاء نورون‌ها و دم مغزی شده و در نهایت منجر به مرگ نورونی می‌شود (۷). بنابر این درمان‌های فوری به منظور حمایت از نورون‌ها در برابر هیپوکسی و التهاب ضروری است. امروزه درمان‌های متفاوتی برای حذف رادیکال‌های آزاد و برای درمان بافت‌های عصبی در برابر صدمات ایسکمی به کار می‌رود. داروهای ضد انعقاد مانند هپارین و وارفارین از بروز ترومبوز جلوگیری کرده و یا پیدایش آن را به تأخیر می‌اندازد، اما در موارد سکتة کامل و پیشرفته اثری ندارد. به منظور کاهش عوارض ناشی از سکتة

سکتة مغزی یکی از اورژانس‌های پزشکی محسوب می‌شود و با توجه به آمارهای ذکر شده در هر ۴ دقیقه یک نفر بر اثر سکتة مغزی دچار مرگ می‌شود (۱). در سالیان اخیر تعداد مبتلایان به سکتة مغزی در کشورهای در حال توسعه افزایش چشمگیری داشته است. به دنبال کاهش جریان خون در مغز و به دلیل حساسیت زیاد نورون‌های مغزی به کمبود اکسیژن امکان مرگ نورون‌ها در بسیاری از صدمات وجود دارد (۲). به دنبال صدمات عروقی مغز، روند متابولیسم اکسیداتیو درون سلولی اختلال ایجاد می‌شود که منجر به کاهش تولید گلوکز، نوروترانسمیترها، کلسیم و فسفات می‌شود (۳). این فاکتورها باعث کاهش عملکرد و روند متابولیسم در میتوکندری‌ها می‌شود که به نوبه خود باعث کاهش تولید انرژی، تشکیل اسید آراشیدونیک، پروستاگلاندین، لکوترین‌ها، انقباض عروقی و تجمع پلاکتی می‌شود (۳). بررسی‌های ایسکمی-رپرفیوژن مغزی در مطالعات تجربی نشان داده است که بسته به زمان ایسکمی میزان صدمات سلولی متفاوت بوده که همراه با نقص حرکتی بوده است (۴). بهبود عملکرد و ترمیم صدمات سلولی ممکن است ماه‌ها بعد از صدمه ادامه پیدا کند (۵).

صدمات ناشی از ایسکمی به مغز ناشی از یک روند متوالی است که مهم‌ترین رویداد این آسیب تولید رادیکال‌های آزاد است که باعث آسیب به پروتئین‌ها، لیپیدها، و DNA می‌شود (۶). بررسی‌ها نشان داده

ایران وجود دارد. میوه بلوط نوع برانتهی و سایر انواع آن در درمان اختلالات دستگاه گوارشی به خصوص اسهال، التهاب، سوختگی، بریدگی و سرطان به کار می‌رود (۱۶-۱۸). بنابراین از آنجا که بروز صدمات و سکنه های مغزی اجتناب ناپذیر است و امروزه با افزایش جمعیت و تصادمات روز به روز این ضایعات بیشتر می‌شود. از طرف دیگر، استفاده از داروها تا کنون نتوانسته درمان جامعی را در این زمینه فراهم کند، در این مطالعه تأثیر عصاره هیدروالکلی جفت بر میزان پراکسیداسیون لیپیدی و تعداد نورون‌های شکنج دندانه‌ای که بخشی از تشکیلات هیپوکامپ است به دنبال ایسکمی مغز در موش صحرایی مورد بررسی قرار گرفته است.

#### روش بررسی

در این مطالعه تجربی ابتدا میوه بلوط درکوه های اطراف شهر یاسوج تهیه شده و پس از تعیین نوع بلوط به وسیله متخصص گیاه شناس، مقداری از نمونه‌ها در آزمایشگاه گیاهان دارویی بخش بیوشیمی دانشکده پزشکی به شماره هرباریومی MPRC010-11 نگهداری شدند. برای عصاره گیری پوست خارجی میوه جدا گردید و پوسته درونی که لایه نازکی است و بر روی مغز میوه قرار دارد، جمع‌آوری و پس از خشک کردن آن در سایه، عصاره‌گیری به روش هیدروالکلی اتانول ۷۰ درصد با روش ماسراسیون به مدت ۴۸ ساعت در دمای ۴۰ درجه سانتی‌گراد درانکوباتور (ممرت آلمان) انجام

آسپیرین را می‌توان به عنوان یک داروی ضد لخته استفاده نمود (۹). شواهد نشان می‌دهد در صورتی که بلافاصله داروی سائیکلو‌زپرین را بعد از ایجاد صدمات مغزی مصرف کرد می‌تواند روند التهاب را کنترل نموده و از مرگ بیشتر نورون‌ها جلوگیری کند (۱۰). برخی از قسمت‌های مغز مانند تشکیلات هیپوکامپ در برابر ایسکمی واکنش بیشتری نشان می‌دهد و ممکن است بیشتر متحمل تغییرات شود (۱۱). شکنج دندانه‌ای بخشی از تشکیلات هیپوکامپ مغز است که از سه لایه سلولی شامل؛ مولکولی، گرانولار و سلول‌های پلی مورف تشکیل شده است. نورون‌های این بخش از مغز توانایی انجام نوروژنیزس را دارا می‌باشند، اما در در روند پیری و آسیب های مغزی بیش از سایر قسمت‌های مغزی دیگر متحمل تغییرات می‌شود (۱۲).

برخی از گیاهان دارای مقادیر بالایی از ترکیبات فیتوکمیکال، فنل، کاروتینوئیدها و تیول‌ها است. این ترکیبات نقش مهمی در مهار عملکرد رادیکال‌های آزاد دارند (۱۳). بررسی های انجام شده نشان می‌دهد که خواص آنتی‌اکسیدانی سه گونه مختلف بلوط (کوئرکوس) کلیه‌ها را در برابر اثرات سیتوتوکسیسیتهی پراکسید هیدروژن و سرطان محافظت می‌کند (۱۴). تأثیر بعضی ترکیبات فنولیک و کوئرکوس اینفکتوریا اثر مهارکنندگی بالایی بر لیپید پراکسیداسیون دارند (۱۵).

جفت جزء غیرخوراکی از میوه درخت بلوط است که به طور وسیعی در نواحی شمالی و جنوب

گرفت. روزانه به مدت سه ساعت بر روی دستگاه چرخاننده لوله (شیکر) با ۲۰۰ دور در دقیقه چرخانیده و بعد با کاغذ صافی واتمن شماره یک فیلتر شد و محلول صاف شده با دستگاه تبخیر کننده چرخان (هیدلف آلمان مدل ۴۰۰۰) تبخیر و عصاره خشک به دست آمده در فریزر در دمای ۲۰- درجه سانتی‌گراد تا زمان انجام آزمایش نگهداری گردید.

تعداد ۳۰ سرموش صحرایی نر از نژاد ویستار به وزن ۲۰۰-۲۵۰ گرم از مؤسسه رازی شیراز خریداری شده و در حیوان‌خانه دانشگاه علوم پزشکی یاسوج به مدت دو هفته نگهداری شدند. همه آزمایش‌ها و عمل‌های انجام شده بر اساس قوانین مجمع عمومی حمایت از حیوانات که مصوب دانشگاه علوم پزشکی یاسوج بود، انجام شدند. حیوانات به طور تصادفی به ۳ گروه مساوی شامل؛ دو گروه آزمایش ۱ و ۲ دریافت کننده ۵۰۰ و ۱۰۰۰ میلی‌گرم بر کیلوگرم عصاره جفت و کنترل تقسیم شدند. قبل از عمل جراحی و به منظور بی‌هوش کردن موش‌ها از مخلوط کتامین و زایلوزین به ترتیب ۱۰۰ و ۱۰ میلی‌گرم در کیلوگرم وزن استفاده گردید. سپس موهای ناحیه قدام گردن تا استخوان جناغ تراشیده شد و پس از باز کردن پوست و کنار زدن ماهیچه‌ها با استفاده از نخ بخیه شریان کاروتید مشترک برای ۱۵ دقیقه مسدود و سپس باز گردید. پس از قرار دادن لایه‌های ماهیچه‌ها روی هم پوست بخیه زده شد و موش‌ها به قفسه‌هایشان برگردانده شد. یک روز بعد از جراحی به گروه‌های آزمایش ۱ و ۲ به ترتیب و به

طور روزانه ۵۰۰ و ۱۰۰۰ میلی‌گرم در کیلوگرم وزن بدن عصاره الکی جفت به مدت ۱۵ روز به شکل گاوآذ داده شد (۲۰ و ۱۹). به گروه کنترل در همین مدت زمان و به همین روش آب مقطر داده شد. بعد از اتمام دوره درمان ۱۵ روزه موش‌ها با روش قطع نخاع در ناحیه گردنی کشته شدند. پس از بیرون آوردن مغز، نیم‌کره چپ آنها برای مطالعات بافت‌شناسی و نیم‌کره راست آنها برای تعیین میزان پراکسیداسیون لیپیدی مورد استفاده قرار گرفت. در مطالعات بافت‌شناسی پس از تهیه مقاطع بافتی، تعداد سلول‌های عصبی شکنج دندان‌های نیم‌کره چپ مغزی موش‌ها با میکروسکوپ الیمپوس شمارش و ثبت گردید.

میزان مالون دی‌آلدهید با کمک تست تیوباربتوریک اسید (TBA) تعیین گردید. بعد از بیرون آوردن مغز، نیم‌کره راست جدا شد و با پتاسیم کلراید ۱/۵ درصد هموژن گردید. در ادامه ۰/۵ میلی‌لیتر از این محلول را با ۳ میلی‌لیتر محلول اسیدفسفریک ۱ درصد و یک میلی‌لیتر از محلول آبی ۶ درصد TBA سانتریفوژ شد. سپس مخلوط فوق در آب جوش حرارت داده شد و ۴ میلی‌لیتر از محلول N- بوتانل به ترکیب فوق اضافه گردید و با دور ۲۰۰۰۰g به مدت ۲۰ دقیقه سانتریفوژ گردید. در ادامه لایه رنگی N- بوتانل در طول موج ۵۲۵ نانومتر اندازه‌گیری شد. از ۱،۰،۲،۳ تترامتوکسی پروپان به عنوان استاندارد مالون دی‌آلدهید استفاده گردید (۱۹).

گروه آزمایش ۲ نزدیک به گروه کنترل بوده و تفاوت معنی داری بین آنها وجود نداشت ( $p < 0.05$ ). همچنین شمارش سلول‌های آستروسیت در گروه‌های مختلف نیز نشان داد که تفاوت چشمگیری بین آنها نیز وجود ندارد ( $p < 0.05$ ) (جدول ۱). بررسی‌های بافت‌شناسی نیز نشان داد تغییرات ساختاری وسیع و چشمگیری به لحاظ بافتی بین گروه‌ها دیده نمی‌شود (تصویر ۱). نتایج نشان داد که میانگین مالون دی‌آلدئید در گروه‌های آزمایش ۱ و ۲ به ترتیب  $1.07 \pm 0.8$  و  $1.3 \pm 0.9$  بود که در مقایسه با گروه کنترل ( $1.4 \pm 0.9$ ) تفاوت معنی داری نداشت (جدول ۱).

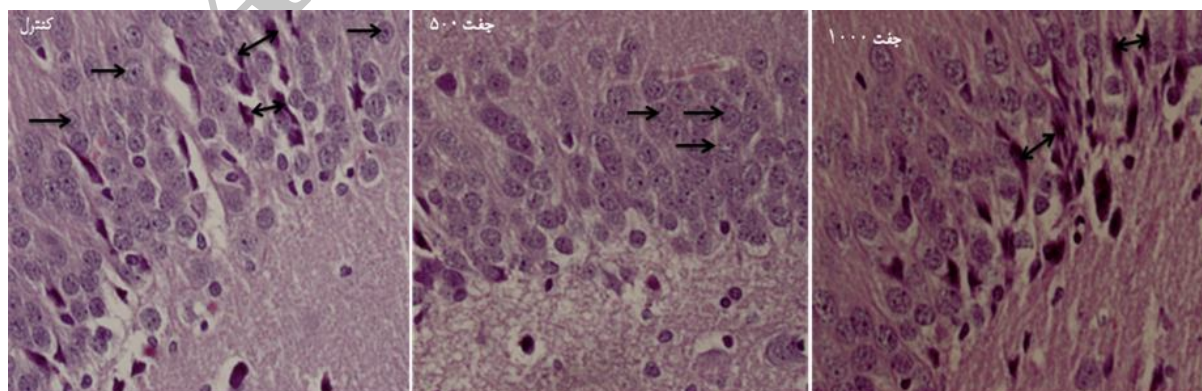
داده‌های جمع‌آوری شده با استفاده از نرم‌افزار SPSS و آزمون آماری آنالیز واریانس یک طرفه و تست تعقیبی توکی تجزیه و تحلیل شدند.

## یافته‌ها

بر اساس نتایج حاصله، میانگین تعداد سلول‌های گرانولار و پلی‌مورف در گروه درمانی آزمایش ۱ به ترتیب  $1.5 \pm 32/5$  و  $1 \pm 4/71$  در مقایسه با گروه کنترل ( $3 \pm 26/75$  و  $4 \pm 3/7$ ) اندکی افزایش یافته بود که این تفاوت معنی‌دار نبود ( $p < 0.05$ ). میانگین تعداد سلول‌های گرانولار و پلی‌مورف در

جدول ۱: مقایسه میانگین و انحراف معیار تعداد سلول‌های گرانولار، پلی‌مورف، آستروسیت و غلظت مالون دی‌آلدئید در گروه‌های مورد مطالعه

گروه	متغیر	سلول‌های گرانولار	سلول‌های پلی‌مورف	سلول‌های آستروسیت	غلظت مالون دی‌آلدئید (نانومول بر گرم)
آزمایش ۱		$32/5 \pm 1/5$	$4/71 \pm 1$	$6/80 \pm 1$	$1.07 \pm 0.8$
آزمایش ۲		$29 \pm 2/8$	$5/33 \pm 2/5$	$8 \pm 1/1$	$1.3 \pm 0.9$
کنترل		$26/75 \pm 1/3$	$3/7 \pm 4$	$5/5 \pm 1/2$	$1.4 \pm 0.9$
سطح معنی‌داری		$> 0.05$	$> 0.05$	$> 0.05$	$> 0.05$



تصویر ۱: مقاطعی از شکنج دندانه‌ای بافت مغزی موش ویستار در گروه‌های مختلف. سلول‌های گرانولار با فلاش و سلول‌های پلی‌مورف با فلاش دوسر نشان داده شده‌اند. (میکروسکوپ الکترونیکی، بزرگنمایی  $40\times$ ، رنگ آمیزی هماتوکسیلین-انوزین، scale bar:  $20\mu m$ )

## بحث

سکته مغزی ناشی از اختلال خون‌رسانی به قسمتی از بافت مغز است و یکی از علل شایع ناتوانی در بزرگسالان بوده که منجر به صرف هزینه‌های هنگفتی جهت نگهداری و بازتوانی آنها می‌شود و نیز دارای عوارض مختلف و متعددی نظیر فلج حرکتی، اختلالات روانی و حتی مرگ می‌باشد(۱). درمان‌های دارویی و گیاهی متفاوتی را افراد مبتلا برای بازتوانی خود استفاده می‌کنند که برخی از آنها نیاز به بررسی و مطالعات تجربی دارند تا این که اثرات این روش‌ها مشخص گردد. ایسکمی - رپرفیوژن باعث کاهش سطح اکسیژن درون سلولی می‌شود که متابولیسم طبیعی سلول را مختل می‌کند و در صورت نرسیدن سریع اکسیژن، سلول می‌میرد. به دنبال رپرفیوژن یک سری از واکنش‌های درون سلولی به شکل متوالی شروع می‌شود که در نهایت باعث مرگ سلول می‌شود (۲). هر چند که عصاره جفت ممکن است در درمان برخی از صدمات لوله گوارش مفید و مؤثر باشد، هدف این مطالعه تأثیر عصاره الکلی جفت بر میزان پراکسیداسیون لیپیدی و ساختار بافتی شکنج دندان‌های مغز متعاقب ایسکمی در موش صحرایی بود.

نتایج این مطالعه نشان داد که عصاره جفت به میزان ۵۰۰ میلی گرم بر کیلوگرم وزن بدن توانست اندکی سبب افزایش میانگین تعداد سلول‌های گرانولار در مقایسه با گروه کنترل شود، ولی به طور چشمگیری نتوانست مانع مرگ نوروها متعاقب القا ایسکمی گردد. در گروه درمان شده با عصاره جفت

با دوز ۱۰۰۰ میلی گرم در کیلوگرم نسبت به گروه کنترل نیز نتایج خاصی مشاهده نگردید. در راستای مطالعه حاضر کوزومی و همکاران(۲۰۰۹) نشان داده‌اند که عصاره الکلی بلوط اینفکتوریا که به مدت یک ماه به موش‌ها داده شد تغییرات معنی داری را در کاهش میزان چربی خون ایجاد نکرده بود و حتی باعث افزایش میزان کلسترول در مقایسه با گروه کنترل شده بود(۲۱). بنابر این علی‌رغم مطالعات زیادی که در باره ویژگی‌های ضد درد، ضد دیابت، ضد التهاب و ضد ویروسی عصاره جفت بیان شده است، اثرات حمایتی آن در مورد سیستم عصبی مورد شک و تردید است (۲۱). از آنجا که در مطالعه حاضر عصاره خام جفت مورد استفاده قرار گرفته است، وجود فیبرهای محلول در عصاره ممکن است مانع از تغییرات چشمگیر لیپید پراکسیداسیون بافت مغزی در گروه درمان در مقایسه با گروه کنترل شده باشد. بررسی‌ها نشان می‌دهد که وجود فیبرهای محلول در عصاره جفت در افزایش میزان کلسترول در موش‌های صحرایی مؤثر است(۲۲). کاهش نامحسوسی در میانگین میزان مالون دی‌آلدهید در گروه درمان شده با جفت با دوز ۵۰۰ میلی‌گرم در کیلوگرم نسبت به گروه کنترل، این احتمال را برمی‌انگیزد که عصاره جفت در دوز خاصی می‌تواند مؤثر واقع شود. یا حتی این که عصاره جفت در دوزهای بالا شبیه ۱۰۰۰ میلی‌گرم در کیلوگرم علی‌رغم خاصیت آنتی‌اکسیدانی، سبب آسیب به سلول عصبی شود. در این راستا شواهد نشان می‌دهد

می‌تواند در ایسکمی مغز مؤثر واقع گردد که این ترکیبات قبل و یا بلافاصله بعد از صدمات عصبی استفاده گردد(۴).

یافته‌های این بررسی نشان داد چنانچه ترکیبات آنتی‌اکسیدانی بیست و چهار ساعت بعد از ایجاد هیپوکسی عمومی در مغز مورد استفاده قرار گیرد، ممکن است به دلیل مرگ نورون‌ها و صدمات غیر قابل برگشت مغز کمتر مؤثر واقع گردد. هر چند که در این بررسی عصاره جفت به طور چشمگیری نتوانست مانع کاهش پراکسیداسیون لیپیدی و آسیب سلولی گردد، در برخی از مطالعات دیگر نشان داده اند که عصاره گیاهان دیگری مانند زعفران اثر محافظتی در مقابل آسیب اکسیداتیو در ایسکمی گلوبال مغزی دارد، اما اثر آن بر ادم مغزی و آسیب اکسیداتیو در ایسکمی مغزی موضعی کاملاً مشخص نیست (۲۶). وکیلی و همکاران (۲۰۱۲) در مطالعه‌ای گزارش داده اند زعفران و یا مواد مؤثره آن می‌تواند باعث کاهش قابل توجه آسیب‌های اکسیداتیو در بافت ایسکمی از قبیل مغز می‌شود و تجویز زعفران در شروع ایسکمی باعث کاهش معنی‌دار غلظت بافتی مالون دی‌آلدئید شد (۲۶). از آنجا که در مطالعه حاضر درمان با عصاره روز بعد از صدمه بوده است ممکن است باعث اختلاف این نتایج گردیده است. در این راستا شواهدی وجود دارد که نشان می‌دهد مصرف خوراکی زعفران هفت روز قبل از ایجاد ایسکمی مغزی موضعی می‌تواند از آسیب اکسیداتیو و مرگ نورونی در موش صحرایی پیشگیری نماید(۲۷).

که عصاره میزان مشخصی از پارویلورا در بهبود میزان نورون‌های شکنج دندان‌های در تشکیلات هیپوکامپ و بهبود عملکرد مغز مؤثر است (۲۳). استفاده از دوز بالای عصاره اینفکتوریا ممکن است به شکل آنتاگونیست با ترکیبات دیگر مثل تانین عمل کند و تأثیری بر کنترل روند التهاب نداشته باشد(۲۳).

یافته‌های تحقیق حاضر در مقایسه با مطالعه هاشم(۲۰۱۰) که ساختار بافت شناسی شکنج دندان‌های را در سنین مختلف در موش‌های صحرایی گزارش داده است، نشان داد که ایسکمی سبب تغییراتی در مغز موش‌ها شده به طوری که سبب کاهش تعداد سلول‌های گرانولار و آستروسیت و حتی افزایش مالون دی‌آلدئید می‌شود(۲۴). بررسی‌های انجام شده نشان می‌دهد که ایسکمی-رپرفیوژن باعث کاهش سطح اکسیژن درون سلولی می‌شود و متابولیسم طبیعی سلول را مختل می‌کند(۲). تغییرات ایسکمی به سرعت با تغییرات بیوشیمیایی در ساختار سلول همراه می‌شود. در مدت کوتاهی پس از ایسکمی فضای بین بافتی مغز تغییر می‌کند که باعث از بین رفتن تنظیم سدیم و کلسیم یونی غشا می‌شود که این روند در صورت تداوم منجر به مرگ سلولی می‌شود(۳ و ۲). در زمینه تأثیرات عصاره جفت گزارش‌های متفاوتی ارائه شده است، مطالعه خانوف و همکاران(۲۰۰۵) نشان داد که ترکیبات فنول به میزان ۵۰ میکروگرم در میلی‌لیتر از میوه بلوط دارای خاصیت مهار پراکسیداسیون می‌باشد(۲۵). شواهد نشان می‌دهد که ترکیبات آنتی‌اکسیدانی گیاهان زمانی

به علاوه یافته‌های دیگر نشان می‌دهد که استفاده از یک ترکیب ضد التهابی مانند نیموسولاید ۳۰ دقیقه قبل از ایجاد ایسکمی باعث کاهش میزان معنی‌دار مرگ نورون‌های تشکیلات هیپوکامپ شده بود (۲۸). بنابراین این زمان استفاده از ترکیبات حمایتی به منظور کاهش آسیب سلولی در ایسکمی بسیار مهم است.

### نتیجه‌گیری

چنانچه عصاره جفت با تأخیر در درمان بافت‌های مغزی به دنبال ایسکمی-رپرفیوژن به کار رود، تأثیر آن در مهار میزان پراکسیداسیون لیپیدی بافت‌های عصبی اندک است. با توجه به مطالعات کمی که اثرات این عصاره را بر روی سیستم عصبی انجام داده‌اند، پیشنهاد می‌گردد برای رسیدن به نتایج دقیق‌تر، اجزای متفاوت این عصاره بررسی و سپس در دوزهای مختلف بر روی صدمات عصبی مورد بررسی قرار گیرد.

### تقدیر و تشکر

این مطالعه حاصل طرح تحقیقاتی مصوب معاونت تحقیقات و فناوری دانشگاه علوم پزشکی یاسوج بود که با حمایت مالی این معاونت انجام شد.



## REFERENCES

1. Watts LT, Lloyd R, Garling RJ, Duong T. Stroke Neuroprotection: Targeting Mitochondria. *Brain Sci* 2013; 3: 540-60.
2. Douglas RM, Ryu J, Kanaan A, Carmen Rivero MD, Laura L. Dugan LL, et al. Neuronal death during combined intermittent hypoxia/hypercapnia is due to mitochondrial dysfunction. *Am J Physiol Cell Physiol* 2010; 298: 594-602.
3. Magenta A, Greco S, Gaetano C, Martelli F. Oxidative Stress and MicroRNAs in Vascular Diseases. *Int J Mol Sci* 2013; 14: 319-46.
4. Hein M, Zoremba N, Bleilevens C, Bruells C, Rossaint R, Roehl AB. Levosimendan limits reperfusion injury in a rat middle cerebral artery occlusion (MCAO) model. *BMC Neurology* 2013; 13:106-9.
5. Roehl AB, Zoremba N, Kipp M, Schiefer J, Goetzenich A, Bleilevens C, et al. The effects of levosimendan on brain metabolism during initial recovery from global transient ischaemia/hypoxia. *BMC Neurol* 2012; 12: 81-7.
6. Fujita K, Yoshimoto N, Kato T, Imada H, Matsumoto G, Inakuma T, et al. Lycopene inhibits ischemia/reperfusion-induced neuronal apoptosis in gerbil hippocampal tissue. *Neurochem Res* 2013; 38(3): 461-9.
7. O'Connell KM, Littleton-Kearney MT. The role of free radicals in traumatic brain injury. *Biol Res Nurs* 2013; 15(3): 253-63.
8. Easton AS, Fraser PA. Arachidonic acid increases cerebral microvascular permeability by free radicals in single pial microvessels of the anaesthetized rat. *J Physiol* 1998; 1(507): 541-7.
9. Maulaz AB, Bezerra DC, Michel P, Bogousslavsky J. Effect of Discontinuing Aspirin Therapy on the Risk of Brain Ischemic Stroke. *Arch Neurol* 2005; 62(8): 1217-20.
10. Roozbehi A, Joghataie MT, Mehdizadeh M, Mirzaei A, Hamdollah Delaviz H. The Effects of Cyclosporin-A on Functional Outcome and Axonal Regrowth Following Spinal Cord Injury in Adult Rats. *Acta Medica Iranica* 2010; 50 (4): 225-32.
11. Okada T, Kataoka Y, Takeshita A, Mino M, Morioka H, Ken Takeshi Kusakabe KT, et al. Effects of Transient Forebrain Ischemia on the Hippocampus of the Mongolian Gerbil (*Meriones unguiculatus*): An Immunohistochemical Study. *Zoological Science* 2013; 30(6): 484-9.
12. Liu J, Solway K, Mossing RO, Sharp FR. Increased Neurogenesis in the Dentate Gyrus After Transient Global Ischemia in Gerbils. *The Journal of Neuroscience* 1998; 18(19): 7768-78.
13. Mohammadi J, Delaviz H, Malekzadeh JM, Roozbehi A. The effect of hydro alcoholic extract of *Juglans regia* leaves in streptozotocin-nicotinamide induced diabetic rats. *Pak J Pharm Sci* 2012; 25(2): 407-11.
14. Rehman MU, Tahir M, Ali F, Qamar W, Khan R, Khan AQ, et al. Chemopreventive effect of *Quercus infectoria* against chemically induced renal toxicity and carcinogenesis. *Int J Drug Dev & Res* 2012; 4(2): 336-51.
15. Kaur G, Athar M, Alam MS. *Quercus infectoria* galls possess antioxidant activity and abrogates oxidative stress-induced functional alterations in murine macrophages. *Chem Biol Interact* 2007; 171(3): 272-82.
16. Khennouf S, Gharzouli K, Amira S, Gharzouli A. Effects of *Quercus ilex* L. and *Punica granatum* L polyphenols against ethanol induced gastric damage in rats. *Pharmazie* Janvier 1999; 54: 75-6.
17. Konig M, Scholz E, Hartmann R, Lehmann W, Rimpler H. Ellagitannins and complex tannins from *Quercus petraea* bark. *J Nat Prod* 1994; 57:1411-5.
18. Rivas- Arreola MJ, Rocha-Guzman NE, Gallegos-Infante JA, Gonzalez-Laredo RF, Rosales-Castro M, Bacon JR, et al. Antioxidant Activity of Oak (*Quercus*) Leaves Infusions against Free Radicals and their Cardioprotective Potential. *Pakistan Journal of Biological Sciences* 2010; 13: 537-45.
19. Allatavacoli A, Rezaee H, Kamerany H, Shamsizadeh H, Moloudi R, Amin F, et al. Effect of ascorbic acid on infarct volume and neurological deficits after the embolic model of stroke in rats. *Rafsanjan Medical science Journal* 2010; 8(1): 51-8.
20. Ali M, Noshin M, Mahsa M, Delaviz H. The effect of hydroalcolic extract of grape seed and *Quercus specie* on carbon tetrachloride-induced liver injury in the rat. *ISMJ* 2011; 14(4): 230-9.
21. Khouzami L, Mroueh M, Daher CF. The role of methanolic extract of *Quercus infectoria* bark in lipemia, glycemia, gastric ulcer and bacterial growth. *Journal of Medicinal Plants Research* 2009; 2(4): 224-30.

22. Chai YM, Lim BK, Lee JY, Kim MN, Park MR, Rhee SJ. Effects of manufactured soluble dietary fiber from *Quercus mongolia* on hepatic HMG-CoA reductase and lipoprotein lipase activities in epididymal adipose tissue of rats fed high cholesterol diets. *J Med Food* 2003; 6: 329-36.
23. Phachonpai W, Maharun S, Muchimapura S, Wattanathorn J, Tong-Un T. Effect of Dietary *Kaempferia parviflora* on Ischemic Brain Injury in the rat. *OnLine J Biol Sci* 2012; 12: 27-33.
24. Hashem HE, Elmasry SM, Elad MA. Dentate Gyrus in Aged Male Albino Rats (Histological and Tau-Immunohistochemical Study). *Egypt J Histo* 2010; 33(4): 659 –70.
25. Khennouf S, Amira S, Arrar L, Baghiani A. Effect of Some Phenolic Compounds and *Quercus* Tannins on Lipid Peroxidation. *World Applied Sciences Journal* 2010; 8 (9): 1144-9.
26. Vakili A, Aenali MR, Bandaghi AR. The protective effect of Zafaran on oxidative stress after local transient ischaemia/reperfusion in rats. *Journal of theran university of Medical Sciences* 2012; 69(7): 405-12.
27. Saleem S, Ahmad M, Ahmad AS, Yousuf S, Ansari MA, Khan MB, et al. Effect of Saffron (*Crocus sativus*) on neurobehavioral and neurochemical changes in cerebral ischemia in rats. *J Med Food* 2006; 9(2): 246-53.
28. Candelario-Jalil E, Álvarez D, González-Falcón A, García-Cabrera M, Martínez-Sánchez G, Merino M, et al. Neuroprotective efficacy of nimesulide against hippocampal neuronal damage following transient forebrain ischemia. *European Journal of Pharmacology* 2002; 453(2-3):189-95.

Archive of SID

# The effect of Hydro Alcoholic Extract of Quercus Species on Lipid Peroxidation and Brain Histology Following Cerebral Ischemia in Rats

Zareh Ghafri R<sup>1</sup>, Delaviz H<sup>2\*</sup>, Mirzaei A<sup>3</sup>, Mohammadi J<sup>3</sup>, Azizi A<sup>2</sup>, Rezaei A<sup>1</sup>, Rad P<sup>4</sup>, Ahmadi M<sup>1</sup>

<sup>1</sup>Student Research Committee, Yasuj University of Medical Sciences, Yasuj, Iran, <sup>2</sup>Cellular and Molecular Research Center, Yasuj University of Medical Sciences, Yasuj, Iran, <sup>3</sup>Medicine Plants Research Center, Yasuj University of Medical Sciences, Yasuj, Iran, <sup>4</sup>Department of Midwifery, Yasuj University of Medical Sciences, Yasuj, Iran

Received: 13 Jan 2013

Accepted: 14 Feb 2014

## Abstract

**Background & aim:** The production of free radicals and lipid peroxidation are harmful to health. The aim of this study was to determine the effect of the ethanol extract of Quercus species on lipid peroxidation and the histology of the gyrus dentatus after rat cerebral ischemia.

**Methods:** In the present experimental study, thirty male Wistar rats were divided randomly into three groups. Experimental groups 1 and 2 received 500 and 1000 mg kg hydro alcoholic extract of Quercus and control group were given distilled water at the same time, respectively. In all groups, both sides of common carotid artery was blocked and then opened for 15 minutes. After fifteen days, the mice were killed and the right and left hemisphere were used to determine the level of malondialdehyde by histological studies. Data were analyzed by one-way ANOVA.

**Results:** The average number of granular cells in the dentate gyrus of experimental groups were  $32.5 \pm 1.5$ ,  $31.2 \pm 2.8$ , respectively, which was not significantly different in comparison to the control group ( $p > 0.05$ ).

**Conclusion:** Hydro alcoholic extract of *Quercus species* inhibit lipid peroxidation by preventing the process of reducing ischemia-reperfusion after injury of nerve cells

**Key words:** Ischemia, lipid peroxidation, brain, neuron, *Quercus species*

---

\*Corresponding Author: Delaviz H, Department of Anatomical, Faculty of Medicine, Yasuj University of Medical Sciences, Yasuj, Iran

Email: hamdidelaviz@yahoo.com