

اثر پودر بامیه (*Abelmoscus esculentus*) بر روی تغییرات بافت‌شناسی تخمدان در موش‌های صحرایی دیابتی

نعیم عرفانی مجد^{۱*}، هاجر عزیزیان^۱، محمدرضا تابنده^۲، علی شهریار^۲

^۱ گروه بافت‌شناسی، دانشکده دامپزشکی، دانشگاه شهید چمران اهواز، اهواز، ایران، ^۲ گروه بیوشیمی، دانشکده دامپزشکی، دانشگاه شهید چمران اهواز، اهواز، ایران

تاریخ وصول: ۱۳۹۶/۲/۱۵ تاریخ پذیرش: ۱۳۹۶/۱۱/۲۷

چکیده

زمینه و هدف: دیابت شایع‌ترین بیماری آندوکراین در جهان است که موجب اختلال در عملکرد تخمدان می‌شود. این مطالعه به منظور بررسی اثر پودر بامیه بر روی تغییرات بافتی تخمدان موش‌های ماده دیابتی با مدل جیره پرچرب، همراه تزریق داروی استرپتوزتوسین HFD/STZ انجام شده است.

روش بررسی: در این مطالعه تجربی تعداد ۲۵ سر موش صحرایی از جنس ماده (نژاد ویستار) به ۵ گروه مساوی تقسیم شد. گروه اول به عنوان کنترل، گروه دوم دیابتی در این گروه موش‌ها ۴ هفته جیره غذایی پرچرب (HFD) (چربی ۶۰ درصد + کربوهیدرات ۲۵ درصد + پروتئین ۱۵ درصد) را دریافت کردند و پس از آن داروی STZ (۳۵ میلی‌گرم بر کیلوگرم) به صورت درون وریدی تزریق شد، گروه سوم دیابتی دریافت کننده پودر بامیه (۲۰۰ میلی‌گرم بر کیلوگرم)، گروه چهارم دیابتی دریافت کننده متفورمین (۲۰۰ میلی‌گرم بر کیلوگرم)، گروه پنجم شم یا شاهد موش‌های سالمی که پودر بامیه (۲۰۰ میلی‌گرم بر کیلوگرم) را دریافت کردند. پس از ۴ هفته درمان، حیوانات آسان کشی شده و وزن بدن، وزن تخمدان و مارکرهای مقاومت انسولین (سطح انسولین، گلوکز و HOMA-IR) اندازه‌گیری شد. از تخمدان راست به روش معمول تهیه مقاطع بافتی، برش‌هایی به ضخامت ۵-۶ میکرومتر تهیه، رنگ‌آمیزی و مورد مطالعه با میکروسکوپ نوری قرار گرفتند. داده‌ها با استفاده از آزمون آماری آنوا یک طرفه و تست LSD تجزیه و تحلیل شدند.

یافته‌ها: هیپرگلیسمی، مقاومت انسولین و کاهش وزن بدن بعد از تجویز پودر بامیه به مدت ۴ هفته بهبود پیدا کرد. این اثرات تقریباً مشابه با متفورمین بود. پودر بامیه، سبب افزایش معنی‌دار فولیکول‌های آغازین، اولیه و بالغ ($p < 0.05$)، افزایش جسم زرد دوره جدید، کاهش معنی‌دار فولیکول‌های پیش آنترال و آنترال آترزی ($p < 0.05$) و کاهش جسم زرد دوره قبل در تخمدان موش‌های صحرایی دیابتی شد.

بحث: نتایج مطالعه حاضر نشان داد که گیاه بامیه با دارا بودن فعالیت آنتی‌اکسیدانی و دیگر خواص خود، دارای یک عملکرد اصلاحی بر هیپرگلیسمی و واسطه‌ای مناسب برای بهبود اختلالات تخمدان در موش‌های دیابتی است.

واژه‌های کلیدی: چاقی، پودر بامیه، جیره پرچرب + STZ، تخمدان

* نویسنده مسئول: نعیم عرفانی مجد، دانشگاه شهید چمران، دانشکده دامپزشکی، گروه بافت‌شناسی

Email: naeemalbo@yahoo.com

مقدمه

در بیماران دیابتی، بالا بودن قند خون باعث

افزایش استرس اکسیداتیو و در نتیجه تغییر در ساختار و عملکرد پروتئین‌ها و لیپیدها می‌گردد(۵). مطالعه‌ها نشان داده اند که استرس اکسیداتیو به دنبال افزایش گلوکز و اسیدهای چرب آزاد، نقش مهمی در بروز مقاومت به انسولین و اختلال عملکرد سلول‌های بتا دارد(۶). اعتقاد بر این است که استرس اکسیداتیو عامل اصلی و اساسی اثر سوء دیابت بر عملکرد تخمدان‌ها است که می‌تواند آغازکننده یا تسریع کننده آپوپتوز در سلول‌های تخمدان باشد(۷). به‌طور سنتی، در طول تاریخ از گیاهان متفاوتی برای کاهش قند خون و بهبود اثرات دیابت، استفاده شده و در طب سنتی ایران و سایر کشورهای جهان، اطلاعات کمابیش مفصلی در این رابطه وجود دارد. داروهای گیاهی به خاطر کم بودن اثرات جانبی، در دسترس بودن، هزینه نسبتاً کم و مؤثر بودن آنها، به طور وسیع در سرتاسر جهان تجویز شده و می‌شوند(۸). *Abelmoschus esculentus* L. (خانواده: پنیرکیان (*Malvaceae*))، هم‌چنین به عنوان *Hibiscus esculentus* شناخته شده، یکی از گیاهان مهم است که معمولاً به عنوان okra, ladies finger (بامیه) یا gumbo شناخته شده است(۹). بامیه، غذای لذیذ و مفید برای سلامتی بوده که دارای فیبر بالا که سطح قند در خون را کنترل کرده، ویتامین C، فولات (اسیدفولیک) و محتوای فنلی طبیعی دانه است. بامیه هم‌چنین به عنوان گیاهی با خاصیت آنتی‌اکسیدانی بالا

چاقی یک عملکرد غیر طبیعی از تجمع چربی در بافت‌های بدن است. بر اساس آمار سازمان جهانی بهداشت که در سال ۲۰۱۳ منتشر شده است، بروز چاقی در سراسر جهان از سال ۱۹۸۰ دو برابر شده است(۱). عوامل مختلف محیطی و ژنتیکی باعث ایجاد چاقی می‌شوند. یکی از عوامل اصلی محیطی ایجاد چاقی، تغذیه با چربی بالا همراه با مواد کربوهیدراتی بالا است. چاقی با بیماری‌های مختلف مانند دیابت تیپ ۲، بیماری‌های قلبی عروقی همراه است و از طرف دیگر اثر منفی نیز بر عملکرد جنسی دستگاه تناسلی جنس ماده داشته و به عنوان یکی از علل ناباروری نام برده می‌شود(۲). این بیماری موجب اختلال در عملکرد تخمدان از جمله تغییر در فعالیت دوره‌ای تخمدان، رشد فولیکولی، بلوغ اووسیت و کاهش یا عدم تخمک‌گذاری می‌شود. این تغییرات ناشی از ایجاد اختلال در محور هیپوتالاموس-هیپوفیز-گنادی می‌باشد که در اثر آن میزان هورمون‌های LH و FSH کاهش یافته و به دنبال آن توانایی تخمدان برای ساخت هورمون‌های استروژن و پروژسترون کاهش می‌یابد(۳). تغییر در میزان هورمون‌های محور هیپوفیز-تخمدان و اثرات سیتوتوکسیک عمومی، باعث ایجاد تغییرات آپوپتوتیک در ساختار و عملکرد سلول‌های گرانولوزا می‌گردد. علاوه بر این، تجمع قطرات لیپیدی در سیتوپلاسم، از هم‌گسیختگی سلول‌های تاج شعاعی و فاصله گرفتن آن‌ها از پرده شفاف، می‌تواند منجر به آترزی فولیکول‌ها و دژنره شدن اووسیت‌ها شوند(۴).

استرپتوزوتوسین قند خون موش‌ها با استفاده از گلوکومتر اندازه‌گیری شد و قندخون بالای ۱۵۰ میلی‌گرم بر دسی‌لیتر به عنوان دیابتی محسوب گردید. برای تأیید مقاومت به انسولین اندازه‌گیری شاخص HOMA-IR محاسبه شد. شاخص HOMA-IR با اندازه‌گیری میزان انسولین و گلوکز ناشتای و با استفاده از فرمول زیر محاسبه شد.

$$\text{HOMA-IR} = \frac{22/5}{\text{انسولین ناشتا} \times \text{گلوکز ناشتا}} = \frac{\text{HOMA-IR}}{(\text{mmol/L} \times \mu\text{U/ml})}$$

گروه سوم (گروه موش‌های دیابتی دریافت کننده پودر بامیه): موش‌های دیابتی، روزانه ۲۰۰ میلی‌گرم بر کیلوگرم پودر بامیه به صورت خوراکی، به مدت ۴ هفته داده شد (۱۳).

گروه چهارم (گروه موش‌های دیابتی دریافت کننده داروی متفورمین): موش‌های دیابتی، روزانه داروی متفورمین به میزان ۲۰۰ میلی‌گرم بر کیلوگرم به صورت خوراکی به مدت ۴ هفته داده شد (۱۴).

گروه پنجم (گروه شم)، موش‌های سالمی که روزانه پودر بامیه با دوز ۲۰۰ میلی‌گرم بر کیلوگرم به مدت ۴ هفته دریافت کردند. در تمامی گروه‌ها در طول تحقیق، در پایان هر هفته آزمایش نمونه خون گرفته و میزان قندخون به وسیله دستگاه گلوکومتر اندازه‌گیری شد. پس از طی زمان‌های مورد نظر برای هر گروه، موش‌های صحرائی مورد آزمایش با رعایت ملاحظات اخلاقی به وسیله کلروفورم بیهوش شدند و پس از خون‌گیری از قلب و اندازه‌گیری وزن موش‌ها، تخمدان‌ها خارج و وزن آنها (با ترازوی دیجیتال) اندازه‌گیری شد.

شناخته شده است (۱۰). آنتی‌اکسیدان‌های موجود در بامیه دارای اثرات درمانی علیه هیپرگلیسمی و هیپرلیپیدمیک است (۱۱). با توجه به خواص آنتی‌اکسیدانی و هیپوگلیسمیک بامیه و بروز اختلالات مرتبط با تغییر وضعیت اکسیدان بر آنتی‌اکسیدان در تخمدان متعاقب دیابت، احتمال آن داده می‌شود که مصرف بامیه بتواند اختلالات بیوشیمیایی و بافتی مرتبط با دیابت را اصلاح کند، لذا هدف از مطالعه حاضر ارزیابی مصرف خوراکی پودر بامیه بر تغییرات هیستومورفولوژیک بافت تخمدان در موش‌های دیابتی (جیره پرچرب + STZ) بود.

روش بررسی

در این مطالعه تجربی ۲۵ سر موش صحرائی از جنس ماده (نژاد ویستار) به ظاهر سالم به سن ۳-۲ ماهه با وزن ۲۵۰-۲۰۰ گرم، انتخاب و سپس به ۵ گروه ۵ تایی به شرح زیر تقسیم گردید موش‌ها تحت شرایط کنترل شده آزمایشگاهی با دمای ثابت 21 ± 1 درجه سانتی‌گراد مجهز به سیستم ۱۲ ساعت روشنایی و ۱۲ ساعت تاریکی، همراه با تهویه مناسب نگهداری شدند. گروه‌ها شامل: گروه اول (کنترل)، موش‌هایی که بدون دریافت دارو با شرایط یکسان تغذیه‌ای و محیطی با سایر گروه‌ها نگهداری شدند، گروه دو (گروه دیابتی)، در این گروه موش‌ها به مدت حداقل ۴ هفته جیره پرچرب را دریافت کرده و پس از این مدت داروی استرپتوزوتوسین به میزان ۲۵ میلی‌گرم بر کیلوگرم به صورت داخل وریدی تزریق شد (مدل دیابتی HFD + STZ) (۱۲). ۵ روز پس از تزریق

درصد پروتئین) به موش‌ها داده شد. پس از گذشت ۴ هفته جیره پرچرب داروی استرپتوزوتوسین به میزان ۲۵ میلی‌گرم بر کیلوگرم به موش‌ها به صورت داخل وریدی (ورید دمی) تزریق شد.

به منظور مطالعه‌های میکروسکوپی از نمونه‌های تخمدان گروه‌های مورد مطالعه پس از ثبوت در فرمالین بافر ۱۰ درصد و طی مراحل معمول و استاندارد تهیه مقاطع بافتی، برش‌هایی به ضخامت ۵ میکرومتر تهیه و مورد رنگ‌آمیزی هماتوکسیلین - ائوزین H&E و رنگ‌آمیزی اختصاصی PAS قرار گرفتند.

به منظور مطالعه‌های بافت‌شناسی، مطالعه ساختار، پراکنندگی و تعیین انواع فولیکول‌های تخمدانی، فولیکول‌های آترزی، جسم زرد دوره جنسی قبل و جدید و در نهایت روند فولیکوژنز انجام گرفت. همچنین تغییرات ساختاری تخمدان موش‌های دیابتی و موش‌های گروه‌های درمان با تخمدان موش‌های گروه کنترل مورد مقایسه و ارزیابی قرار گرفتند.

برای مطالعه هیستومتری، شمارش تعداد انواع فولیکول‌های تخمدانی شامل؛ اولیه، ثانویه (کوچک، متوسط و بزرگ)، ثالثیه، بالغ و فولیکول‌های آترزی (پیش آنترال و آنترال آترزی)، جسم زرد دوره قبل و جسم زرد جدید انجام شد.

مطالعه‌های هیستومتری با استفاده از لنز دیجیتال Dino - Lite و نرم‌افزار Dino - Capture 2، عدسی چشمی مدرج و اسلاید کالیبره انجام گرفت. به منظور آنالیز آماری داده‌ها از نرم افزار SPSS استفاده

میوه بامیه (غلاف سبز رنگ با اندازه متوسط) از مزارع اطراف اهواز تهیه شد و سپس جنس و گونه گیاه به وسیله دانشکده کشاورزی دانشگاه شهید چمران اهواز مورد شناسایی و تأیید قرار گرفت. میوه بامیه پس از شستشو در سایه خشک شد. همه قسمت‌های میوه شامل غلاف و دانه‌ها به وسیله آسیاب برقی پودر و با پلت (غذای استاندارد) مخلوط شد.

محتوای فلاونوئیدی (FC) با استفاده از روش پیشنهادی هانگ و همکاران با تغییرات جزئی (۱۵) اندازه‌گیری شد، ۵ میلی‌لیتر از تری کلرید آلومینیوم (ALCL3) در متانول که با حجم مساوی با پودر بامیه مخلوط شد (۰/۴ میلی‌گرم بر میلی‌لیتر). جذب محلول با استفاده از دستگاه اسپکتروفتومتر UV-visible در جذب ۳۶۷ نانومتر (BioTek, CA, USA) در مقابل یک نمونه بلانک شامل ۵ میلی‌لیتر محلول پودر با ۵ میلی‌لیتر متانول بدون ALCL3 خوانده شد. محتوای فلاونوئیدی با استفاده از یک منحنی استاندارد که به وسیله کوئرستین (۱-۲/۰ میلی‌گرم بر میلی‌لیتر) به عنوان استاندارد تعیین شد. محتوای فلاونوئیدی به صورت میلی‌گرم برابر از کوئرستین در هر ۱۰۰ گرم پودر بیان شد. همه آزمایش‌ها در سه تکرار انجام شد.

جهت اندازه‌گیری محتوای فنلی از روش Folin-Ciocalteu با تغییرات جزئی استفاده شد (۱۶).

برای القای دیابت با جیره پرچرب و STZ، روزانه و به مدت ۴ هفته جیره پرچرب حاوی (۶۰ درصد چربی حیوانی + ۲۵ درصد کربوهیدرات + ۱۵

شد. تمام داده‌ها بر اساس میانگین \pm خطای معیار از میانگین گزارش شدند. برای تعیین تفاوت بین گروه‌ها از آزمون آماری آنالیز واریانس یک طرفه (آنوا) و به دنبال آن از تست LSD استفاده شد، مقدار ($p < 0.05$) به عنوان سطح آماری معنی‌دار در نظر گرفته شد.

یافته‌ها

نتایج مطالعه حاضر نشان داد که غلظت ترکیب‌های فنلی ۱۴۱ میلی‌گرم بر گرم گالیک اسید و غلظت ترکیب‌های فلاونوئیدی ۱۴۷ میلی‌گرم بر گرم کوئرستین در پودر بامیه بود. پس از دیابتی شدن موش‌ها، قند خون در طول دوره درمان به صورت هفتگی اندازه‌گیری شد. میزان قند خون در پایان دوره در موش‌های گروه دیابتی ($372/8 \pm 5/2$) بود که به صورت معنی‌داری در مقایسه با گروه کنترل ($102/4 \pm 2/5$) افزایش پیدا کرد ($P < 0.05$). میزان قندخون در موش‌های گروه دیابتی دریافت‌کننده پودر بامیه ($214/5 \pm 40/7$) و گروه دیابتی دریافت‌کننده متفورمین ($257/17 \pm 14/1$) در مقایسه با موش‌های گروه دیابتی ($372/8 \pm 5/2$) کاهش غیرمعنی‌داری پیدا کرد. در میزان قندخون موش‌های گروه شم ($103 \pm 6/5$) در مقایسه با موش‌های گروه کنترل ($102/4 \pm 2/5$) تغییر معنی‌داری مشاهده نگردید (نمودار ۱). وزن بدن در طول دوره آزمایش هر هفته اندازه‌گیری شد. در میانگین وزن بدن موش‌های دیابتی کاهش معنی‌داری نسبت به گروه کنترل مشاهده گردید. درمان موش‌های دیابتی با پودر بامیه

و داروی متفورمین باعث بهبود و افزایش معنی‌دار وزن بدن شد ($p < 0.05$) بهبود وزن در گروه درمانی متفورمین مشابه با گروه درمانی پودر بامیه بود. در گروه شم که پودر بامیه را دریافت کرده بودند، تغییر معنی‌داری مشاهده نگردید (نمودار ۲). در پایان دوره آزمایش سطح انسولین در گروه دیابتی ($47/9 \pm 3/2$) در مقایسه با گروه کنترل ($87/08 \pm 29/2$) به‌طور معنی‌داری پایین‌تر بود ($p < 0.05$). تجویز پودر بامیه، سطح انسولین را در موش‌های دیابتی ($62/06 \pm 3/96$) در مقایسه با موش‌های دیابتی درمان نشده ($47/9 \pm 3/2$) به‌طور معنی‌داری افزایش داد ($p < 0.05$). تجویز داروی متفورمین در موش‌های دیابتی موجب افزایش غیرمعنی‌دار سطح انسولین ($51/05 \pm 6/09$) نسبت به گروه دیابتی ($47/9 \pm 3/2$) گردید. سطح انسولین در گروه دیابتی دریافت‌کننده داروی متفورمین ($51/05 \pm 6/09$) از گروه دیابتی دریافت‌کننده پودر بامیه ($62/06 \pm 3/96$) کمتر بود. سطح انسولین گروه شم ($65/82 \pm 9/48$) در مقایسه با گروه کنترل ($87/08 \pm 29/2$) به‌طور معنی‌داری پایین‌تر بود ($p < 0.05$) (جدول ۱). Homa-IR، یک شاخص نشان‌دهنده‌ی مقاومت انسولینی در بدن است. این شاخص در پایان دوره درمانی اندازه‌گیری شد. سطح Homa-IR در موش‌های دیابتی ($21/77 \pm 1/45$) افزایش معنی‌داری را در مقایسه با گروه کنترل ($10/06 \pm 3/32$) نشان داد ($P < 0.04$). سطح Homa-IR در گروه‌های درمانی با پودر بامیه ($17/8 \pm 4/47$) و داروی متفورمین ($14/86 \pm 4/82$) در مقایسه با گروه دیابتی

نیز نسبت به گروه کنترل کمتر بود، ساختار تخمدان موش‌های دیابتی در انتهای دوره درمان، به شدت تحت تأثیر دیابت قرار گرفته و تعداد فولیکول‌های در حال رشد در آن نسبت به گروه کنترل، کاهش یافته بود. شروع درمان و تجویز پودر بامیه موجب بهبود فعالیت تخمدان و افزایش عناصر قشری در تخمدان موش‌های دیابتی شد (تصویر C-2). در مطالعه حاضر فولیکول‌های آترزی نیز مورد بررسی قرار گرفت. فولیکول‌های آترزی نوع A، اغلب در فولیکول‌های پیش آنترال (تصاویر B و A-3) و نوع B در فولیکول آنترال مشاهده شد (تصاویر B, C, D-3). در گروه دیابتی هر دو نوع آترزی مشاهده شد و در گروه موش‌های دیابتی دریافت کننده پودر بامیه و داروی متفورمین، تعداد فولیکول‌های آترزی کمتر از گروه دیابتی بود. در این مطالعه جسم زرد نیز مورد مطالعه بافت‌شناسی قرار گرفت و به دو نوع، جسم زرد دوره قبل و جسم زرد جدید تقسیم شدند. در تخمدان گروه کنترل جسم‌های زرد جدید که اندازه کوچکتری داشتند بیشتر مشاهده شدند (تصویر A-4) در حالی که در تخمدان دیابتی، جسم‌های زرد دوره قبلی با اندازه بزرگ‌تر و سلول‌های لوتئال واکوئله بیشتر مشاهده شد (تصویر B, C, D-4) که این تغییرات جسم زرد همراه با کاهش تعداد فولیکول‌ها و کاهش تخمک‌گذاری در تخمدان موش‌های دیابتی است. در حالی که تعداد فولیکول‌های آترزی و جسم‌های زرد دوره قبل در گروه‌های درمانی دیابتی پودر بامیه و دیابتی متفورمین به طور چشمگیری کاهش پیدا کرده است.

($21/77 \pm 1/45$) کاهش معنی‌داری پیدا کرد ($p < 0/05$). گروه درمانی متفورمین ($14/86 \pm 4/82$) کاهش بیشتری را در سطح Homa-IR در مقایسه با گروه درمانی پودر بامیه ($17/8 \pm 4/47$) از خود نشان داد. سطح Homa-IR در گروه شم ($8/62 \pm 0/54$) کاهش معنی‌داری را در مقایسه با گروه کنترل ($10/06 \pm 3/32$) نشان داد (جدول 1). وزن تخمدان پس از اتمام دوره در تمامی گروه‌ها اندازه‌گیری شد. میانگین وزن تخمدان در موش‌های دیابتی ($0/037 \pm 0/005$) در مقایسه با گروه کنترل ($0/029 \pm 0/002$) افزایش نشان داد که این افزایش از نظر آماری معنی‌دار نبود. در میانگین وزن تخمدان سایر گروه‌ها نیز تغییر معنی‌داری مشاهده نشد.

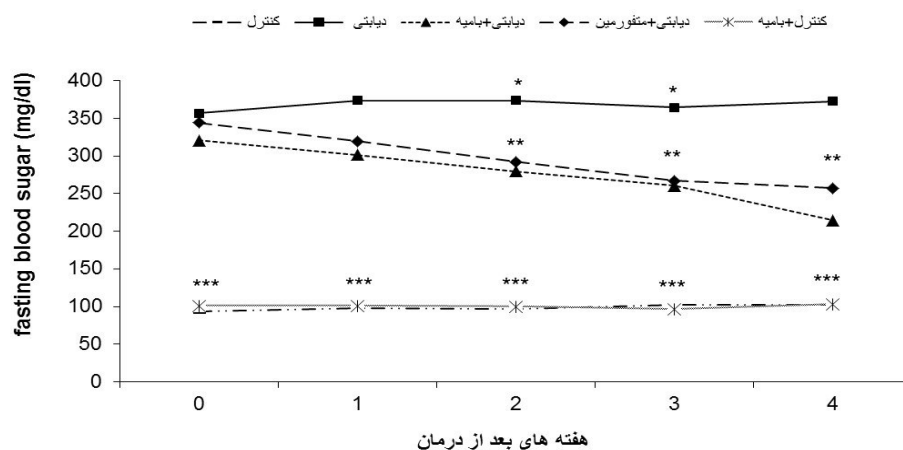
در مطالعه‌های بافت‌شناسی مشاهده شد که تخمدان موش‌های دیابتی دارای ساختار بافت‌شناسی فولیکول‌های آغازین و اولیه مشابهی با گروه کنترل بوده، فقط در تعداد فولیکول‌های آغازین و اولیه کاهش مشاهده شد. در فولیکول‌های ثانویه نیز مراحل رشد به صورت منظم مشاهده نشد. فولیکول‌های نهایی و بالغ از نظر ساختار بافت‌شناسی دستخوش تغییراتی شدند سلول‌های گرانولوزا درجاتی از کوچک شدن و چروکیده شدن را نشان دادند و هسته سلول‌های گرانولوزا، با اندازه‌ها و اشکال مختلف و تیره‌تر، هم‌چنین به هم ریختگی‌هایی در غشا پایه بین لایه گرانولوزا و لایه تک مشاهده شد (تصاویر C, D-3) (که این خود نقطه آغاز آترزی در این فولیکول‌ها بود) علاوه بر این تعداد این فولیکول‌ها

پیدا کرده بود که در گروه درمانی پودر بامیه این کاهش معنی‌دار بود ($p < 0/05$). تعداد فولیکول‌های آترزی آنترال در گروه دیابتی دریافت‌کننده پودر بامیه کاهش بیشتری را در مقایسه با گروه دیابتی دریافت‌کننده متفورمین داشتند. تعداد این فولیکول‌ها در گروه شم در مقایسه با گروه کنترل تفاوت معنی‌داری را نشان نداد (جدول ۳). میانگین آماری تعداد فولیکول‌های پیش آترزی نیز در گروه دیابتی نسبت به گروه کنترل افزایش نشان داد، ولی از نظر آماری معنی‌دار نبود. در گروه دیابتی دریافت‌کننده پودر بامیه و گروه دیابتی دریافت‌کننده متفورمین در مقایسه با گروه دیابتی در تعداد این فولیکول‌ها کاهش معنی‌داری مشاهده گردید ($p < 0/05$). تعداد فولیکول‌های پیش آترزی در گروه دیابتی دریافت‌کننده پودر بامیه در مقایسه با گروه دیابتی دریافت‌کننده متفورمین تفاوت معنی‌داری مشاهده نگردید. تعداد این فولیکول‌ها در گروه شم در مقایسه با گروه کنترل نیز تفاوت معنی‌داری را نشان نداد (جدول ۳). میانگین آماری تعداد جسم‌های زرد دوره قبل در گروه دیابتی نسبت به گروه کنترل افزایش معنی‌داری را نشان داد ($p < 0/05$). در گروه دیابتی دریافت‌کننده پودر بامیه و گروه دیابتی دریافت‌کننده متفورمین در مقایسه با گروه دیابتی در تعداد جسم‌های زرد دوره قبل کاهش مشاهده گردید، ولی از نظر آماری معنی‌دار نبود. تعداد جسم‌های زرد دوره قبل در گروه دیابتی دریافت‌کننده متفورمین کاهش بیشتری را در مقایسه با گروه دیابتی دریافت‌کننده پودر بامیه داشتند، ولی از نظر آماری تفاوت معنی‌داری را نشان ندادند. تعداد جسم‌های زرد دوره

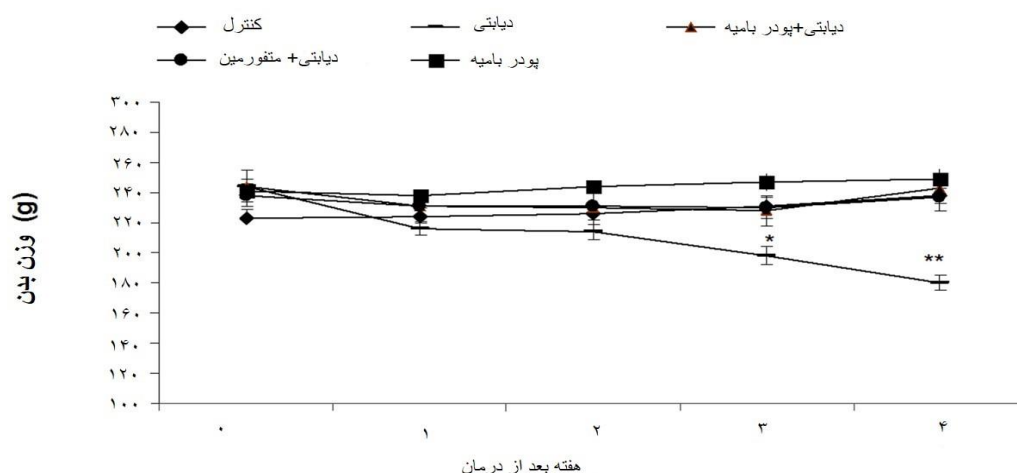
مقایسه میانگین تعداد فولیکول‌های آغازین، اولیه، ثانویه بزرگ، ثالثیه و بالغ در گروه‌های مختلف این مطالعه نشان داد که تعداد این فولیکول‌ها در گروه دیابتی کاهش معنی‌دار ($p < 0/05$) و فولیکول‌های ثانویه (کوچک و متوسط) کاهش غیرمعنی‌داری را نسبت به گروه کنترل نشان دادند. با تجویز پودر بامیه در گروه دیابتی فولیکول‌های آغازین، اولیه و بالغ افزایش معنی‌دار ($p < 0/05$) و فولیکول‌های ثانویه (کوچک، متوسط و بزرگ) و فولیکول‌های ثالثیه افزایش غیر معنی‌داری را در مقایسه با گروه دیابتی نشان دادند. در گروه دیابتی درمان شده با متفورمین نیز تعداد فولیکول‌های آغازین، اولیه، ثانویه (کوچک، متوسط و بزرگ)، فولیکول‌های ثالثیه و بالغ بیشتر از گروه دیابتی بود که این افزایش، در فولیکول‌های اولیه، ثانویه (متوسط و بزرگ) معنی‌دار بود ($p < 0/05$). مقایسه میانگین تعداد فولیکول‌های آغازین، اولیه، ثانویه (کوچک، متوسط و بزرگ)، فولیکول‌های ثالثیه و بالغ در گروه دیابتی درمان شده با پودر بامیه در مقایسه با گروه دیابتی درمان شده با داروی متفورمین تفاوت معنی‌داری مشاهده نگردید. هم‌چنین تعداد فولیکول‌های ثانویه کوچک در گروه شم، افزایش معنی‌داری نسبت به گروه کنترل نشان دادند ($p < 0/05$)، ولی در سایر گروه‌ها اختلاف معنی‌داری مشاهده نشد (جدول ۲). میانگین آماری تعداد فولیکول‌های آترزی در گروه دیابتی نسبت به گروه کنترل افزایش معنی‌داری را نشان داد ($p < 0/05$). در گروه دیابتی دریافت‌کننده پودر بامیه و گروه دیابتی دریافت‌کننده متفورمین در مقایسه با گروه دیابتی تعداد این فولیکول‌ها کاهش

جدید افزایش مشاهده شد، ولی از نظر آماری معنی‌دار نبود. تعداد جسم‌های زرد جدید در گروه درمانی بامیه افزایش بیشتری را در مقایسه با گروه دیابتی دریافت‌کننده متفورمین داشت، ولی از نظر آماری معنی‌دار نبود. تعداد جسم‌های زرد جدید در گروه شم در مقایسه با گروه کنترل نیز تفاوت معنی‌داری را نشان نداد (جدول ۳).

قبل نیز در گروه شم در مقایسه با گروه کنترل نیز تفاوت معنی‌داری را نشان نداد (جدول ۳). میانگین آماری تعداد جسم‌های زرد جدید در گروه دیابتی نسبت به گروه کنترل کاهش معنی‌داری را نشان داد ($P < 0.05$). در گروه دیابتی دریافت‌کننده پودر بامیه و گروه دیابتی دریافت‌کننده متفورمین در مقایسه با گروه دیابتی در تعداد جسم‌های زرد



نمودار ۱: مقایسه میانگین سطح گلوکز در موش‌های دیابتی، دیابتی درمان شده با پودر بامیه و متفورمین و موش‌های سالم درمان شده با پودر بامیه در هفته‌های ۱ تا ۴. تعداد متفاوت ستاره (*) نشان‌دهنده اختلاف معنی‌دار بین گروه‌ها است ($P < 0.05$).



نمودار ۲: مقایسه میانگین وزن بدن در موش‌های دیابتی، دیابتی درمان شده با پودر بامیه و متفورمین و موش‌های سالم درمان شده با پودر بامیه در هفته‌های ۱ تا ۴. (*) نشان‌دهنده اختلاف معنی‌دار بین گروه‌هاست ($P < 0.05$).

جدول ۱: مقایسه میانگین سطح سرمی انسولین و Homa-IR در گروه های مورد مطالعه

پودربامیه	دیابتی/متفورمین	دیابتی/پودربامیه	دیابتی	کنترل	
c ۶۵.۸۳±۹.۴۸	b ۵۱.۰۵±۶.۰۹	c ۶۲.۰۶±۳.۹۶	b ۴۷.۹±۳.۲	a ۸۷.۰۸±۹.۲	انسولین (پیکوگرم بر میلی لیتر)
c ۸.۶۲±۰.۵۴	b ۱۵.۸۶±۴.۸۲	b ۱۷.۸±۴.۴۷	a ۲۱.۷۷±۱.۴۵	c ۱۰.۵۶±۳.۳۲	(.....) HOMA-IR

حروف نامتشابه در هر ستون بیانگر وجود اختلاف معنی دار است (میانگین ± خطای استاندارد) ($p < 0.05$).

جدول ۲: میانگین ± خطای استاندارد تعداد فولیکولها در تخمدان موش های دیابتی HFD/STZ تحت درمان با پودر بامیه و متفورمین

پودربامیه	دیابتی/متفورمین	دیابتی/پودربامیه	دیابتی	کنترل	
a ۲۰.۸۸±۰.۰۸	ab ۱۶.۸۸±۰.۳۱	a ۱۶.۷۷±۰.۱۵	b ۱۶.۱۶±۰.۱۵	a ۱۶.۹۳±۰.۲۴	فولیکول آغازین
a ۰.۹۵±۰.۱۲	a ۰.۹۴±۰.۱۵	a ۱.۲۴±۰.۱۸	b ۰.۴۶±۰.۰۶	a ۰.۹۴±۰.۲۵	فولیکول اولیه
b ۰.۵۵±۰.۰۷	ab ۰.۳±۰.۰۳	ab ۰.۲۷±۰.۱۲	a ۰.۱۷±۰.۰۷	a ۰.۲۸±۰.۰۵	فولیکول ثانویه کوچک
b ۰.۶۸±۰.۰۲	b ۰.۵۶±۰.۱۱	ab ۰.۲۸±۰.۰۸	a ۰.۲±۰.۰۸	ab ۰.۴۷±۰.۰۱	فولیکول ثانویه متوسط
a ۰.۳۷±۰.۰۸	a ۰.۲۶±۰.۰۵	a ۰.۱۷±۰.۰۷	b ۰.۰۳±۰.۰۱	a ۰.۳۱±۰.۰۴	فولیکول ثانویه بزرگ
a ۲.۲۵±۰.۵۹	ab ۱.۲۶±۰.۳۴	ab ۱.۰۳±۰.۲۳	ab ۰.۰۴±۰.۰۴	a ۲.۲۴±۱.۰۲	فولیکول ثالثیه
a ۲.۹۵±۰.۳۹	bc ۰.۷۲±۰.۲۷	b ۱.۲±۰.۴۹	c ۰.۲±۰.۱۳	a ۲.۵۷±۰.۴۹	فولیکول بالغ

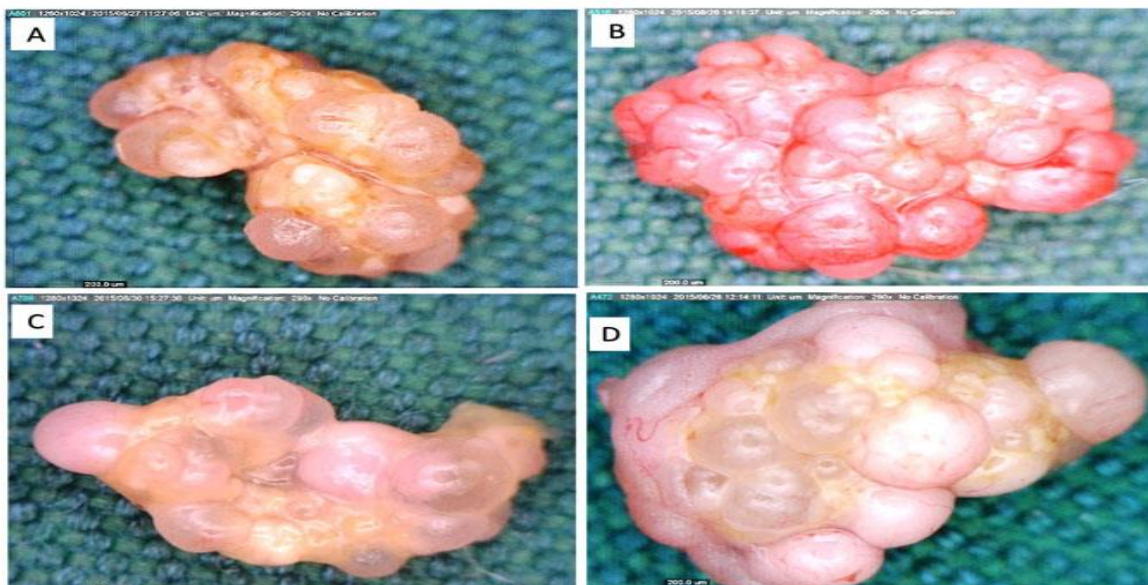
حروف نامتشابه اختلاف معنی دار بین گروه های مختلف را نشان می دهد (میانگین ± خطای استاندارد) ($p < 0.05$).

جدول ۳: میانگین ± خطای استاندارد فولیکول های پیش آنترال ، آنترال آترزی جسم زرد دوره قبل و جسم زرد جدید در تخمدان موش های دیابتی

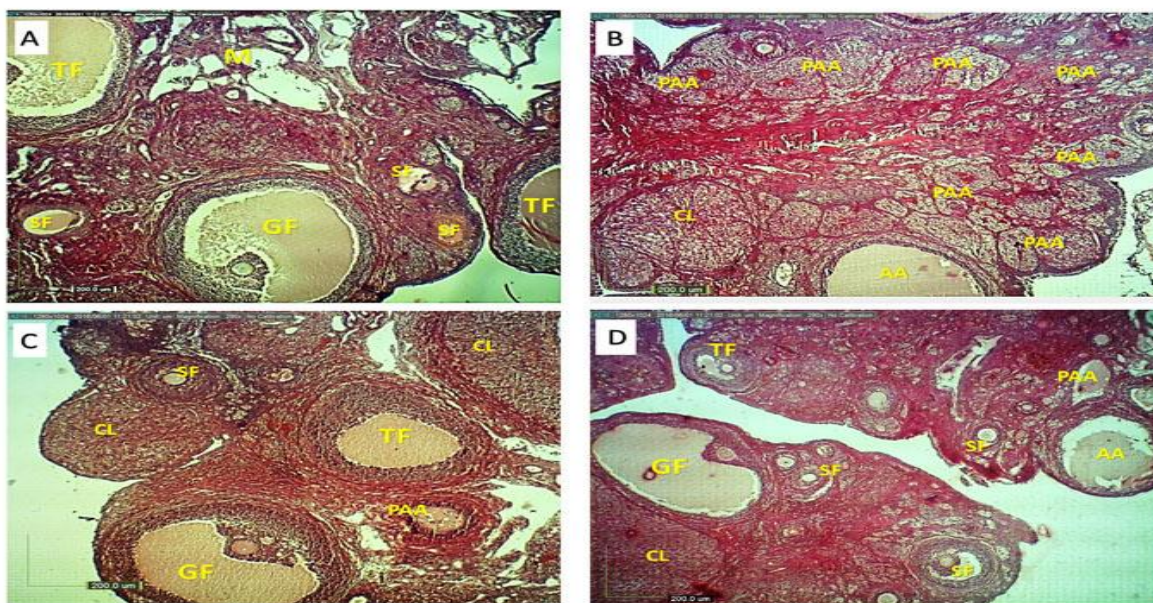
HFD/STZ در گروه های مورد مطالعه

پودربامیه	دیابتی/متفورمین	دیابتی/پودربامیه	دیابتی	کنترل	
bc ۱.۰۸±۰.۰۹	b ۱.۳۸±۰.۱۳	b ۱.۲±۰.۰۷	a ۲.۱۶±۰.۲۹	c ۰.۶۷±۰.۰۹	فولیکول آترزی پیش آنترال
c ۰.۹۲±۰.۵۸	a ۲.۲۸±۰.۲۸	b ۱.۴۳±۰.۵	a ۲.۹۶±۰.۳۳	c ۰.۷±۰.۳	فولیکول آترزی آنترال
b ۲.۳±۰.۹۶	a ۶.۲۸±۰.۹۲	a ۶.۸±۱.۰۸	a ۹.۳۶±۲.۳۲	b ۱.۷۱±۰.۰۶	جسم زرد دوره قبل
a ۳.۲۵±۰.۴۸	b ۲.۵۲±۰.۴۳	b ۲.۸۱±۰.۲۸	b ۱.۶۴±۰.۲۶	a ۳.۳۲±۱.۱	جسم زرد جدید

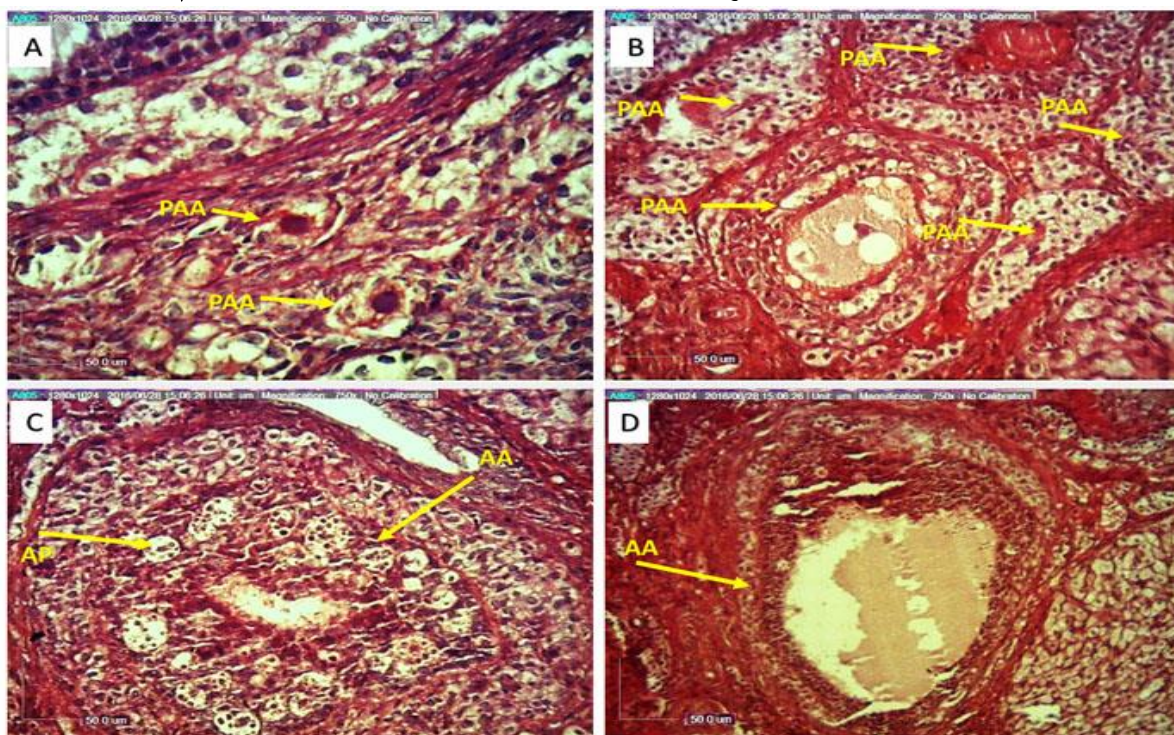
حروف نامتشابه در هر ستون اختلاف معنی دار بین گروه های مختلف را نشان می دهد (میانگین ± خطای استاندارد) ($p < 0.05$).



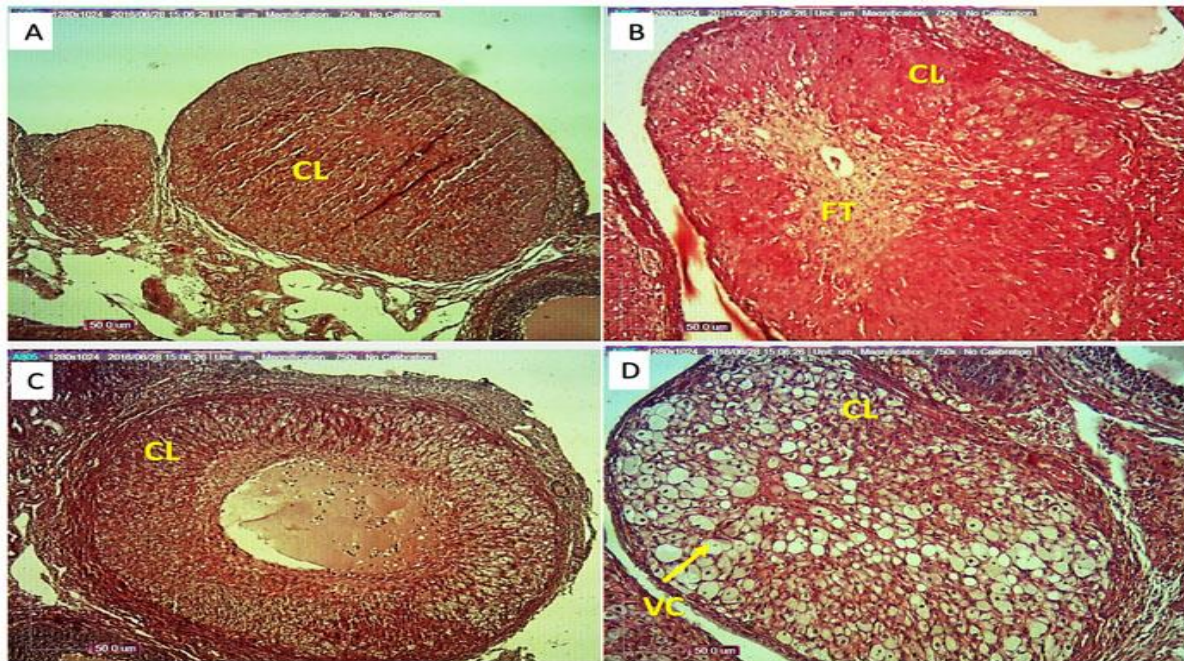
تصویر ۱: تصویر میکروسکوپی تخمدان. گروه کنترل (A): تخمدان دارای ظاهری کاملاً طبیعی، گروه دیابتی (B): تخمدان در این گروه دارای ظاهر پرخرن و متورم که به دلیل افزایش فولیکول های آترزی و جسم های زرد قدیمی است، تخمدان در گروه دیابتی + پودر بامیه (C) و دیابتی + متفورمین (D): کاهش پرخرنی و تورم در ظاهر تخمدان و مشاهده فولیکول های تخمدانی است.



تصویر ۲ ساختار میکروسکوپی تخمدان در گروه کنترل (A): فولیکول‌های سالم را در مراحل مختلف نشان می‌دهد. تخمدان در گروه دیابتی (B): افزایش تعداد فولیکول‌های آترزی پیش آنترال و آنترال و جسم زرد دوره قبل. (C و D) به ترتیب تخمدان در گروه دیابتی-پبودر بامیه و دیابتی-متفورمین: کاهش فولیکول‌های آترزی پیش آنترال و آنترال و افزایش فولیکول‌های تخمدانی را نشان می‌دهد (H&E، $\times 40$): فولیکول ثانویه، TF: فولیکول ثالثیه، GF: فولیکول بالغ، PAA: فولیکول آترزی پیش آنترال، AA: آترزی آنترال، CL: جسم زرد.



تصویر ۳. ساختار میکروسکوپی A: فولیکول آترزی پیش آنترال (فولیکول آغازی)، اووسیت چروکیده و کوچک شده، هسته کاملاً هتروکروماتین (PAS، $\times 40$): B: فولیکول پیش آنترال آترزی (فولیکول ثانویه) سلول‌های گرانولوزا از غشاء پایه جدا شده و مابین آنها گسیختگی ایجاد شده و با هجوم ماکروفاژها اووسیت از بین رفته است. C و D: فولیکول‌های آترزی آنترال: هسته سلول‌های گرانولوزا پیکنوزه، قطعه قطعه و سایت‌های آپوپتیک تشکیل شده است، تیغه پایه نامنظم و ضخیم، حفره آنترال توسط سلول‌های بافت همبندی پر شده است (PAS، $\times 100$): فولیکول پره آنترال آترزی، AA: فولیکول آنترال آترزی، AP: سایت‌های آپوپتیک شامل هسته‌های پیکنوزه سلول‌های گرانولوزا



تصویر ۴: فتومیکروگراف میکروسکوپی جسم زرد جدید (A) تشکیل شده از سلول‌های لوتئال دوکی شکل، کوچک و بازوفیلی. جسم زرد دوره قبل (B, C, D). اندازه بزرگتر، سلول‌های بزرگتر و سیتوپلاسم ائوزینوفیلیک و فومی شکل گاهی اوقات حفره‌ی مرکزی پر از مایع دیده می‌شود (CL, *10, PAS): جسم زرد، FT: بافت فیبروزی، VC: سلول‌های لوتئال واکنله.

بحث

نشان داده است که *A. esculentus* می‌تواند اختلالات متابولیک و مقاومت به انسولین مرتبط با دیابت در حیوانات آزمایشگاهی را کاهش دهد (۲۰ و ۱۱). نتایج مطالعه حاضر نشان داد که تغذیه با رژیم غذایی پرچرب و تزریق STZ منجر به افزایش سطح قند خون و HOMA-IR در موش‌های دیابتی شد. این تغییرات با کاهش معنی‌دار وزن بدن و سطح انسولین همراه بود. کاهش وزن در موش‌های دیابتی ممکن است به دلیل هیپرگلیسمی بعد از القای دیابت مربوط باشد. با تجویز *A. esculentus* در رژیم غذایی موش‌های دیابتی با دوز ۲۰۰ میلی‌گرم برکیلوگرم به مدت ۴ هفته، قند

چاقی و دیابت اثرات نامطلوب متفاوتی بر دستگاه تولیدمثلی ماده به‌ویژه تخمدان دارد (۱۷). اعتقاد بر این است که استرس اکسیداتیو از عواقب عمده چاقی است که می‌تواند اثر منفی روی بقای فولیکولی، فولیکوژنز و سلامت تخمک با واسطه سیگنال‌های آپوپتوز در سلول‌های فولیکولار داشته باشد (۱۸). در سال‌های اخیر تمرکز روی تحقیق‌های دارویی در سراسر جهان افزایش یافته است. شواهد زیادی اثرات مفید گیاهان دارویی روی باروری زنان در بیماران دیابتی را نشان داده است (۱۹). یافته‌ها

در مراحل اولیه دیابت سطح انسولین بالاتر است، در مقابل در مراحل پیشرفته، سطح انسولین طبیعی یا پایین‌تر است (۲۷). مطالعه حاضر نیز کاهش انسولین در گروه دیابتی، ما را به سمت مراحل پیشرفته دیابت هدایت کرد. از نتایج به دست آمده در این مطالعه افزایش قندخون، کاهش سطح انسولین و افزایش HOMA-IR (به‌عنوان شاخص جهت تعیین کیفیت مقاومت انسولین و فعالیت سلول‌های بتای پانکراس) در گروه دیابتی نسبت به گروه کنترل است. آتاناساوسکا و همکاران در مطالعه‌ای بیان داشتند تغذیه با رژیم پرچرب به تنهایی به مدت ۳ هفته افزایش شاخص HOMA-IR و ادامه رژیم پرچرب به مدت ۹ هفته و همچنین تزریق STZ باعث افزایش بیشتر این شاخص و کاهش بیشتر حساسیت به انسولین شده بود (۲۸). نتایج این مطالعه نشان داد القای دیابت تیپ ۲ در موش‌های صحرایی باعث بالا رفتن قند خون در گروه دیابتی شد. بالا رفتن قند خون در گروه دیابتی HFD/STZ باعث افزایش رادیکال‌های آزاد و ایجاد استرس اکسیداتیو می‌شود. شواهد موجود نشان می‌دهد که استرس اکسیداتیو در پاتورژن‌ها بیش از یک‌صد بیماری از جمله دیابت دخالت دارد (۲۹ و ۳۰).

در این مطالعه از پودر بامیه به عنوان داروی درمانی در گروه دیابتی استفاده شد. پودر بامیه سطح قند خون و HOMA-IR را در گروه دیابتی کاهش و سطح انسولین را افزایش داد. در واقع می‌توان گفت که

خون و مقاومت به انسولین کاهش یافت. این نتایج فعالیت آنتی‌هیپرگلیسمی A. esculentus را در مقایسه با متفورمین نشان داد. درمان با پودر بامیه یا متفورمین می‌تواند باعث بازگشت کاهش وزن بدن موش‌های دیابتی در مقایسه با موش‌های دیابتی درمان نشده شود. این یافته‌ها با نتایج مطالعه رامچاندرا و همکاران (۲۱) در رابطه با فعالیت‌های آنتی‌دیابتی بامیه در موش‌های صحرایی دیابتی شده با آلوکسان هم‌چنین سببها و همکاران (۱۲) هم‌خوانی دارد. رید و همکاران در مطالعه‌ای بیان کردند دوز پایین استرپتوزوتوسین بعد از یک جیره پرچرب، باعث ایجاد اختلال در عملکرد سلول‌های بتا و ترشح انسولین و ایجاد اختلال در تحمل گلوکز می‌شود که در نهایت منجر به ایجاد دیابت تیپ ۲ می‌شود (۲۲ و ۲۳). در مطالعه حاضر بعد از گذشت ۴ هفته جیره پرچرب، استرپتوزوتوسین با دوز ۲۵ تزریق شد که چند روز بعد از آن با اندازه‌گیری قند خون القای دیابت در موش‌ها مشخص شد. اندازه‌گیری انسولین در پایان دوره نشان داد که سطح انسولین در گروه دیابتی نسبت به گروه کنترل کاهش یافته است. در واقع، مطالعه‌های مختلفی با مدل HFD-STZ صورت گرفته‌اند که با وجود بالا بودن سطح گلوکز خون، سطح انسولین بالاتر (۲۴ و ۲۵) پایین‌تر (۲۵) یا هم‌سطح (۲۶) با گروه شاهد را گزارش کرده‌اند، در هر دو مرحله، هیپرگلیسمی وجود دارد، اما

خواص ضد دیابتی پودر بامیه به خاطر داشتن خاصیت آنتی‌اکسیدانی بالا و محتوای فنلی طبیعی (۱۰) آن است همچنین خواص هایپوگلیسمیک آن را می‌توان به فیبر موجود در آن نسبت داد. فیبر بامیه سطح قند را در خون کنترل کرده و مقدار قند قابل قبولی را به روده ارایه می‌دهد. آنتی‌اکسیدان‌های موجود در پودر بامیه دارای اثرات درمانی علیه هیپرگلیسمی و هیپرلیپیدمیک است (۱۱ و ۱۰). از جمله فلاونوئیدهای موجود در بامیه می‌توان به کوئرستین و کتچین اشاره کرد (۲۱) در مطالعه حاضر مشاهده شد پودر بامیه با داشتن این نوع فلاونوئیدها و خاصیت آنتی‌اکسیدانی مانع از تخریب سلول‌های بتای پانکراس به واسطه عوامل اکسیداتیو نظیر استرپتوزوتوسین می‌شود. نتایج این مطالعه نشان داد پودر بامیه کاهش قندخون را در موش‌های دیابتی و افزایش انسولین را منجر می‌شود در واقع این کوئرستین موجود در بامیه است که بازسازی سلول‌های بتای پانکراس را افزایش داده، غلظت گلوکز خون را کاهش و آزادسازی انسولین در موش‌های دیابتی شده با استرپتوزوتوسین را افزایش می‌دهد (۳۲).

در مطالعه حاضر دژنره شدن فولیکول‌ها در گروه دیابتی مشاهده شد. دژنره شدن فولیکول شاخصی است که آسیب سلول‌های گرانولوزا را نشان می‌دهد. آسیب سلول‌های گرانولوزا شاید ناشی از اثرات مستقیم استرس اکسیداتیو و فعال‌سازی مسیر NF- κ B و همچنین اثرات غیرمستقیم فاکتورهای ریزمیحی در دیابت باشد (۳۳). سلول‌های گرانولوزا

وقتی که در معرض هایپرگلیسمی قرار می‌گیرند، دچار دگرگونی (تغییر) می‌شوند که اخیراً در مدل‌های حیوانی بر رت نشان داده شده است (۳۴). این مطالعه‌ها حضور تغییرات در مسیرهای متابولیکی و دوره بلوغ فولیکول‌ها و افزایش آپوپتوز در مدل‌های حیوانی دیابت را نشان می‌دهد. گلیکوزیله شدن پروتئین‌ها ممکن است نقشی در بدتر شدن فعالیت تخمدان و فرسودگی آن در زنان دیابتی ایفا کند (۳۵). در مطالعه حاضر شمارش تعداد فولیکول‌های پیش آنترال و آنترال آترزی در گروه دیابتی نشان داد که تعداد این فولیکول‌ها در این گروه افزایش معنی‌داری را نسبت به گروه کنترل دارد. این موضوع نشان می‌دهد که ۴ هفته جیره پرچرب به همراه دوز پایین STZ می‌تواند منجر به پیشرفت روند آپوپتوز در فولیکول‌های تخمدانی شود. در گروه درمانی بامیه تعداد این فولیکول‌ها کاهش پیدا کرد. این نشان می‌دهد خواص آنتی‌اکسیدانی بامیه در جلوگیری از آترزی فولیکول‌های تخمدانی نقش داشته است، ولی مطالعه‌ای در این رابطه صورت نگرفته است. در مطالعه ابراهیم و همکاران بررسی تغییرات بافتی تخمدان در گروهی که جیره پرچرب را دریافت کردند، بسیاری از فولیکول‌ها به صورت کیستیک و استرومای تخمدان نیز تغییر یافته بود که با کاهش در قطر فولیکول‌های اولیه و تعداد زیادی فولیکول‌های آترزی همراه بود (۳۶). ونگ و همکاران گزارش کردند تخمدان در موش‌های چاق دارای فولیکول‌های با رشد ضعیف و

عملکرد تخمدان، آتروفی فولیکولی و در نهایت آتروفی و تحلیل تخمدان بازی کند (۳۸).

وانگ و همکاران بیان داشتند که القای جیره پرچرب (HF) در موش‌های چاق باعث کاهش در تعداد و درصد فولیکول‌های آغازین و افزایش فولیکول‌های در حال رشد (اولیه، ثانویه و آنترال) شده در واقع این مطالعه نشان می‌دهد چاقی ناشی از جیره پرچرب باعث تحریک فعال‌سازی فولیکول‌های آغازی به سمت تکامل و تبدیل شدن به فولیکول‌های بالغ تخمدانی می‌شود. بنابراین این موضوع از دست رفتن فولیکول‌های تخمدانی را تسریع کرده و ممکن است فولیکول‌های اولیه را به سمت بلوغ زودرس و ناباروری هدایت کند. علاوه بر این بیشتر بودن فولیکول‌های آترزی در موش‌های چاق نسبت به گروه کنترل اشاره به این دارد که چاقی ممکن است از آپوپتوز در فولیکول‌ها حمایت کند. نتایج مطالعه وانگ و همکاران همچنین بیان می‌کند که چاقی ممکن است باعث نارسایی زودرس تخمدان شود (۳۷). این مطالعه‌ها با مطالعه حاضر در رابطه با کاهش فولیکول‌های آغازین و افزایش فولیکول‌های آترزی در گروه دیابتی همسو است، ولی در رابطه با افزایش فولیکول‌های در حال رشد هم خوانی ندارد.

به طور کلی می‌توان چنین عنوان کرد که افزایش رادیکال‌های آزاد در دیابت باعث تبدیل فولیکول‌ها، به فولیکول‌های آترزی می‌شود به همین دلیل میانگین فولیکول‌ها در گروه

کیست‌های متعددی در داخل بافت‌بینایی است. آن‌ها همچنین گزارش کردند که آترزی فولیکول‌ها در موش‌های چاق با سرعت صورت می‌گیرد و این نشان می‌دهد که چاقی ممکن است آپوپتوز فولیکول‌ها را افزایش دهد (۳۷). در مطالعه حاضر در گروه دیابتی روند آترزی به صورت ظاهر شدن هسته‌های متراکم و کروماتین، پیکنوز و کوچک شدن هسته‌های گرانولوزا، نفوذ سلول‌های بافت هم‌بندی و پلاسماسل، از بین رفتن نظم سلول‌های گرانولوزا و کومولوس اووفروس و وجود سایت‌های آپوپتیک با هسته‌های پیکنوتیک و قطعه قطعه شده در لایه گرانولوزا مشاهده شد. در بعضی موارد سلول‌های بافت هم‌بندی تمام حفره آنترال فولیکول را پر کرده و باعث از بین رفتن اووسیت شده بودند. پورنقی و همکاران نیز در مطالعه خود ایجاد تغییراتی مشابه را در سلول‌های گرانولوزای فولیکول‌های تخمدانی موش‌های گروه دیابتی در مقایسه با گروه کنترل گزارش کردند (۴) در مطالعه حاضر شمارش فولیکول‌های تخمدانی نشان داد که جمعیت فولیکول‌های آغازین، اولیه، ثانویه و ثالثیه و گراف در گروه دیابتی در مقایسه با گروه کنترل در اکثر فولیکول‌ها به صورت معنی‌داری کاهش یافته است. گریس و همکاران با مطالعه بر روی موش‌های دیابتی اظهار داشتند که پس از گذشت ۱۶-۴ هفته پس از القای دیابت، جمعیت فولیکول‌های تخمدان کاسته شده است. این نشان می‌دهد دیابت می‌تواند نقشی را در اختلال

نرمال حفظ کند. افزایش تعداد فولیکول‌های تخمدانی و افزایش جسم زرد جدید متعاقب تجویز بامیه نشان دهنده‌ی این است که مصرف بامیه، بر روند فولیکول‌زایی اثر مثبت داشته است. در رابطه با متفورمین نیز افزایش تعداد فولیکول‌های تخمدانی و جسم‌های زرد جدید یک پارامتر قابل توجه بود به طوری که تعداد جسم‌های زرد جدید در مقایسه با گروه جیره پرچرب بیشتر بود. از آنجا که نمونه‌گیری در فاز لوتئال یعنی مرحله فعالیت جسم زرد انجام گرفته است یک دلیل توجیهی برای این مطلب این است که در تخمدان موش‌های تمام گروه‌ها، جسم زرد وجود داشت و تفاوت قابل توجه در تعداد جسم‌های زرد بین تخمدان گروه‌های مورد مطالعه وجود داشت. با توجه به بیشتر بودن تعداد فولیکول‌های تخمدانی و جسم زرد جدید در گروه دریافت کننده بامیه می‌توان گفت اثر بامیه بیشتر از متفورمین بوده است. وجود تعداد بیشتری از جسم‌های زرد دوره قبل در تخمدان گروه جیره پرچرب نشان دهنده باقی ماندن این جسم‌های زرد از چندین سیکل قبلی در تخمدان و کاهش تخمک‌گذاری در سیکل اخیر بوده است. مصرف بامیه باعث کاهش در جسم زردهای دوره قبل در تخمدان گروه درمانی بامیه و برگشت تخمدان به حالت نرمال شده است.

نتیجه‌گیری

دیابتی در مقایسه با دیگر گروه‌های تحت تیمار کمتر می‌باشد. در گروه‌های درمانی، بامیه و متفورمین توانسته‌اند با کاهش قند خون و کاهش سطح پراکسیداسیون لیپیدها و اکسیداسیون DNA و پروتئین‌ها از آترزی فولیکول‌ها جلوگیری کنند.

کوریدر و همکاران در هفته هیجدهم دریافت جیره پرچرب، با بررسی تخمدان خرگوش‌های گروه جیره پرچرب گزارش کردند که تعداد فولیکول‌های آنترال کاهش و در مقابل تعداد فولیکول‌های آترتیک و فولیکول‌های آترتیک باقی مانده افزایش پیدا کرده است و این امکان ایجاد مکانسیم‌های آپوپتوز را در طی مراحل فولیکوژنز نشان می‌دهد (۳۹). نتایج گزارش فوق نیز با مطالعه حاضر در رابطه با کاهش فولیکول‌های آنترال و افزایش فولیکول‌های آترتیک همسو است. کاجی‌هارا و همکاران و وانگ و همکاران بیان کردند که تخمدان در موش‌های چاق بیشتر شامل جسم زرد، آنترال و پیش آنترال و فولیکول‌های آترتیک در مقایسه با گروه کنترل است (۴۰ و ۳۷) کاهش جسم زرد جدید ناشی از دیابت نشان دهنده‌ی کاهش تخمک‌گذاری است. در رابطه با اثر بامیه بر تخمدان هیچ مطالعه‌ای انجام نشده است. در مطالعه حاضر، مطالعه‌ی تخمدان در گروه درمانی بامیه نشان داد که تعداد فولیکول‌های تخمدانی هم‌چنین تعداد جسم‌های زرد جدید نسبت به گروه جیره پرچرب افزایش یافته است. این مطلب نشان می‌دهد بامیه توانسته است روند فولیکوژنز را در تخمدان در حد

نتایج مطالعه حاضر نشان داد پودر بامیه *A. esculentus* با دارا بودن خواص آنتی‌اکسیدانی دارای یک نقش مثبت و بالقوه در بهبود اختلالات متابولیک از جمله چاقی و دیابت و عوارض نامطلوب ناشی از آن بر دستگاه تناسلی ماده به ویژه تخمدان می‌باشد. پودر بامیه می‌تواند تغییرات ساختاری بافت تخمدان را در موش دیابتی بهبود بخشد. در نهایت، می‌توان پیشنهاد کرد با توجه به خواص آنتی‌اکسیدانی (ترکیب‌های فنلی و فلاونوئیدی، خواص هیپوگلیسمی، ضد آپوپتوزی و آنتی‌اکسیدانی) پودر بامیه، از آن به عنوان یک ترکیب کمک درمانی در بهبود هیپرگلیسمی و بهبود اختلالات تخمدانی و تولیدمثلی ناشی از دیابت استفاده کرد.

تقدیر و تشکر

بدین وسیله از معاونت تحقیقات و فناوری دانشگاه شهید چمران اهواز برای تأمین اعتبار مالی (گران‌ت اساتید) تحقیق حاضر تشکر و قدردانی می‌گردد.

REFERENCES:

1. World Health Organization. Obesity and overweight: fact sheet no 311 [online]. Available at: <http://www.who.int/mediacentre/factsheets/fs311/en/>. Accessed September 3, 2013.
2. Klop B, Elte JWF, Cabezas MC. Dyslipidemia in obesity: mechanisms and potential targets. *Nutrients* 2013; 5(4):1218-40.
3. Bestetti GE, Locatelli V, Tirone F, Rossi GL, Muller EE. One month of streptozotocin-diabetes induces different neuroendocrine and morphological alterations in the hypothalamo-pituitary axis of male and female rats. *Endocrinology* 1985; 117: 208–16.
4. Pounaghi P, Hasanzadeh S, Sadrkhanlou R A, Farshid AA. Ultrastructural study of granulosa cells in ovarian follicles of diabetic and metformin-treated diabetic rats subsequent to induction of experimental diabetes. *Urmia Med J* 2012; 23(5): 476-84.
5. Maxwell SR, Thomason H, Sandler D, Le Guen C, Baxter MA, Thorpe G, et al. Poor glycemic control is associated with reduced serum free radical scavenging (antioxidant) activity in non-insulin-dependent diabetes mellitus. *Annals of Clinical Biochemistry* 1997; 34: 638-44.
6. Kajimoto Y, Kaneto H. Role of oxidative stress in pancreatic beta-cell dysfunction. *Annals of the New York Academy of Sciences* 2004; 1011: 168-76.
7. Nayki U, Onk D, Balci G, Nayki C, Onk A, Gunay M. The effects of diabetes mellitus on ovarian injury and reserve: an experimental study. *Gynecologic and Obstetric Investigation* 2015; 81(5): 424-9.
8. Venkatesh S, Reddy GD, Reddy BM, Rames HM, Appa Rao AVN. Antihyperglycemic activity of *Caralluma attenuata*. *Fitoterapi* 2003; 74: 274 - 9.
9. Khomsug P, Thongiaroenbuangam W, Pakdeenarong N, Suttajit M, Chantiratikul P. Antioxidative activities and phenolic content of extracts from Okra (*Abelmoschus esculentus* L.). *Research Journal of Biological Sciences* 2010; 5(4): 310–313.
10. Kumar S, Tony E, Kumar P, Kumar A, Srinivasa Rao B, Nadendla R. A review on: *Abelmoschus esculentus* (okra). *International Research Journal of Pharmaceutical and Applied Science* 2013; 3(4): 129-32.
11. Fan S, Zhang Y, Sun Q, Yu L, Li M, Zheng B, et al. Extract of okra lowers blood glucose and serum lipids in high-fat diet-induced obese C57BL/6 mice. *Journal Nutrition Biochemistry* 2014; 25(7): 702-9.
12. Doan Viet B, Nguyen Thi Kim D, Le Thi Bich T, Nguyen Bich N, Phan Van C. Macro- and microvascular complications of diabetes induced by high-fat diet and low-dose streptozotocin injection in rats model. *International Journal of Diabetes Research* 2013; 2: 50- 5.
13. Sabitha V, Ramachandran S, Naveen KR, Panneerselvam K. Antidiabetic and antihyperlipidemic potential of *Abelmoschus esculentus* (L.) Moench in streptozotocin-induced diabetic rats. *Journal of Pharmacy and Bioallied Sciences* 2011; 3: 397–402.
14. Kabiri N, Tabandeh F, Tabatabaie SR. Beneficial effects of pioglitazone and metformin in murine model of polycystic ovaries via improvement of chemerin gene up-regulation. *DARU Journal of Pharmaceutical Sciences* 2014; 22: 39, 2-10.
15. Huang DJ, Lin CD, Chen HJ, Lin YH. Antioxidant and anti proliferative activities of sweet potato (*Ipomoea batatas* [L.] Lam Tainong 57') constituents. *Botl Bull Acad Sinica* 2004; 45: 179-86.
16. Heim KE, Tagliaferro AR, Bobilya DJ. Flavonoid antioxidants: Chemistry, metabolism and structure-activity relationships. *J Nut Biochem* 2002; 13(10): 572-84.
17. Aiken CE, Tarry-Adkins JL, Penfold NC, Dearden L, Ozanne SE. Decreased ovarian reserve, dysregulation of mitochondrial biogenesis, and increased lipid peroxidation in female mouse offspring exposed to an obesogenic maternal diet. *FASEB J* 2016; 30(4): 1548–56.
18. Agarwal A, Aponte-Mellado A, Premkumar BJ, Shaman A, Gupta S. The effects of oxidative stress on female reproduction: A review. *Reprod Biol Endocrinol* 2012; 10: 49: 1-31.
19. Arentz S, Anthony Abbott J, Anne Smith C, Bensoussan A. Herbal medicine for the management of polycystic ovary syndrome (PCOS) and associated oligo/amenorrhoea and hyperandrogenism; A review of the laboratory evidence for effects with corroborative clinical findings *BMC Complement. Altern Med Rev* 2014; 14: 511: 1-19.
20. Ben-Chioma AE, Tamuno-Emine DG, Dan DB. The effect of *Abelmoschus esculentus* in a alloxan-induced diabetic wistar rat. *Ben Int J Sci Res* 2015; 4(11): 540-3.
21. Ramachandran S, Sandeep VS, Srinivas NK, Dhanaraju MD. Anti-diabetic activity of *Abelmoschus esculentus* Linn on alloxan-induced diabetic rats. *Res Rev Biosci* 2010; 4(3): 121-3.
22. Reed MJ, Meszaros K, Entes LJ, Claypool MD, Pinkett JG, Gadbois TM, et al. A new rat model of type 2 diabetes: the fat-fed, streptozotocin-treated rat. *Metabolism* 2000; 49: 1390–4.

23. Srinivasan K, Viswanad B, Asrat L, Kaul CL, Ramarao P. Combination of high-fat diet-fed and low-dose streptozotocin-treated rat: A model for type 2 diabetes and pharmacological screening. *Pharmacol Res* 2005; 52: 313-20.
24. Hu SH, Jiang T, Yang SS, Yang Y. Pioglitazone ameliorates intracerebral insulin resistance and tau-protein hyperphosphorylation in rats with type 2 diabetes. *Exp Clin Endocrinol Diabetes* 2013; 121: 220-4.
25. Khan HB, Vinayagam KS, Moorthy BT, Palanivelu S, Panchanatham S. Anti-inflammatory and anti hyperlipidemic effect of semecarpus anacardium in a high fat diet: Stz-induced type 2 diabetic rat model. *Inflammopharmacology* 2013; 21: 37-46.
26. Abo-elmatty DM, Essawy SS, Badr JM, Sterner O. Antioxidant and anti-inflammatory effects of urtica pilulifera extracts in type 2 diabetic rats. *J Ethnopharmacol* 2013; 145: 269-77.
27. Skovsø S. Modeling type 2 diabetes in rats using high fat diet and streptozotocin. *J Diabetes Investig* 2014; 5: 349-58.
28. Atanasovska E, Tasic V, Slaninka-Miceska M, Alabakovska S, Zafirov D, Kostova E, et al. Six week followup of metabolic effects induced by a high-fat diet and streptozotocin in a rodent model of type 2 diabetes mellitus. *Pril Makedon Akad Nauk Umet Odd Med Nauki* 2014; 35: 169-79.
29. Nirmala S, Saroja HR, Vasanthi S, Lalitha G. Hypoglycemic effect of Basella rubra in streptozotocin – induced diabetic albino rats. *Journal of Pharmacognosy Phytotherapy* 2009; 1: 025- 30.
30. Pincemail J. Free radicals and antioxidants in human disease. In: *Analysis of free radicals in biological systems*. Birkhauser Verlag 1995; 83-98.
31. Hedges LJ, Lister CE. Nutritional attributes of some exotic and lesser known vegetables. *Plant Food Res Con Rep* 2009; 2325: 22-4.
32. Vessal M, Hemmati M, Vasei M. Antidiabetic effects of quercetin in streptozotocin-induced diabetic rats. *Comp Biochem Phys* 2003; 135: 357-64.
33. Visser JA, de Jong FH, Laven JSE, Themmen APN. Anti-Mullerian hormone: a new marker for ovarian function. *Reproduction* 2006; 131: 1e9.
34. Chang AS, Dale AN, Moley KH. Maternal diabetes adversely affects preovulatory oocyte maturation, development, and granulosa cell apoptosis. *Endocrinology* 2005; 146: 2445e53.
35. Tatone C, Amicarelli F, Carbone MC, Monteleone P, Caserta D, Marci R, et al. Cellular and molecular aspects of ovarian follicle ageing. *Hum Reprod Update* 2008; 14: 131e42.
36. Ibrahim MH, Selim SA, Abd-Alaleem DI, Al-sayed RM. Effect of Obestatin on Gonadal Functions in High Fat-fed Albino Rats. *Basic Sciences of Medicine* 2014; 3(3): 43-59.
37. Wang N, Luo LL, Xu JJ, Xu MY, Zhang XM, Zhou XL, et al. Obesity accelerates ovarian follicle development and follicle loss in rats. *Metabolism Clinical and Experimental* 2014; 63: 94-103.
38. Garris DR, Williams SK. Morphometric evaluation of diabetes-associated ovarian atrophy in the C57BL/KsJ mouse: relationship to age and ovarian function. *The Anatomical Record* 1985; 211: 434-443.
39. Cordier AG, Léveillé P, Dupont C, Tarrade A, Picone1 O, Larcher T, et al. Dietary lipid and cholesterol induce ovarian dysfunction and abnormal LH response to stimulation in rabbits. *PLoS One* 2013; 8(5):e63101
40. Kajihara T, Uchino S, Suzuki M, Itakura A, Brosens JJ, Ishihara O. Increased ovarian follicle atresia in obese Zucker rats is associated with enhanced expression of the forkhead transcription factor FOXO1. *Med Mol Morphol* 2009; 42: 216–21.

The Effect of *Abelmoschus Esculentus* Powder on Histological Changes of the Ovary in Diabetic Rats

Erfani majd N^{1*}, Aziziyan H¹, Tabandeh MR², Shahryari A²

¹ Department of Histology, Faculty of Veterinary Medicine, Shahid Chamran University of Ahvaz, Ahvaz, Iran,

² Department of Biochemistry and Molecular Biology, Faculty of Veterinary Medicine, Shahid Chamran University of Ahvaz, Ahvaz, Iran

Received: 5 May 2017

Accepted: 16 Feb 2018

Abstract

Background & Aim: Diabetes mellitus is the most common endocrine disorder in the world which causes ovarian dysfunction. The aim of this study was to evaluate the effect of omelette powder on ovarian tissue changes in diabetic rats using a high-fat diet based on streptozotocin HFD / STZ.

Methods: In this experimental study, 25 female rats (Wistar rats) were divided into 5 groups of 5. The first group, as the control group, the second group was received high-fat diet (HFD) (fat 60% + 25% carbohydrate + protein 15%), followed by STZ (35 mg / kg) intravenous 4 weeks. the third group received diazepam (200 mg / kg), the fourth group received metformin (200 mg / kg), the fifth group as sham or the control group of healthy rats (200 mg / kg) received only *Abelmoschus esculentus* powder. After 4 weeks of treatment the animals were euthanized body weight, ovary weight and insulin resistance markers (levels of insulin, glucose and HOMA-IR) were measured. From the right ovary sections of 5 to 6 micrometers in diameter were prepared, stained and then studied. Data were analyzed using ANOVA and LSD tests.

Results: Hyperglycemia, insulin resistance and reduced body weight of diabetic rats were improved after administration of *Abelmoschus esculentus* powder in duration of 4 weeks. This effect was relatively similar to metformin. *Abelmoschus esculentus* powder was caused a significant increase in primordial, primary and graffian follicles ($P < 0.05$) and early corpus luteum. A significant reduction were seen also in the preantral and antral follicle atresia ($P < 0.05$) and old corpus luteum in ovary of diabetic rats.

Conclusion: The results of this study showed that *Abelmoschus esculentus* powder with its antioxidant activity and other properties has a correlation function on hyperglycemia and suitable intermediates for the improvement of ovarian disorders in diabetic rats.

KeyWords: Obesity, *Abelmoschus esculentus*, HFD+ STZ, ovary

*Corresponding author: Erfani majd N, Department of Histology, Faculty of Veterinary Medicine, Shahid Chamran University of Ahvaz, Ahvaz, Iran

Email: naeemalbo@yahoo.com

Please cite this article as follows:

Erfani majd N, Aziziyan H, Tabandeh MR, Shahryari A. The Effect of *Abelmoschus Esculentus* Powder on Histological Changes of the Ovary in Diabetic Rats. Armaghane-danesh 2018; 23 (1): 80-98.