

# مقایسه اثر درمانی عصاره هیدروالکی زنجبیل با فعالیت بدنی بر میزان ترانس آمینازها و بر تغییرات بافتی کبد در موش‌های صحرایی نر بالغ مبتلا به اختلال کبد چرب غیر الکی

سارا صدیقی، سید ابراهیم حسینی\*

گروه زیست شناسی، دانشکده علوم، واحد شیراز، دانشگاه آزاد اسلامی، شیراز، ایران

تاریخ پذیرش: ۱۳۹۷/۱/۲۰

تاریخ وصول: ۱۳۹۶/۶/۲۳

## چکیده

**زمینه و هدف:** زنجبیل با داشتن خواص آنتی‌اکسیدانی باعث اصلاح شاخص‌های اکسیداتیو می‌شود. استفاده از رژیم غذایی پرچرب و کم تحرکی، از دلایل شیوع بیماری کبد چرب می‌باشد، لذا این مطالعه با هدف بررسی اثر درمانی عصاره زنجبیل و فعالیت بدنی بر تغییرات بافتی ناشی از رژیم پرچرب و بر میزان سرمی آنزیم‌های کبدی در موش‌های صحرایی نر بالغ انجام شد.

**روش بررسی:** در این مطالعه تجربی از ۵۶ سر موش صحرایی نر بالغ در گروه‌های کنترل (فاقد تیمار)، شاهد (تیمار با رژیم غذایی پرچرب ۱۰ میلی‌لیتر بر کیلوگرم) و ۵ دسته تجربی دریافت کننده رژیم غذایی پرچرب (۱۰ میلی‌لیتر بر کیلوگرم) به همراه دوزهای ۲۰۰ و ۱۰۰ میلی‌گرم بر کیلوگرم عصاره زنجبیل به تنهایی و همراه با فعالیت بدنی بر روی نوارگردان استفاده گردید. تجویزها ۲۸ روزه و به صورت گاوژ انجام گرفت. در پایان پس از بیهوش نمودن حیوانات و خون‌گیری از قلب آنها جهت اندازه‌گیری آنزیم‌های ALT، AST و ALP، کبد آنها خارج و پس از تهیه مقاطع بافتی، نتایج حاصل از اندازه‌گیری آنزیم‌های کبدی به وسیله آزمون‌های آنوا و دانکن آنالیز و معنی‌داری اختلاف داده‌ها در سطح  $p < 0.05$  در نظر گرفته شد.

**یافته‌ها:** رژیم غذایی پرچرب باعث افزایش آنزیم‌های ALT، AST و ALP در سطح  $p < 0.001$  و آسیب بافتی کبد نسبت به گروه کنترل می‌شود و تیمار با زنجبیل و فعالیت بدنی به تنهایی و یا با یکدیگر باعث کاهش معنی‌دار آنزیم‌های ALT و AST در سطح  $p < 0.001$  و ALP در سطح  $p < 0.001$  و بهبود ساختار بافتی کبد نسبت به گروه تحت تیمار با رژیم غذایی پرچرب تنها می‌شود.

**نتیجه‌گیری:** نتایج نشان داد فعالیت بدنی و عصاره زنجبیل به تنهایی و همراه با هم مانع آسیب رژیم پرچرب بر ساختار بافتی کبد می‌شود و از این طریق باعث کاهش میزان آنزیم‌های ALT، AST و ALP می‌گردد.

**واژه‌های کلیدی:** زنجبیل، ALT، AST، ALP، نوار گردان، کبد چرب غیرالکی

\* نویسنده مسئول: سید ابراهیم حسینی، شیراز، دانشگاه آزاد اسلامی، واحد شیراز، دانشکده علوم، گروه زیست شناسی

Email: ebrahim.hossini@yahoo.com



## مقدمه

بافت چربی و سرازیر شدن اسیدهای چرب آزاد به سمت کبد شده و زمینه را برای التهاب در کبد فراهم می‌کند (۶). به دنبال استرس اکسیداتیو، سطوح سایتوکین‌ها و عوامل پیش‌التهابی افزایش می‌یابند تا زمینه را برای آسیب به کبد فراهم کنند (۷). شواهد معتبری از تأثیر فعالیت ورزشی در درمان کبد چرب غیر الکی موجود است (۸). افراد مبتلا به کبد چرب غیرالکی آمادگی قلبی - تنفسی، قدرت ماهیچه و فعالیت فیزیکی کمتر از حد مطلوب دارند و به منظور بهبودی باید بیماران تشویق به ورزش شوند (۹). افزایش در حد یک تا سه برابر محدوده نرمال در میزان سرمی آمینوترانسفرازها در بیماری کبد چرب، سیروز، سمیت دارویی و حتی بعد از ورزش شدید دیده می‌شود (۱۰). به طور کلی میزان سرمی ALP، در هر وضعیت انسداد صفراوی افزایش می‌یابد، اما در آسیب به هیپاتوسیت‌ها اغلب در حد نرمال و یا با افزایش کمی همراه می‌باشد (۱۰). زنجبیل با نام علمی *Zingiber officinale* از خانواده Zingiberaceae گیاهی دارویی است که به طور گسترده در سراسر جهان به عنوان یک ادویه مهم و در طب سنتی مورد استفاده قرار می‌گیرد و اسانس آن حاوی بیش از چهل و شش ترکیب مختلف نظیر؛ جینجرون، جینجرویل، جینجرا دیول، زینجیبیرون، ترپن، فلاندرن، دکستروکامفن و سسکی‌ترین می‌باشد که اغلب دارای خواص آنتی‌اکسیدان می‌باشند (۱۱). زنجبیل در طب سنتی چین به مدت بیش از ۲۵۰۰ سال است که برای

بیماری کبد چرب وضعیتی است که در آن تجمع چربی در کبد افزایش می‌یابد. کبد چرب بر اساس علل به وجود آورنده، به انواع نوع کبد چرب غیر الکی و الکی تقسیم می‌شود (۱). امروزه بیماری کبد چرب غیر الکی از شایع‌ترین بیماری‌های مزمن کبدی است که با شیوع ۲۰-۳۳ درصدی در جهان شناخته شده است. افزایش غلظت تری‌گلیسرید داخل سلولی در کبد، اولین مرحله برای بروز و پیشرفت این بیماری است که در صورت عدم کنترل پیشرفت آن، در نهایت به وضعیت‌های پیشرفته‌تر مانند سیروز کبدی و تخریب بافت کبد منتهی می‌شود. به علاوه، این بیماری یک عامل خطر مستقل برای بیماری‌هایی نظیر دیابت نوع ۲ و بیماری‌های قلبی - عروقی است (۲ و ۳). روش‌های آزمایشگاهی مختلفی برای بررسی این بیماری وجود دارد که از آن جمله می‌توان به میزان سطوح در گردش آنزیم‌های آسپاراتات آمینوترانسفراز (AST) و آلانین آمینوترانسفراز (ALT)، به عنوان شاخص‌های مهم خونی برای بررسی سلامت و بیماری کبدی اشاره کرد (۴). مطالعه‌ها نشان داده‌اند که سطوح بالای این آنزیم‌های کبدی با بیماری کبد چرب غیر الکی مرتبط است. بنابراین سطوح سرمی این آنزیم‌ها می‌توانند وضعیت سلول‌های کبدی را منعکس کنند (۵). پاتوژنز کبد چرب غیرالکی ارتباط نزدیکی با چاقی و مقاومت به انسولین دارد. چاقی و مقاومت به انسولین سبب افزایش لیپولیز در

درمان زکام، روماتیسم، بیماری‌های عصبی، ورم لثه، دندان درد، آسم، سکتته، یبوست، دیابت (۱۲)، سرماخوردگی، آرتروز، میگرن، زوال عقل، سوء هاضمه، اسهال، تهوع و استفراغ، کاردیوپاتی، فشار خون بالا و تپش قلب (۱۳ و ۱۴) به کار می‌رود. بر طبق نتایج حاصل از یک مطالعه، رویکردهای غیردارویی از قبیل مکمل‌یاری زنجبیل همراه با فعالیت بدنی، ممکن است از طریق کاهش التهاب و استرس سلولی، در بهبود کیفیت زندگی و سلامت افراد دارای اضافه وزن نقش داشته باشد (۱۵).

در ارتباط با عوارض جانبی، مصرف زنجبیل در انسان تاکنون هیچ‌گونه گزارش علمی‌اریه نشده است (۱۴). زنجبیل هم‌چنین دارای خاصیت آنتی‌اکسیدانی، ضد درد و ضد التهابی در حیوانات می‌باشد (۱۶ و ۱۷). بر اساس گزارش‌های انجمن مطالعه‌های بیماری‌های کبد آمریکا، ALT و AST نشانگرهای مناسب سلامتی و بیماری کبد هستند و افزایش آمینوترانسفرازهای سرم از جمله مشخصه‌های بیماری کبد چرب غیر الکلی است (۱۸). در یک بررسی نشان داده شد که هشت هفته تمرین هوازی باعث کاهش میزان سرمی آنزیم‌های آسپارتات آمینوترانسفراز و آلانین آمینوترانسفراز در مردان مبتلا به بیماری کبد چرب می‌شود و تمرین هوازی ورزشی منظم می‌تواند روش درمانی مناسبی برای کنترل و مراقبت از بیماران کبد چرب باشد (۱۹). به علاوه نتایج یک بررسی نشان داد که، هر دو نوع

تمرین مقاومتی و تمرین تناوبی شدید راهبردهای تمرینی مناسبی برای کاهش غلظت پلاسمایی آلانین آمینوترانسفراز پلازما، نیم رخ لیپیدی، مقاومت به انسولین و محتوای چربی کبد هستند (۲۰). یافته‌های یک بررسی نشان داد که هر دو روش دارو درمانی و ورزشی به همراه رژیم غذایی، اثر تقریباً یکسانی بر کاهش شدت بیماری کبد چرب غیرالکلی چه از نظر آنزیم‌های کبدی و چه از لحاظ سونوگرافی دارد (۲۱). در یک پژوهش نشان داده شد که، هشت هفته تمرین ترکیبی هوازی-مقاومتی به همراه رژیم غذایی تأثیر معنی‌داری بر روی متغیرهای بیوشیمیایی بیماران کبد چرب غیرالکلی ندارد (۲۲). با عنایت به آن که هنوز درمان قطعی برای درمان اختلال کبد چرب یافت نشده است و با توجه به این که برخی از پژوهشگران ترکیبی از رژیم غذایی مناسب و فعالیت بدنی را برای پیشگیری و درمان آن پیشنهاد کرده‌اند (۲۳). لذا با عنایت به شیوع بیماری کبد چرب غیر الکلی در سراسر دنیا که بیشتر به دلایل کم تحرکی و استفاده از رژیم‌های غذایی پرچرب می‌باشد و با توجه به عوارض این بیماری بر کل بدن و عدم وجود اطلاعات کافی در رابطه با درمان قطعی بیماری کبد چرب، تحقیق و جستجو برای یافتن داروها و یا روش‌های مؤثر و با عوارض جانبی کمتر ادامه دارد. مطالعه حاضر نیز با هدف بررسی و مقایسه اثر درمانی عصاره زنجبیل همراه فعالیت بدنی به صورت حرکت

مخلوط (۱/۵ گرم) و آب مقطر (۳۰۰ میلی لیتر) می‌باشد (۲۵ و ۲۴). در این مطالعه برای تهیه عصاره ریشه زنجبیل از روش پرکولاسیون استفاده شد و برای این کار به مقدار کافی ریشه گیاه زنجبیل از فروشگاه تهیه و به جهت اطمینان از گیاه به دلیل بومی نبودن آن چندین قطعه از آن با رعایت تمام شرایط لازم برای رشد گیاه در گلخانه دانشگاه کاشته شد و به وسیله متخصصین گیاه شناسی دانشگاه شیراز مشخص گردید که گیاه کاشته شده زنجبیل می‌باشد و شماره هرباریوم ۲۴۹۹۹ به آن اختصاص داده شد. آنگاه به مقدار کافی از آن تهیه و پس از تمیز و خشک کردن، آسیاب نموده تا به صورت پودر درآید و سپس مقدار ۱۰۰ گرم از پودر بدست آمده را، به مدت ۷۲ ساعت با ۱۰۰۰ میلی لیتر اتانول ۵۰ درصد در دستگاه پرکولاتور ریخته تا به خوبی خیس بخورد، سپس شیر پرکولاتور باز شود تا مایع قطره قطره به ظرف پایین وارد گردد، از طرفی در بالای پرکولاتور یک صفحه قرار داده شد و روی آن چند وزنه قرار گرفت. لازم به ذکر است که به طور مداوم حلال (الکل) را به کمک پیپت به بالای ظرف اضافه کرده تا سطح مایع پایین نیاید و حالت ثابت داشته و پودر گیاه خشک نگردد. بعد از این مرحله، مایع به دست آمده در زیر پرکولاتور که حاوی حلال الکلی و ماده استخراجی تام بود، به کمک دستگاه روتاری، حلال اضافی از آن جدا، تا کاملاً غلیظ گردد. آنگاه به کمک دسیکاتور و پمپ خلاء عصاره به صورت پودر در آورده شد. در این تحقیق نمونه‌ها به ۷ گروه ۸ تایی

بر روی نوار گردان در موش‌های صحرایی مبتلا به بیماری کبد چرب انجام شد.

### روش بررسی

پژوهش حاضر یک مطالعه‌ی تجربی است که در سال ۱۳۹۶ در دانشگاه آزاد اسلامی واحد شیراز انجام شد. در این مطالعه از ۵۶ سر موش صحرایی نر بالغ از نژاد ویستار در محدوده وزنی ۲۰۰ تا ۲۱۰ گرم و سن ۱۲۰ تا ۱۱۰ روز استفاده شد. در طول دوره آزمایش، همه حیوانات از آب و غذای فشرده ساخت شرکت خوراک دام پارس تهران و بدون محدودیت برخوردار بوده و در یک اتاق مخصوص در دمای  $20 \pm 2$  درجه سانتی گراد و در شرایط ۱۲ ساعت روشنایی و ۱۲ ساعت تاریکی نگه داری شدند. پروتکل این تحقیق بر اساس قوانین بین‌المللی در مورد حمایت از حیوانات آزمایشگاهی تنظیم و در کمیته اخلاق دانشگاه تحت شماره IR.miau13951026 به تصویب رسید. هم چنین در این مطالعه برای ایجاد اختلال کبد چرب غیر الکلی نیز از پروتکل گاوآژ امولسیون پرچرب استفاده شد. با توجه به مطالعه‌های ماچادو و همکاران و زو و همکاران پروتکل امولسیون پرچرب برای موش‌های صحرایی، شامل سدیم دی اکسی کولات (۱۰ گرم)، کلسترول (۱۰۰ گرم)، پودر کامل شیر (۸۰ گرم)، کربوهیدرات (۲۰۰ گرم)، روغن ذرت (۴۰۰ گرم)، ساکاروز (۱۵۰ گرم)، توئین ۸۰ (۳۶/۴ گرم)، پروپیلن گلیکول ۸۰ (۳۱/۱ گرم)، مولتی ویتامین (۲/۵ گرم)، نمک (۱۰ گرم)، مواد معدنی

شامل گروه‌های کنترل (فاقد تیمار)، شاهد (تحت تیمار) با رژیم غذایی پر جرب و حلال دارو) و ۵ دسته تجربی که پس از تیمار ۶۰ روزه با رژیم غذایی پر چرب علاوه بر رژیم غذایی معمولی که بدون هیچ محدودیتی در اختیار آنان قرار می‌گرفت، تحت تیمار با فعالیت بدنی به صورت حرکت بر روی نوار گردان و دوزهای ۲۰۰ و ۱۰۰ میلی‌گرم بر کیلوگرم عصاره هیدروالکی ریشه گیاه زنجبیل به تنهایی و همراه یکدیگر تقسیم شدند. در این بررسی تیمار با عصاره زنجبیل برای مدت ۴ هفته و به صورت گاواژ و فعالیت بدنی به صورت حرکت بر روی نوار گردان از دستگاه نوار گردان ویژه جوندگان استفاده شد که ضمن آن حیوان‌های مورد آزمایش در دوره یک هفته-ای آشنایی با نحوه فعالیت روی نوار گردان که شامل ۵ جلسه راه رفتن و دویدن با سرعت ۵ تا ۸ متر در دقیقه و شیب صفر درصد، به مدت ۱۰ دقیقه انجام شد (لازم به ذکر است که این سرعت دویدن تأثیری بر ویژگی‌های فیزیولوژیک و توان هوازی حیوانات ندارد). در این مطالعه برای وادار نمودن حیوان‌ها به ادامه حرکت بر روی دستگاه نوار گردان در انتهای دستگاه یک شوک الکتریکی بسیار ضعیف تعبیه شده بود و برای پیشگیری از آسیب‌های احتمالی ناشی از شوک از همان ابتدا حیوان‌ها از طریق ضربه زدن به دستگاه و یا لمس دم آنها شرطی گردیدند. در این پروتکل برای گرم کردن حیوان‌ها در جلسه‌های تمرین، ابتدا پس از قرار دادن موش‌ها بر روی دستگاه نوار گردان، حیوان‌ها به مدت ۱۰ دقیقه با

سرعت ۸ متر در دقیقه می‌دویدند و سپس برنامه تمرینی انجام می‌شد و پس از انجام برنامه تمرینی به جهت اجرای برنامه سرد نمودن حیوانات سرعت دستگاه به طور معکوس کاهش داده می‌شد تا سرعت آن به صفر برسد. این برنامه تمرینی به مدت چهار هفته و به مدت پنج روز در هر هفته و روزانه دو جلسه ۱۵ دقیقه‌ای که حداقل یک ساعت از هم فاصله داشت، با سرعت ۱۵ متر در دقیقه و با شیب صفر درجه انجام شد (۲۶ و ۲۷). در پایان دوره آزمایش بعد از بی‌هوش نمودن موش‌ها به وسیله کتامین، ابتدا جهت تهیه سرم برای اندازه‌گیری میزان سرمی آنزیم‌های ALT, AST و ALP، اقدام به خون‌گیری از قلب آنها گردید و سپس با جدا سازی اندام کبد و پس از ثابت نمودن آن با فرمالین ۱۰ درصد با کمک دستگاه‌های تیشیو پروسسور مدل meditel TBS88 ساخت کشور آلمان و میکروتوم تمام اتوماتیک مدل Sakura ساخت کشور هلند، اقدام به تهیه مقاطع بافتی گردید. مقاطع بافتی تهیه شده پس از رنگ‌آمیزی با هماتوکسیلین-ائوزین مورد ارزیابی قرار گرفتند و تعداد سلول‌های کوپفر و هپاتوسیت در جایگاهی یکسان برای تمام نمونه‌ها و در سطحی معادل ۵۰۰۰ میکرومتر مربع شمارش شدند. در این مطالعه از طریق روش‌های معمول آزمایشگاهی و با استفاده از کیت‌های ساخت شرکت آزمون میزان سرمی ترانس آمینازهای ALT, AST و ALP اندازه‌گیری گردید. در پایان پس از تأیید نرمال بودن توزیع داده‌ها از طریق آزمون کالموگروف-اسمیرنوف، نتایج به دست آمده

AST و ALT در سطح  $p < 0/01$  نسبت به حیوان‌های تحت تیمار با رژیم غذایی پرچرب به تنهایی و فاقد تفاوت معنی‌دار نسبت به گروه کنترل می‌شود و هم چنین باعث کاهش معنی‌دار میزان سرمی آنزیم ALP در سطح  $p < 0/001$  نسبت به گروه‌های تحت تیمار با رژیم غذایی پرچرب تنها و کنترل می‌شود. به علاوه نتایج این بررسی نشان داد که تیمار با رژیم غذایی پرچرب و عصاره زنجبیل با دوزهای ۱۰۰ و ۲۰۰ میلی‌گرم بر کیلوگرم همراه با فعالیت بدنی به صورت حرکت بر روی نوارگردان باعث کاهش معنی‌دار میزان سرمی آنزیم‌های AST و ALT در سطح  $p < 0/01$  نسبت به حیوان‌های تحت تیمار با رژیم غذایی پرچرب تنها می‌شود. هم‌چنین میزان سرمی آنزیم‌ها نسبت به حیوانات گروه‌های کنترل و تحت تیمار با فعالیت بدنی به صورت حرکت بر روی نوار گردان و عصاره زنجبیل هر کدام به تنهایی، ولی همراه با رژیم غذایی پرچرب تفاوت معنی‌داری مشاهده نگردید. نتایج این پژوهش نشان داد که تیمار با رژیم غذایی پرچرب و عصاره زنجبیل با دوزهای ۱۰۰ و ۲۰۰ میلی‌گرم بر کیلوگرم همراه با فعالیت بدنی به صورت حرکت بر روی نوارگردان باعث کاهش معنی‌دار میزان سرمی آنزیم ALP در سطح  $p < 0/001$  نسبت به گروه‌های تحت تیمار با رژیم غذایی پرچرب تنها و کنترل می‌گردد (جدول ۱). به علاوه نتایج حاصل از مطالعه‌های بافت‌شناختی نشان دهنده عدم وجود آسیب در ساختار بافتی کبد حیوان‌های گروه کنترل می‌باشد و در این گروه هپاتوسیت‌ها شکل طبیعی

با استفاده از نرم افزار SPSS و با استفاده از آزمون‌های آماری آنوا و دانکن مورد تجزیه و تحلیل قرار گرفتند و اختلاف داده‌ها در سطح  $p \leq 0/05$  معنی‌دار در نظر گرفته شد.

#### یافته‌ها

نتایج حاصل از آنالیز داده‌های این مطالعه نشان داد که رژیم غذایی پرچرب باعث افزایش معنی‌دار میزان سرمی آنزیم‌های ALP و ASL در سطح  $p < 0/001$  و ALT در سطح  $p < 0/01$  نسبت به گروه کنترل می‌گردد. در حالی که فعالیت بدنی به صورت حرکت بر روی نوار گردان در حیوان‌های تحت تیمار با رژیم غذایی پرچرب، باعث کاهش معنی‌دار میزان سرمی آنزیم‌های AST و ALT در سطح  $p < 0/01$  و کاهش معنی‌دار میزان سرمی آنزیم ALP در سطح  $p < 0/001$  می‌شود. به علاوه اختلاف معنی‌داری بین میزان این آنزیم‌ها در این گروه از حیوان‌ها با حیوان‌های گروه کنترل مشاهده نگردید. هم‌چنین نتایج این مطالعه نشان داد که عصاره هیدروالکی زنجبیل با دوز ۱۰۰ میلی‌گرم بر کیلوگرم همراه با رژیم غذایی پرچرب باعث کاهش معنی‌دار میزان سرمی آنزیم AST, ALP و ALT به ترتیب در سطح  $p < 0/01$ ،  $p < 0/001$  و  $p < 0/01$  و فاقد تفاوت معنی‌دار نسبت به گروه کنترل می‌گردد (جدول ۱). هم‌چنین نتایج این بررسی نشان داد که عصاره هیدرو الکی زنجبیل با دوز ۲۰۰ میلی‌گرم بر کیلوگرم همراه با رژیم غذایی پرچرب باعث کاهش معنی‌دار میزان سرمی آنزیم

سلول‌های هپاتوسیتی می‌باشد (شکل ۴). هم‌چنین فتومیکروگراف بافت کبد در حیوانات تحت تیمار با عصاره زنجبیل با دوز ۲۰۰ میلی‌گرم بر کیلوگرم همراه با رژیم غذایی پرچرب نشان دهنده شفافیت بیشتر سیتوپلاسم (تغییرات هیدروپیک) در اطراف فضای پورتال تریاد و کاهش تغییرات هیدروپیک و شفافیت سیتوپلاسم اطراف ورید مرکزی می‌باشد (شکل ۵). به علاوه تصاویر بافتی کبد در حیوانات تحت تیمار با عصاره زنجبیل با دوزهای ۱۰۰ و ۲۰۰ میلی‌گرم بر کیلوگرم همراه با رژیم غذایی پر چرب و فعالیت بدنی به صورت حرکت بر روی نوارگردان نشان دهنده کاهش هجوم لنفوسیتی در اطراف پورتال تریاد و کاهش تغییرات هیدروپیک سلولی می‌باشد (شکل ۷ و ۶).

خود را حفظ کرده و هیچ گونه ارتشاح لنفوسیتی و تخریب بافتی مشاهده نگردید (شکل ۱)، در حالی که در حیوانات تحت تیمار با رژیم غذایی پرچرب آسیب بافتی و هجوم لنفوسیتی در اطراف پورتال تریاد و تغییرات هیدروپیک در سیتوپلاسم اکثر سلول‌های هپاتوسیتی مشاهده شد (شکل ۲). هم‌چنین در حیوانات تحت تیمار با رژیم غذایی پر چرب همراه با فعالیت بدنی به صورت حرکت بر روی نوار گردان اگر چه آسیب بافتی کبد کاهش یافته است، اما هجوم لنفوسیتی در اطراف پورتال تریاد مشاهده گردید (شکل ۳). به علاوه فتومیکروگراف بافت کبد در حیوانات تحت تیمار با عصاره زنجبیل با دوز ۱۰۰ میلی‌گرم بر کیلوگرم همراه با رژیم غذایی پرچرب نشان دهنده تغییرات هیدروپیک سیتوپلاسم در اکثر

جدول ۱: نتایج مربوط به میزان سرمی آنزیم‌های ALT, AST و ALP در حیوانات گروه‌های مختلف (میانگین ± انحراف معیار)

گروهها	آسپاراتات آمینوترانسفراز (AST) IU/L	آلانین آمینوترانسفراز (ALT) IU/L	آسپاراتات آمینوترانسفراز (ALP) IU/L
کنترل (فاقد تیمار)	۱۲۲/۱۳ ± ۴/۰۶	۵۸/۱۳ ± ۱/۴۹	۲۴۶/۳۸ ± ۴/۰۸
شاهد (تیمار با حلال دارو و رژیم غذایی پرچرب)	۱۷۰/۶۳ ± ۴/۴۵ <sup>x</sup>	۹۴/۵۰ ± ۲/۴۴ <sup>x</sup>	۸۹۵/۷۵ ± ۲۲/۸۸ <sup>xx</sup>
تجربی ۱ (تیمار با رژیم غذایی پرچرب به همراه حرکت بر روی نوار گردان)	۱۲۰/۲۵ ± ۵/۹۳ <sup>#</sup>	۵۸/۵۰ ± ۳/۷۵ <sup>#</sup>	۴۳۷/۳۷ ± ۱۳/۴۷ <sup>xxx###</sup>
تجربی ۲ (تیمار با دوز ۱۰۰ mg/kg عصاره زنجبیل به همراه رژیم غذایی پرچرب)	۱۳۰/۳۷ ± ۲/۶۷ <sup>#</sup>	۶۹/۷۵ ± ۲/۴۴ <sup>#</sup>	۵۳۹/۲۵ ± ۲۸/۸۲ <sup>xxx###</sup>
تجربی ۳ (تیمار با دوز ۲۰۰ mg/kg عصاره زنجبیل به همراه رژیم غذایی پرچرب)	۱۲۹/۵۰ ± ۵/۹۱ <sup>#</sup>	۶۲/۱۳ ± ۱/۸۷ <sup>#</sup>	۴۰۲/۷۵ ± ۱۸/۲۹ <sup>xxx###</sup>
تجربی ۴ (تیمار با دوز ۱۰۰ mg/kg عصاره زنجبیل به همراه حرکت بر روی نوار گردان و رژیم غذایی پرچرب)	۱۱۹/۶۳ ± ۴/۵۷ <sup>#</sup>	۵۵/۷۵ ± ۲/۸۴ <sup>#</sup>	۳۵۵/۵۰ ± ۱۳/۸۶ <sup>xxx###</sup>
تجربی ۵ (تیمار با دوز ۲۰۰ mg/kg عصاره زنجبیل به همراه حرکت بر روی نوار گردان و رژیم غذایی پرچرب)	۱۱۴/۱۳ ± ۲/۹۹ <sup>#</sup>	۵۱/۲۵ ± ۱/۸۶ <sup>#</sup>	۳۰۳/۵۰ ± ۱۴/۱۰۰ <sup>xxx###</sup>

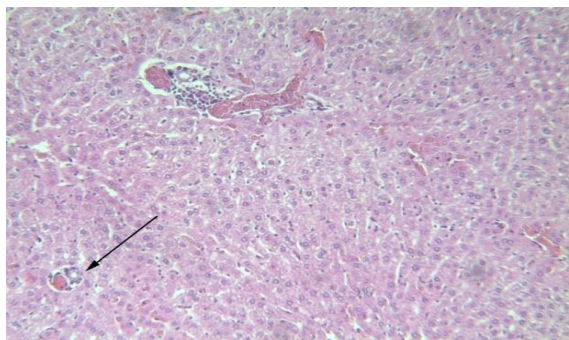
\*\* و \* نشان دهنده اختلاف معنی‌دار به ترتیب در سطح  $p \leq 0.01$

و  $p \leq 0.01$  نسبت به گروه کنترل

### و # نشان دهنده اختلاف معنادار به ترتیب در سطح  $p \leq 0.01$

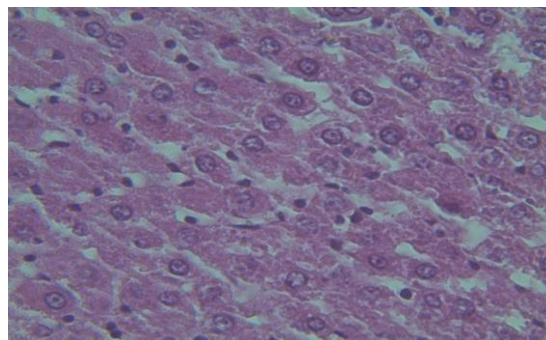
و  $p \leq 0.01$  نسبت به گروه شاهد





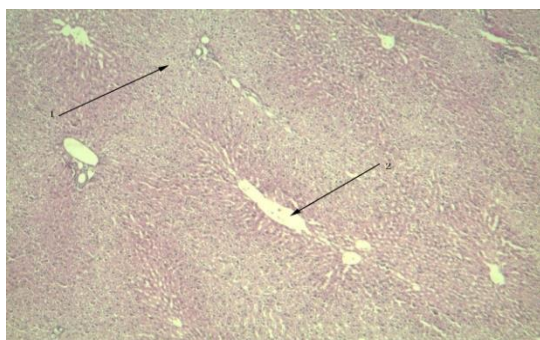
شکل (۴)

شکل ۴: فتومیکروگراف بافت کبد در حیوانات تحت تیمار با رژیم غذایی پرچرب و عصاره زنجبیل با دوز ۱۰۰ میلی‌گرم بر کیلوگرم با رنگ آمیزی با هماتوکسیلین و اتوزین و با درشت‌نمایی ۱۰۰ تصویر نشان‌دهنده تغییرات هیدروپیک سیتوپلاسم در اکثر سلول‌های هیپاتوسیتی (فلش) می‌باشد.



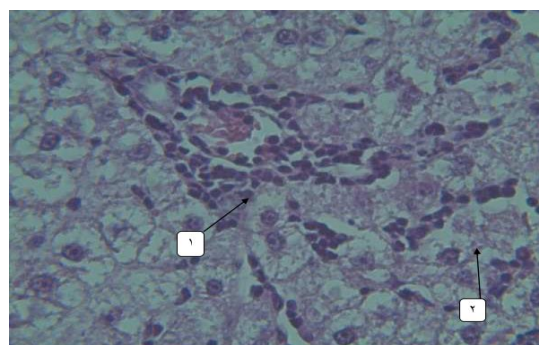
شکل (۱)

شکل ۱: فتومیکروگراف بافت کبد در گروه کنترل با رنگ آمیزی با هماتوکسیلین و اتوزین و با درشت‌نمایی ۱۰۰ چنانچه در شکل مشاهده می‌شود هیپاتوسیت‌ها شکل طبیعی خود را حفظ کرده و هیچ‌گونه ارتشاح لنفوسیتی و تخریب بافتی مشاهده نمی‌گردد.



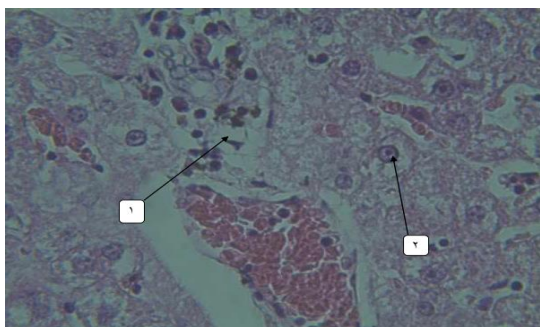
شکل (۵)

شکل ۵: فتومیکروگراف بافت کبد در حیوانات تحت تیمار با رژیم غذایی پرچرب و عصاره زنجبیل با دوز ۲۰۰ میلی‌گرم بر کیلوگرم با رنگ آمیزی با هماتوکسیلین و اتوزین و با درشت‌نمایی ۱۰۰ تصویر نشان‌دهنده شفافیت بیشتر سیتوپلاسم (تغییرات هیدروپیک) در فضای اطراف پورتال تریاد (فلش ۱) و کاهش تغییرات هیدروپیک و شفافیت سیتوپلاسم در اطراف ورید مرکزی (فلش ۲) می‌باشد.



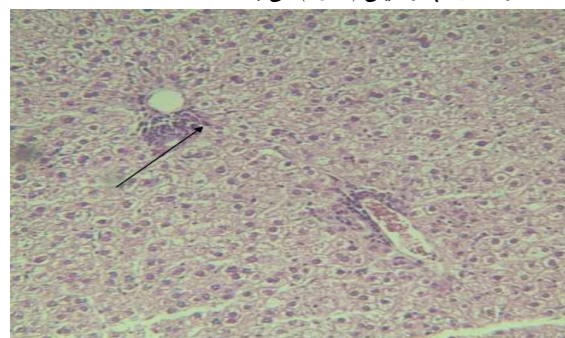
شکل (۲)

شکل ۲: فتومیکروگراف بافت کبد در گروه شاهد با رنگ آمیزی با هماتوکسیلین و اتوزین و با درشت‌نمایی ۱۰۰ تصویر نشان‌دهنده تغییرات بافتی از قبیل هجوم لنفوسیتی در اطراف پورتال تریاد (فلش ۱) و تغییرات هیدروپیک سیتوپلاسم در اکثر سلول‌های هیپاتوسیتی (فلش ۲) می‌باشد.



شکل (۱)

شکل ۱: فتومیکروگراف بافت کبد در حیوانات تحت تیمار با رژیم غذایی پرچرب همراه با عصاره زنجبیل با دوز ۱۰۰ میلی‌گرم بر کیلوگرم و حرکت بر روی نوار گردان رنگ آمیزی با هماتوکسیلین و اتوزین و با درشت‌نمایی ۱۰۰ تصویر نشان‌دهنده کاهش هجوم لنفوسیتی در اطراف پورتال تریاد (فلش ۱) و کاهش تغییرات هیدروپیک سلولی (فلش ۲) می‌باشد.

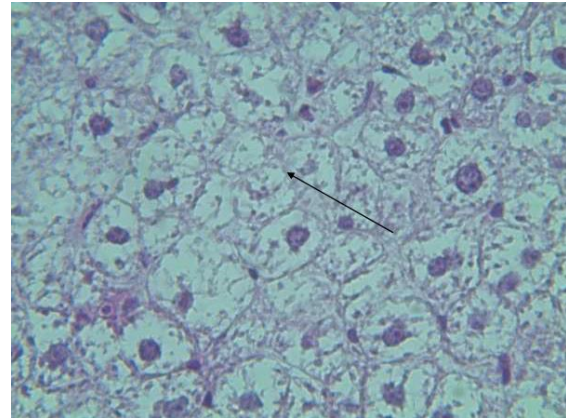


شکل (۳)

شکل ۳: فتومیکروگراف بافت کبد در حیوانات تحت تیمار با رژیم غذایی پرچرب و حرکت بر روی نوار گردان با رنگ آمیزی با هماتوکسیلین و اتوزین و با درشت‌نمایی ۱۰۰ تصویر نشان‌دهنده هجوم لنفوسیتی در اطراف پورتال تریاد (فلش) می‌باشد

گردان در موش‌های مبتلا به اختلال کبد چرب غیر الکلی باعث کاهش میزان سرمی ترانس آمینازهای کبدی می‌شود (۲۹). هم‌چنین در یک مطالعه دیگر نیز نشان داده شد که محدودسازی کالریک و تمرین ایروبیک منظم برای مدت ۳۰ دقیقه و کاهش وزن بدن به وسیله تمرین استقامتی برای مدت ۳ ماه همراه باعث بهبود میزان سرمی آلانین ترانسفراز و کلسترول در بیماران مبتلا به کبد چرب می‌شود (۳۰).

هم سو با نتایج این مطالعه نشان داده شده است که مداخلات مربوط به سبک زندگی از قبیل فعالیت ورزشی منظم و تغذیه مناسب می‌تواند باعث کنترل و بهبود بیماری کبد چرب شود. در این زمینه گزارش شده است که هشت هفته تمرین هوازی باعث کاهش معنی‌دار آنزیم‌های آسپارات آمینوترانسفراز و آلانین آمینوترانسفراز سرمی در بیماران مبتلا به کبد چرب می‌شود (۳۱ و ۳۲). رژیم غذایی پرچرب با ایجاد استرس اکسیداتیو باعث آسیب به ساختار بافتی و افزایش میزان فعالیت ترانس آمینازهای کبدی می‌شود و با توجه به آن که زنجبیل باعث افزایش فعالیت آنزیم سوپراکسیددسموتاز و کاهش معنی‌دار در میزان سرمی مالون دی آلدئید می‌شود، از این طریق اثرات ضد اکسایشی خود را اعمال می‌کند (۳۳ و ۳۴). هم‌چنین با توجه به آن که در یک مطالعه نشان داده شد که تمرین‌های ورزشی سبب افزایش استرس اکسیداتیو شده و هم‌زمان با آن فعالیت آنتی‌اکسیدان سوپراکسید دیسموتاز اریتروسیستی نیز افزایش یافته که کاهش میزان پر اکسیداسیون لیپیدی غشاء اریتروسیست‌ها را



شکل (۷)

شکل ۷: فتومیکروگراف بافت کبد در حیوانات تحت تیمار بارژیم غذایی پرچرب همراه با عصاره زنجبیل بادوز ۲۰۰ میلی‌گرم بر کیلوگرم و حرکت بر روی نوار گردان رنگ آمیزی با همتوکسیلین و انوزین و با درشت‌نمایی ۱۰۰ فلش در تصویر نشان دهنده کاهش چشمگیر تغییرات هیدروپیک سیتوپلاسم در اکثر سلول‌های می باشد.

#### بحث

نتایج مطالعه حاضر نشان داد که رژیم غذایی پرچرب باعث افزایش فعالیت ترانس آمینازهای آسپارات آمینوترانسفراز، الکالین فسفاتاز و آلانین ترانسفراز و آسیب به ساختار بافتی کبد می‌شود در حالی که فعالیت بدنی به صورت حرکت بر روی نوار گردان و تجویز عصاره هیدروالکلی زنجبیل به تنهایی و یا همراه با حرکت بر روی نوار گردان باعث کاهش فعالیت ترانس آمینازهای فوق و بهبود ساختار بافتی کبد می‌شود. بر خلاف نتایج حاصل از مطالعه حاضر در یک بررسی دیگر نشان داده شد که در موش‌های مسن میزان فعالیت آنزیم‌های آسپارات آمینوترانسفراز و آلانین ترانسفراز پس از ۶ و ۱۲ هفته تمرین مداوم افزایش می‌یابد (۲۸). هم سو با نتایج بررسی حاضر در مطالعه کاوانیشی و همکاران نشان داده شد که ۱۶ هفته تمرین هوازی بر روی نوار

کننده آنزیم‌های گلوکونوژنیک از جمله؛ آنزیم‌های آسپاراتات آمینوترانسفراز، الکالین فسفاتاز و آلانین آمینوترانسفراز می‌شود (۳۸). زنجبیل به دلیل داشتن جینرول ترکیب‌های پلی فنولیک و فلاونوئیدی دیگر دارای ویژگی‌های ضد التهابی و آنتی‌اکسیدانی قوی می‌باشند و از استرس‌های اکسیداتیو در بدن جلوگیری می‌کنند (۳۹)، لذا کاهش میزان آنزیم‌های فوق قابل توجه می‌باشد. به علاوه نشان داده شده است که نوع رژیم غذایی و فعالیت فیزیکی تأثیر به سزایی در بهبودی بیماری کبد چرب و ریسک فاکتورهای قلبی عروقی مرتبط با آن دارد (۴۰). هم سو با نتایج حاصل از مطالعه حاضر، در یک بررسی دیگر نیز نشان داده شد که در موش‌های صحرایی دچار آسیب کبدی، تجویز عصاره زنجبیل سبب کاهش معنی‌دار آنزیم‌های آسپاراتات آمینوترانسفراز، الکالین فسفاتاز، آلانین ترانسفراز و آرژیناز می‌شود (۴۱). لازم به ذکر است که در مطالعه حاضر فاکتورهای التهابی و همچنین آنزیم‌های آنتی‌اکسیدان موجود در خون که می‌توانستند در تبیین بهتر نتایج مورد استفاده قرار گیرند، مورد اندازه‌گیری قرار نگرفتند. این امر می‌تواند به عنوان یک محدودیت برای این مطالعه به حساب آید؛ بنابراین پیشنهاد می‌شود به منظور بررسی دقیق علت آسیب بافتی کبد در رژیم‌های غذایی پرچرب و بهبود آن در شرایط تیمار با عصاره زنجبیل و فعالیت بدنی در تحقیقات آتی اندازه‌گیری فاکتورهای فوق مد نظر قرار گیرد.

به دنبال دارد. احتمالاً تمرینات ورزشی، افراد را در مقابل استرس اکسیداتیو مقاوم‌تر ساخته و زندگی سالمی را تأمین می‌کند (۳۵). بنابراین در مطالعه حاضر فعالیت بدنی و هم چنین عصاره زنجبیل احتمالاً از طریق کاهش تولید ترکیب‌های اکسیدان و افزایش فعالیت آنتی‌اکسیدانی و هم چنین تقویت توان مقابله بدن در برابر استرس اکسیداتیو باعث بهبود ساختار بافتی و میزان فعالیت ترانس آمینازهای کبدی شده است. با توجه به آن که ترکیب‌های پلی فنولی موجود در عصاره زنجبیل از طریق خنثی کردن رادیکال‌های آزاد و تحریک ترمیم سلول‌های کبد و مهار گلوکوروئیداز باعث حفاظت از سلول‌های کبدی می‌شوند (۳۶)، لذا بهبود ساختار بافتی و میزان سرمی ترانس آمینازهای کبدی در حیوان‌های تحت تیمار با عصاره زنجبیل را می‌توان به اثرات آنتی‌اکسیدانی و مهار گلوکوروئیداز زنجبیل نسبت داد. به علاوه افزایش در سیالیت غشاء سلول‌های کبدی در اثر مصرف رژیم غذایی پر چرب که منجر به آزادی آنزیم‌های کبدی به درون گردش خون و افزایش میزان سرمی آنها می‌گردد، از طریق درمان با عصاره زنجبیل که پراکسیداسیون غشاء سلولی را کاهش می‌دهد، مانع آزادسازی این آنزیم‌ها به داخل خون می‌شود. در نتیجه این کار میزان سرمی آنزیم‌ها کاهش یافته و باعث برگشت سطح این آنزیم‌ها به حد نرمال می‌گردد (۳۷). هم چنین اثبات شده است که عصاره زنجبیل دارای اثرات آنتی‌اکسیدانی بر بافت‌های مختلف بدن است و باعث سرکوب ژن‌های تولید

**نتیجه‌گیری**

نتایج نشان داد که رژیم غذایی پرچرب احتمالاً از طریق استرس اکسیداتیو باعث افزایش میزان سرمی آنزیم‌های ALT، AST و ALP و همچنین آسیب بافتی کبد می‌شود در حالی که فعالیت بدنی به صورت حرکت بر روی نوار گردان و مصرف عصاره زنجبیل به تنهایی و یا همراه با یگدیگر باعث کاهش میزان ترانس آمینازها و اصلاح ساختار بافتی کبد می‌شود، لذا در درمان بیماری کبد چرب غیر الکلی استفاده هم‌زمان از عصاره زنجبیل با فعالیت بدنی به صورت حرکت بر روی تردمیل توصیه می‌شود.

**تقدیر و تشکر**

این مقاله حاصل پایان نامه دوره کارشناسی ارشد فیزیولوژی جانوری دانشگاه آزاد اسلامی واحد شیراز می‌باشد، لذا نویسندگان این مقاله بر خود لازم می‌دانند تا از حوزه معاونت محترم پژوهشی دانشگاه آزاد اسلامی واحد شیراز که زمینه انجام این مطالعه را فراهم نمودند تقدیر و تشکر نمایند.

## REFERENCES

1. Marchesini G, Brizi M, Bianchi G, Tomassetti S, Bugianesi E, Lenzi M, et al. Nonalcoholic fatty liver disease: a feature of the metabolic syndrome. *Diabetes* 2001; 50(8):1844-50.
2. Wong VW, Chu WC, Wong GL, Chan RS, Chim AM, Ong A, et al. Prevalence of non-alcoholic fatty liver disease and advanced fibrosis in Hong Kong Chinese: a population study using proton-magnetic resonance spectroscopy and transient elastography. *Gut* 2012; 61(3): 409-15.
3. Fabbrini E, Sullivan S, Klein S. Obesity and nonalcoholic fatty liver disease: biochemical, metabolic, and clinical implications. *Hepatology* 2010; 51(2): 679-89.
4. Reddy JK, Rao MS. Lipid Metabolism & Liver Inflammation. *Am J Physiol Gastrointest Liver Physiol* 2006; 290(5): G852-8.
5. Chang Y, Ryu S, Sung E, Jang Y. Higher concentrations of alanine aminotransferase within the reference interval predict nonalcoholic fatty liver disease. *Clin Chem* 2007; 53(4): 686-92.
6. Utzschneider KM, Kahn SE. Review: The role of insulin resistance in nonalcoholic fatty liver disease. *J Clin Endocrinol Metab* 2006; 91(12): 4753-61.
7. Wei Y, Rector RS, Thyfault JP, Ibdah JA. Nonalcoholic fatty liver disease and mitochondrial dysfunction. *World J Gastroenterol* 2008; 14(2):193-9.
8. Xiao J, Guo R, Fung ML, Liang EC, Tipoe GL. Therapeutic approaches to non-alcoholic fatty liver disease: past achievements and future challenges. *Hepatobiliary Pancreat Dis Int* 2013; 12(2): 125-35.
9. Frith J, Day CP, Robinson L, Elliott C, Jones DE, Newton JL. Potential strategies to improve uptake of exercise interventions in non-alcoholic fatty liver disease. *Hepatol* 2010; 52(1): 112-6.
10. Yap CY, AW TC. Liver Function Tests. *Proceedings Of Singapore Health Care* 2010; 19(1): 80- 2.
11. Amiri H, Mohammadi M, Sadatmand S, Taheri E. Study the chemical composition of essential oil of ginger (*Zingiber officinale*) and antioxidant and cell toxicity. *Journal of Medicinal Plants* 2016; 2(58): 89-98.
12. Acosta-Madrid II, Castañeda-Hernández G, Cilia-López VG, Cariño-Cortés R, Pérez-Hernández N, Fernández-Martínez E. Interaction between *Heliopsis longipes* extract and diclofenac on the thermal hyperalgesia test. *Phytomedicine* 2009; 16(4): 336-41.
13. Ortiz ML, Ramírez M, Martha P, González G, Héctor A, Ponce M, et al. Combination of Naproxen and Citral Reduces Nociception and Gastric Damage in Rats Mario I. *Arch Pharm Res* 2010; 33(10): 1691-7.
14. Rehman R, Akram M, Akhtar N, Jabeen Q, Saeed T, Ali Shah SM, et al. Zingiber officinale Roscoe (pharmacological activity). *J Med Plants Res* 2011; 5(3): 344 –8.
15. Vahdatpoor H, Alizadeh AA, Shakerian S. The effect of ginger supplement on oxidative stress induced by overweight extrinsic exertion and overweight. *J Birjand Univ Med Sci* 2018; 24(4): 282-90.
16. Oboh G, Akinyemi AJ, Ademiluyi AO. Antioxidant and inhibitory effect of red ginger (*Zingiber officinale* var. *Rubra*) and white ginger (*Zingiber officinale* Roscoe) on Fe(2+) induced lipid peroxidation in rat brain in vitro. *Exp Toxicol Pathol* 2012; 64(1-2): 31-6.
17. Rahnema P, Fallah Huseini H, Mohammadi H, Modares M, Khajavi Shojaee K, Askari M, et al. The Effects of Zingiber officinal R. on Primary Dysmenorrhea. *Journal of Medicinal Plants* 2010; 4(36): 81-6.
18. Chen ZW, Chen LY, Dai HL, Chen JH, Fang LZ. Relationship between alanine aminotransferase levels and metabolic syndrome in nonalcoholic fatty liver disease. *J Zhejiang Univ Sci B* 2008; 9(8): 616-22.
19. Davoodi M, Moosavi H, Nikbakht M. The effect of eight weeks selected aerobic exercise on liver parenchyma and liver enzymes (AST, ALT) of fat liver patients. *J Shahrekord Univ Med Sci* 2012; 14(1): 84-90.
20. Kaki A, Galedari M. The effect of 12 weeks high intensity interval training and resistance training on liver fat, liver enzymes and insulin resistance in men with nonalcoholic fatty liver. *Jundishapur Sci Med J* 2017; 16(5): 493-505.
21. Nabizadeh Haghighi A, Shabani R. Comparing effects of medication therapy and exercise training with diet on liver enzyme levels and liver sonography in patients with non-alcoholic fatty liver disease (NAFLD). *J Fasa Univ Med Sci* 2016; 5(4): 488-500.
22. Hoseini kakhk1 SA, Khaleghzadeh H, Nematy M, Hamedinia M. The effect of combined aerobic-resistance training on lipid profile and liver enzymes in patients with non-alcoholic fatty liver under nutrition diet. *Sport Physiology* 2015; 27(7): 65-84.

- 23.Thoma C, Day CP, Trenell MI. Lifestyle interventions for the treatment of non-alcoholic fatty liver disease in adults: a systematic review. *J Hepatol* 2012; 56(1): 255-66.
- 24.Zou Y, Li J, Lu C, Wang J, Ge J, Huang Y, et al. High-fat emulsion-induced rat model of nonalcoholic steatohepatitis. *Life Sci* 2006; 79(11): 1100-7.
- 25.Machado MV, Michelotti GA, Xie G, Almeida Pereira T, Boursier J, Bohnic B, et al. Mouse models of diet-induced nonalcoholic steatohepatitis reproduce the heterogeneity of the human disease. *PLoS One* 2015; 10(5): e0127991.
- 26.Landers MR, Kinney JW, Van Breukelen F. Forced exercise before or after induction of 6-OHDA-mediated nigrostriatal insult does not mitigate behavioral asymmetry in a hemi parkinsonian rat model. *Brain Res* 2014; 1543: 263-70.
- 27.Salehi OR, Hoseini A. The effects of endurance trainings on serum bdnf and insulin levels in streptozotocin-induced diabetic rats. *Shefaye Khatam* 2017; 5(2): 52-61.
- 28.Barzegarzadeh-Zarandi H, Dabidy-Roshan V. Changes in some liver enzymes and blood lipid level following interval and continuous regular aerobic training in old rats. *J Shahrekord Univ Med Sci* 2012; 14(5):13-23.
- 29.Kawanishi N, Yano H, Mizokami T, Takahashi M, Oyanagi E, Suzuki K. Exercise training attenuates hepatic inflammation, fibrosis and macrophage infiltration during diet induced-obesity in mice. *Brain Behav Immun* 2012; 26(6): 931-41.
- 30.de Piano A, Prado WL, Caranti DA, Siqueira KO, Stella SG, Lofrano M, et al. Metabolic and nutritional profile of obese adolescents with nonalcoholic fatty liver disease. *J Pediatr Gastroenterol Nutr* 2007; 44(4): 446-52.
- 31.Loria P, Adinolfi LE, Bellentani S, Bugianesi E, Grieco A, Fargion S. Practice guidelines for the diagnosis and management of nonalcoholic fatty liver disease. A decalogue from the Italian Association for the Study of the Liver (AISF) Expert Committee. *Dig Liver Dis.* 2010; 42(4): 272-82.
- 32.Barani F, Afzalpour ME, Ilbiegi S, Kazemi T, Mohammadi Fard M. The effect of resistance and combined exercise on serum levels of liver enzymes and fitness indicators in women with nonalcoholic fatty liver disease. *J Birjand Univ Med Sci* 2014; 21(2): 188-202.
- 33.Mallikarjuna K, Sahitya Chetan P, Sathyavelu Reddy K, Rajendra W. Ethanol toxicity: Rehabilitation of hepatic antioxidant defense system with dietary ginger. *Fitoterapia* 2008; 79(3): 174–8.
- 34.Kota N, Krishna P, Polasa K. Alterations in antioxidant status of rats following intake of gingerthrough diet. *Food Chem* 2008; 106(3): 991- 6.
- 35.Jahani G, Firoozrai M, Matin Homae H, Tarverdzadeh B, Azarbayjani M, Movaseghi G, et al. The effect of continuous and regular exercise on erythrocyte antioxidative enzymes activity and stress oxidative in young soccer players. *RJMS* 2010; 17(74): 22-32.
- 36.Tavakol Afshari J, Moheghi N, Brook A. Ethanolic extract cytotoxic effect of zingiber officinale in hepatocellular carcinoma (hepg2) cell line. *Sci J Hamadan Univ Med Sci* 2010; 17(3): 52-6.
- 37.Gowri Shankar NL, Manavalan R, Venkappayya D, David Raj C. Hepatoprotective and antioxidant effects of Commiphora berryi (Arn) Engl bark extract against CCl(4)-induced oxidative damage in rats. *Food and Chemical Toxicology* 2008; 46(9): 3182-85.
- 38.Vozarova B, Stefan N, Lindsay RS, Saremi A, Pratley RE, Bogardus C, et al. High alanine aminotransferase is associated with decreased hepatic insulin sensitivity and predicts the development of type 2 diabetes. *Diabetes* 2002; 51(6): 1889-95.
- 39.Waghulde H, Mohan M, Kasture S, Balaraman R. Punica granatum attenuates Angiotensin-II induced hypertension in Wistar rats. *International Journal of PharmTech Research* 2010; 2(1): 60-7.
- 40.Ferolla SM, Silva LC, Ferrari Mde L, da Cunha AS, Martins Fdos S, Couto CA, et al. Dietary approach in the treatment of nonalcoholic fatty liver disease. *World J Hepatol* 2015; 7(24): 2522-34.
- 41.Abdel-Azeem AS, Hegazy AM, Ibrahim KS, Farrag AR, El-Sayed EM. Hepatoprotective, antioxidant, and ameliorative effects of ginger (*Zingiber officinale* Roscoe) and vitamin E in acetaminophen treated rats. *J Diet Suppl* 2013; 10(3):195-209.

# Comparison of the Therapeutic Effect of Gingerbread Hydroalcoholic Extract with Physical Activity on the Level of Transaminases and on Liver Tissue Changes in Adult Male Rats with Non-Alcoholic Fatty Liver Disorder

Sedighi S, Hosseini SE \*

Department of Biology, Faculty of Science, Shiraz Branch, Islamic Azad University, Shiraz, Iran

Received: 14 Sep 2017      Accepted: 9 Apr 2018

## Abstract

**Background & Aim:** Ginger possesses antioxidant properties which modifies oxidative indices. The use of high fat diet and low mobility is one of the reasons for the prevalence of fatty liver disease. Therefore, this study aimed to investigate the effect of ginger extract and physical activity on tissue changes induced by high fat diet and serum liver enzymes in adult male rats.

**Methods:** In this experimental study, 56 adult male rats in control (non-treated), control (treatment with high fat diet (10 ml / kg) and 5 experimental groups receiving high-fat diet (10 ml / kg) plus Doses of 100 and 200 mg / kg of ginger extract alone and with physical activity on the treadmill were used. Prescriptions were taken 28 days and served as gavage. At the end, after anesthetizing the animals and collecting blood from their hearts, their liver was removed to measure the AST, ALT and ALP enzymes, and after preparation of the tissue sections, the results of liver enzymes were measured by Anova and Duncan tests and significant differences in the data at  $0.05 > p$  was considered.

**Results:** High fat diet increased AST, ALT and ALP enzymes at the level of  $p < 0.001$  and liver tissue damage in comparison to the control group, and ginger and physical activity alone or with each other significantly decreased the AST and ALT enzymes at  $p > 0.01$  and ALP at the level of  $p < 0.001$  and improve the liver tissue structure compared with the high-fat diet group.

**Conclusion:** The results showed that high levels of ALT, AST, ALP, liver tissue damage, physical activity and ginger extract alone and in combination decrease ALT, AST and ALP and improve the liver tissue structure. It is better to modify the results based on the results, similar to the findings.

**Key words:** Ginger, ALT, AST, ALP, Striped, Non-Alcoholic Fatty Liver

\***Corresponding author:** Hosseini SE, Department of Biology, Faculty of Science, Shiraz Branch, Islamic Azad University, Shiraz, Iran

**Email:** ebrahim.hossini@yahoo.com

## Please cite this article as follows:

Sedighi S, Hosseini SE. Comparison of the Therapeutic Effect of Gingerbread Hydroalcoholic Extract with Physical Activity on the Level of Transaminases and on Liver Tissue Changes in Adult Male Rats with Non-Alcoholic Fatty Liver Disorder. Armaghane-danesh 2018; 23 (2): 188-201.