

## گزارش ۱۶ مورد کیست هیداتید ایزوله کلیه و

## مروری اجمالی بر مقالات

سیدمحمد رضا ربانی<sup>۱</sup>، سیدحسین ربانی<sup>۲</sup><sup>۱</sup> گروه کلیه و مجاری ادراری، دانشگاه علوم پزشکی یاسوج، یاسوج، ایران، <sup>۲</sup> مرکز بهداشت استان، دانشگاه علوم پزشکی یاسوج، یاسوج، ایران

تاریخ وصول: ۱۳۹۷/۳/۱۹ تاریخ پذیرش ۱۳۹۷/۸/۱۲

## چکیده:

**زمینه و هدف:** بیماری کیست هیداتید در دستگاه ادراری عملاً به معنی عفونت کلیه به وسیله اکینوкокوس گرانولوزوس است و درگیری قسمت‌های دیگر دستگاه ادراری در این بیماری بسیار نادر است. از طرفی دیگر گونه‌های اکینوкокوس مثل اکینوкокوس مولتی لوکولاریس و اکینوкокوس آلوئولاریس در دستگاه ادراری فوق العاده نادر هستند. هدف از انجام این مطالعه گزارش تجربه‌های خود در مواجهه با این بیماری و نیز مروری اجمالی بر مطالعه‌هایی است که تا کنون در این مورد صورت گرفته است.

**روش بررسی:** در این مطالعه ۱۶ بیمار بین ۹ تا ۶۱ ساله از مهر ۱۳۸۰ تا شهریور ۱۳۹۴ در شهر یاسوج تحت عمل جراحی قرار گرفتند. روش‌های تشخیصی شامل: سونوگرافی، سی تی اسکن، ام آر آی و تست‌های سرولوژیک بودند. ۱۴ بیمار با عمل جراحی باز، از طریق خلف صفاق پریسیستکتومی و ۲ بیمار با که تشخیص تومور کلیه تحت عمل نفرکتومی قرار گرفتند، ولی جواب آسیب‌شناسی بی‌ماری کیست هیداتید را نشان داد. به علاوه در این مطالعه مروری بر مطالعه‌های منتشر شده به زبان انگلیسی در پاب مد و اسکوپوس صورت گرفت.

**یافته‌ها:** متوسط سن بیماران ۳۹ سال (۹ تا ۶۱ سال)، نسبت زن به مرد مساوی، تست‌های سرولوژیک در هر دو بیماری که نفرکتومی شدند منفی بودند و سونوگرافی، سی تی اسکن و ام آر آی وجه تمایز خاصی برای کیست هیداتید کلیه نداشتند. نتایج حاصل از مرور مطالعه‌ها در یک جدول منعکس شده‌اند.

**نتیجه‌گیری:** کیست هیداتید کلیه هنوز یکی از مشکلات بهداشتی است که باید مورد توجه باشد. به علت پیشرفت‌هایی که در تکنیک‌های تصویربرداری صورت گرفت، تشخیص سریع کیست هیداتید کلیه امکان‌پذیر است، اما در هر توده کیستیک در کلیه به خصوص در مناطق آندمیک، قبل از اقدام جراحی باید کیست هیداتید کلیه را رد کرد.

واژه‌های کلیدی: کیست هیداتید کلیه، اکینوкокوس گرانولوزوس، بیماری هیداتید کلیه

\* نویسنده مسئول: سیدمحمد رضا ربانی، یاسوج، دانشگاه علوم پزشکی یاسوج، دانشکده پزشکی، گروه ارولوزی

Email: Rabani.smr@yums.ac.ir



## مقدمه

جدار کیست هیداتید دارای سه لایه است. خارجی‌ترین لایه که محصول عکس‌العمل بافت‌های بدن بیمار است و ممکن است کلسیفیه شود. لایه میانی که خود به صورت لایه لایه است و هیالینیزه می‌شود و یک لایه داخلی که متشکل از اپیتلیوم هسته‌دار است و به نام لایه ژرمینال (زایا)، معروف است. از این لایه ژرمینال لاروهای (اسکولکس‌های) فراوان ایجاد می‌شوند که به وسیله یک پایه به غشاء ژرمینال متصل هستند. به علاوه کیست هیداتید به وسیله مایع هیداتید پر می‌شود. لاروها در نهایت از غشاء ژرمینال جدا شده، بزرگ می‌شوند، و در مایع هیداتید شناور می‌شوند و در این مرحله به آنها کیست‌های دختر گفته می‌شود.

بیماری هیداتید در دستگاه ادراری تقریباً محدود به عفونت کلیه به وسیله اکینوкокوس گرانولوزوس است، زیرا درگیری در قسمت‌های دیگر دستگاه ادراری فقط در حد موارد نادر گزارش شده است. بر اساس آمارهای مختلف بین ۴٪ تا ۴ درصد موارد این بیماری در کلیه دیده می‌شود. بیماری هیداتید کلیه معمولاً به صورت یک توده کیستیک با مشخصه‌های منحصر به فرد در کلیه به صورتی ظاهر می‌شود که تشخیص آن امروزه با روش‌های تصویربرداری به صورتی سریع و تقریباً مطمئن امکان‌پذیر است. علاوه بر این از طریق آزمایش‌های سرولوژیک متعددی هم می‌توان تشخیص آن را تأیید کرد. این بیماری ممکن است بدون علامت بوده و به

کیست هیداتید یک عفونت انگلی است که به وسیله مرحله لاروی پارازیتی به نام اکینوкокوس گرانولوزوس ایجاد می‌شود. این انگل در فرم بالغ خود در روده سگ که میزبان نهایی آن است، زندگی می‌کند. تخم انگل از طریق مدفوع سگ باعث آلودگی مزارع در مناطق اندمیک می‌شود و با خوردن علف‌های مزارع به وسیله گوسفند، بز، خوک، و انسان که میزبان واسطه هستند، آلودگی ایجاد می‌شود. لارو این تخم‌ها به دیواره دوازدهه چسبیده، وریدها را سوراخ و از طریق جریان خون خود را به کبد می‌رساند. لاروهایی که از کبد عبور می‌کنند به ریه می‌رسند و در بعضی از موارد که از کبد و ریه عبور می‌کنند، از طریق جریان خون کلیه را آلوده می‌کنند (۱) و در نهایت کیست هیداتید کلیه را ایجاد می‌کنند. هر چند که در اکثر مطالعه‌ها یادآوری می‌شود که معمولاً درگیری کلیه در این بیماری به صورت همراه با دیگر اعضاء بدن و به خصوص همراه با درگیری کبد و ریه (در ۲ تا ۴ درصد موارد) دیده می‌شود، ولی کیست هیداتید کلیه به صورت منفرد نادرتر بوده و در ۱/۹ درصد مورد گزارش می‌شود (۲ و ۳).

این کیست‌ها دارای رشد تدریجی هستند و تقریباً در هر سال حدود یک سانتی‌متر رشد می‌کنند، لذا ۵ تا ۱۰ سال طول می‌کشد تا به اندازه‌ای بزرگ شوند که بتوانند علایم بالینی ایجاد کنند (۴).

سونوگرافی، سی تی اسکن، ام آر آی و تست‌های سرولوژیک بودند. به علاوه در این مطالعه مروری بر مقالات منتشر شده به زبان انگلیسی در پایبند و اسکوپوس با استفاده از گل واژه‌های Renal hydatid cyst, renal echinococcosis, renal hydatid disease صورت گرفت. همه مقالات به دست آمده از این واژه‌ها ارزیابی شدند. مقالاتی که به صورت گزارش موردی بودند، یا فقط چکیده آنها در دسترس بود، یا فاقد روند درمانی مشخصی بودند از مطالعه خارج شدند. از ۲۵۲ مقاله به دست آمده ۷۴ مقاله با متن کامل انتخاب و از بین این‌ها نیز فقط ۸ مقاله (جدول ۱) مرتبط و مفید تشخیص داده شدند. با این حال باید اذعان کرد که مطالعه مداخله‌ای تصادفی یا متانالیزی در مورد بیماری هیداتید کلیه مشاهده نشد. از طرف دیگر اکثریت مقالات به سال‌های قبل از ۱۹۶۰ بر می‌گردند، یعنی به زمانی که امکان‌های تصویربرداری پیشرفته امروزی، تست‌های سرولوژیک تشخیصی و نیز بعضی اقدامات جراحی امروزی در دسترس نبوده‌اند، بر می‌گردند. لذا هدف از انجام این مطالعه گزارش تجربه‌های خود در مواجهه با این بیماری و نیز مروری اجمالی بر مطالعه‌هایی است که تا کنون در این مورد صورت گرفته است.

صورت تصادفی تشخیص داده شود، یا در اثر عوارض ناشی از اثر یک توده فضاگیر مشخص شود، و یا به صورت خیلی نادر با هیداتوری (دفع کیست از طریق ادرار) مراجعه کنند که این مورد آخری پاتوگنومونیک برای تشخیص این بیماری است. برای درمان بسته به اندازه کیست و علائم بالینی همراه آن، ممکن است اقدام به عمل جراحی به صورت سیستکتومی یا پریسیستکتومی کرد و یا در کیست‌های بزرگتر، نفرکتومی ناقص یا کامل انجام شود، اما در هر صورت باید قبل از اقدام جراحی از تشخیص قطعی اطمینان حاصل کرد؛ زیرا در صورت پاره شدن کیست حین عمل جراحی خطر بروز شوک آنافیلاکسی و یا آلودگی فضای صفاقی وجود خواهد داشت. با توجه به این که منطقه ما یکی از مراکز پرورش دام در کشور است و در تجربه کاری خود با این بیماری برخورد می‌کنیم، بر آن شدیم تا تجربه‌های خود را جمع‌آوری کرده و با مروری بر مطالعه‌های دیگران بر نتایج آن افزوده و در اختیار دیگران قرار دهیم.

#### روش بررسی

در این مطالعه پرونده ۱۶ بیمار که از مهر ۱۳۸۰ تا شهریور ۱۳۹۴ در بیمارستان شهید بهشتی یاسوج تحت عمل جراحی قرار گرفتند، شرکت داده شدند. سن بیماران بین ۹ تا ۶۱ سال (میانگین ۳۹ سال) بود (جدول ۱). روش‌های تشخیصی شامل:

جدول ۱: مشخصه‌های دموگرافیک و نتایج یافته‌های بالینی بیماران

AGE	SEX	LATERALITY	SEROLOGIC TEST anti-hydatid antibody	US	CT SCAN	MRI	PROCEDURE	آسیب شناسی و نتیجه نهایی	ردیف
۹	مؤنث	راست	منفی	توده کیستیک کلیه	کیست هیداتید کلیه	-	پرسیسنتکومی	کیست هیداتید	۱
۳۹	مذکر	راست	منفی	توده کیستیک کلیه	کیست کمپلکس کلیه	کیست هیداتید کلیه	پرسیسنتکومی	کیست هیداتید	۲
۴۰	مؤنث	چپ	-	کیست کمپلکس کلیه	کیست کمپلکس کلیه	-	پرسیسنتکومی	کیست هیداتید	۳
۳۹	مؤنث	چپ	-	کیست کمپلکس کلیه	؟	-	پرسیسنتکومی	کیست هیداتید	۴
۴۴	مذکر	راست	-	توده کیستیک کلیه	کیست کمپلکس کلیه	-	پرسیسنتکومی	کیست هیداتید	۵
۵۹	مؤنث	چپ	-	توده کیستیک کلیه	کیست هیداتید کلیه	-	پرسیسنتکومی	کیست هیداتید	۶
۴۹	مذکر	راست	-	کیست کمپلکس کلیه	کیست هیداتید کلیه	-	پرسیسنتکومی	کیست هیداتید	۷
۵۷	مذکر	چپ	مثبت	توده کیستیک کلیه	کیست هیداتید کلیه	کیست هیداتید کلیه	پرسیسنتکومی	کیست هیداتید	۸
۵۳	مذکر	چپ	منفی	توده کیستیک کلیه	کیست کمپلکس کلیه	-	پرسیسنتکومی	کیست هیداتید	۹
۳۶	مؤنث	چپ	-	توده کیستیک کلیه	کیست کمپلکس کلیه	-	پرسیسنتکومی	کیست هیداتید	۱۰
۵۰	مذکر	راست	مثبت	توده کیستیک کلیه	کیست هیداتید کلیه	-	پرسیسنتکومی	کیست هیداتید	۱۱
۴۸	مؤنث	چپ	-	کیست کمپلکس کلیه	کیست هیداتید کلیه	-	پرسیسنتکومی	کیست هیداتید	۱۲
۵۷	مؤنث	راست	-	توده کیستیک کلیه	کیست هیداتید کلیه	-	پرسیسنتکومی	کیست هیداتید	۱۳
۵۹	مؤنث	چپ	مثبت	کیست کمپلکس کلیه	کیست هیداتید کلیه	-	پرسیسنتکومی	کیست هیداتید	۱۴
۵۴	مذکر	راست	منفی	تومور کیستیک با ترکیب توده جامد	کیست کمپلکس کلیه	مطرح کننده تومور کلیه	نفرکتومی	کیست هیداتید	۱۵
۵۲	مذکر	چپ	منفی	تومور کیستیک با ترکیب توده جامد	کیست کمپلکس کلیه	مطرح کننده تومور کلیه	نفرکتومی	کیست هیداتید	۱۶

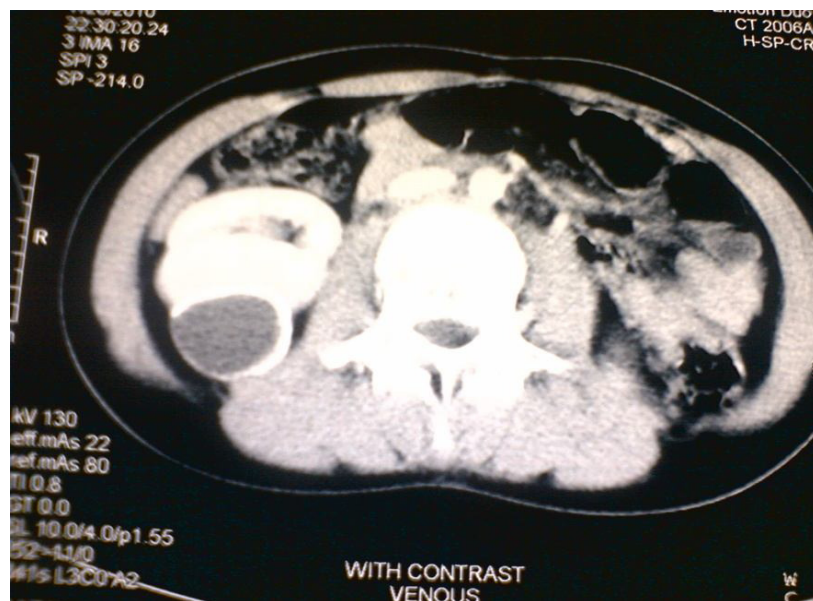
### یافته‌ها

داد. در پیگیری‌های ۲ تا ۴ ساله مشکل جدیدی در بیماران مشاهده نشد. مشخصات دموگرافیک، اقدامات تشخیصی و درمانی انجام شده برای بیماران در جدول ۱ و نتایج مروری بر مطالعه‌های انجام شده در جدول ۲ نشان داده شده‌اند. در گزارش موردی که قبلاً به وسیله اینجانب و همکاران صورت گرفت، کودک ۹ ساله ای گزارش گردید که علی‌رغم سن پایین دچار کیست کلسیفیه گردید (تصویرهای ۱ و ۲)، در حالی که وقوع چنین رخدادی بسیار نادر است.

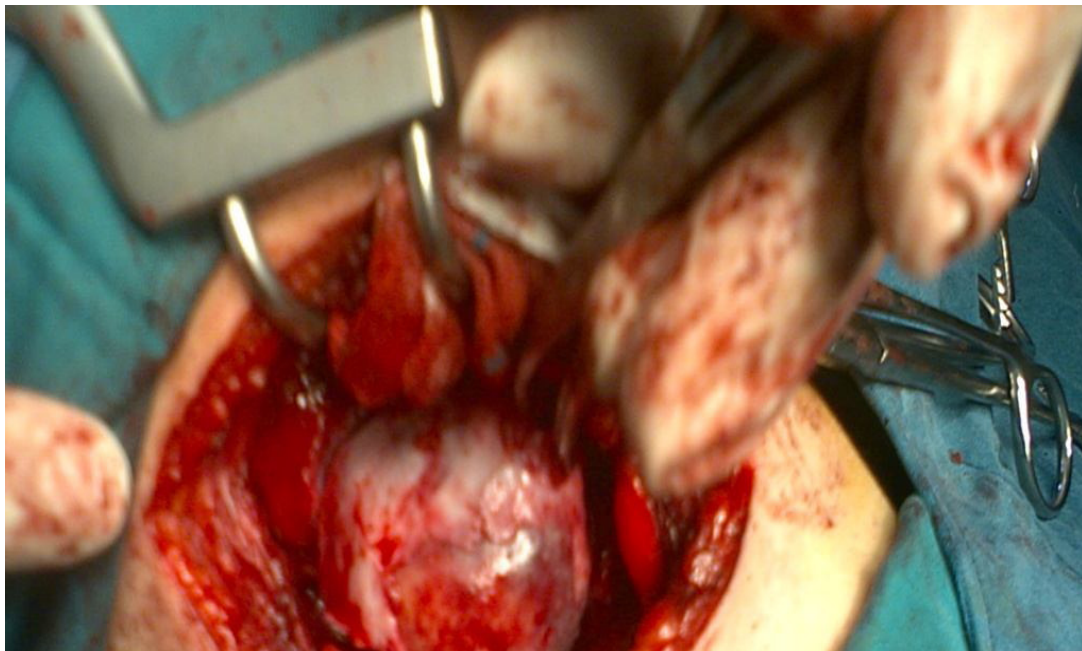
متوسط سن بیماران ۳۹ سال (۹ تا ۶۱ سال) و نسبت مرد به زن مساوی بود، همه بیماران علی‌رغم شغل‌های متفاوت در کشاورزی و پرورش دام نقش داشتند. در ۱۴ بیمار که عمل جراحی باز از طریق خلف صفاق انجام شد، موردی از فیستول، پارگی کیست، عفونت، و یا عود مشاهده نشد. در ۲ بیماری که نفرکتومی شدند، عملکرد کلیه ناچیز بود و این ۲ بیمار با احتمال تومور کلیه تحت عمل جراحی قرار گرفته بودند، ولی آزمایش آسیب‌شناسی بیماری را نشان

جدول ۲: نتایج مطالعه‌های انتخاب شده حاصل از بررسی مقالات مرتبط به علاوه مطالعه حاضر

محل مطالعه	سال انتشار	تعداد بیماران	نوع مداخله درمانی	رفرانس	ملاحظات
مراکش	۱۹۹۳	۴۵	نفرکتومی در ۷ بیمار نفرکتومی پارشیال در ۳۸ بیمار	۷	
اسپانیا	۱۹۹۴	۲۲	نفرکتومی در ۱۰ بیمار نفرکتومی پارشیال در ۵ بیمار سیستکتومی در ۴ بیمار بدون مداخله ۳ بیمار	۸	تجویز همزمان میندازول در ۲ بیمار
اسپانیا	۱۹۹۷	۳۴	نفرکتومی در ۲۱ بیمار نفرکتومی پارشیال در ۵ بیمار سیستکتومی در ۸ بیمار	۹	در ۴ بیمار اقدام تشخیصی از طریق پوست در یک مورد شوک آنافیلاکسی در ۲ مورد آلودگی صفاقی در ۲ مورد عود بیماری پس از درمان فیستول ادراری در ۲ مورد عفونت چرکی در کاویته محل عمل در یک بیمار
تونس	۲۰۰۱	۱۷۸	نفرکتومی در ۴۴ بیمار سیستکتومی در ۱۳۴ بیمار	۱۰	
تونس	۲۰۰۱	۱۴۷	نفرکتومی در ۲۰ بیمار سیستکتومی در ۱۲۲ بیمار امتناع از درمان ۵	۱۱	
مراکش	۲۰۰۲	۳۴	نفرکتومی در ۶ بیمار سیستکتومی و پریسیستکتومی در ۲۸ بیمار	۱۲	
ترکیه	۲۰۰۳	۲۰	نفرکتومی در ۱۳ بیمار سیستکتومی و مارسوپپالیزاسیون در ۶ بیمار بدون مداخله یک بیمار	۱۳	
اردن	۲۰۰۴	۸	نفرکتومی در ۵ بیمار پارشیال نفرکتومی در یک بیمار سیستکتومی در ۲ بیمار	۱۴	
ایران	۲۰۱۸	۱۶	سیستکتومی در ۱۴ بیمار نفرکتومی در ۲ بیمار	۱۵	



تصویر ۱: سی تی اسکن کیست هیداتید با لایه‌های داخلی و خارجی کیست در کلیه راست بیمار قبل از عمل جراحی



تصویر ۲: ضایعه کیستی به اندازه ۳۶ در ۴۴ میلی متر به صورت کلسیفیه شده در وسط کلیه راست بدون پارگی کیست حین عمل جراحی

## بحث

کیست هیداتید یک بیماری انگلی و مشترک بین انسان و حیوانات است که به وسیله مرحله لاروی اکینوкокوس گرانولوزوس ایجاد می‌شود. این آلودگی بیشتر کبد و ریه را درگیر می‌کند، اما هر عضوی و از جمله کلیه نیز ممکن است درگیر شوند. درگیری کلیه به تنهایی بسیار نادرتر می‌باشد، لذا هدف از انجام این مطالعه گزارش تجربه‌های خود در مواجهه با این بیماری و نیز مروری اجمالی بر مطالعه‌هایی است که تا کنون در این مورد صورت گرفته است، بود.

چون کیست هیداتید دارای رشد کندی است، علائم بیماری هم به کندی عارض می‌شوند. در واقع بیشتر بیماران بدون علامت هستند و ممکن است به صورت تصادفی کشف شوند، اما ممکن است بیمار با درد مبهم پهلو، هماچوری، و یا توده‌ای قابل لمس در پهلو مراجعه کند. در موارد نادری هم ممکن است به

علت پاره شدن کیست، بیمار با درد شدید پهلو مراجعه کند و از راه ادرار کیست دفع کند (هیداتیدوری). حتی این خطر هم وجود دارد که کیست در احشاء مجاور یا در فضای پریتون پاره شود و با توجه به این که مایع پریتون فوق‌العاده آنتی‌ژنیک است باعث تهدید جدی حیات بیمار گردد. در مواجهه با هر توده کیستیک در کلیه، به خصوص در مناطق اندمیک باید یکی از تشخیص‌های افتراقی کیست هیداتید کلیه باشد. سونوگرافی و اسکن کامپیوتری در این افتراق بسیار کمک کننده هستند و تست‌های سرولوژیک که ترجیح داده می‌شود، برای افزایش اختصاصیت از دو تست استفاده شود، می‌توانند به تأیید تشخیص بدون نیاز به انجام پروسیجرهای تهاجمی کمک کنند. پاراستنتز از راه پوست برای تشخیص کیست هیداتید کلیه فقط در موارد نادری که احتمال کیست هیداتید کلیه در نظر

در مروری که بر مقالات در پاپ مد و اسکوپوس انجام شد، چکیده ۸ مقاله در جدول شماره یک (رفرانس‌های ۷ تا ۱۴) مشخص شده‌اند. یکی از بیماران این مطالعه علی‌رغم سن پایین (۹ سال)، دچار کلسیفیکاسیون کیست، توده قابل لمس در فلانک و درد شدید بود که علایم او با پریسیستکتومی برطرف شد (۱۵)، بروز کلسیفیکاسیون در چنین سنی با توجه به رشد کند کیست هیداتید از پدیده‌های نادر است و ما در مروری بر مقالات مورد مشابهی پیدا نکردیم. (تصویرهای ۲ و ۳).

در مطالعه سرو اپیدمیولوژیکی در فاصله سال‌های ۲۰۰۶-۱۹۹۷ که سرکاری و همکاران در یاسوج روی ۵۰۰ بیمار مراجعه کننده به مرکز بهداشت و نیز بیمارانی که به علت کیست هیداتید تحت عمل جراحی قرار گرفته بودند، انجام دادند، دریافتند که ۷/۲ درصد از این بیماران از نظر سرولوژیک مثبت بودند و اکثر قربانیان نیز زنان میان‌سال بودند (۱۶)، ولی توجه دقیقی برای شیوع بیشتر در زنان پیدا نکردند. در مطالعه حاضر این نسبت مساوی بود.

در مورد درمان کیست هیداتید کلیه همان‌طوری که در جدول مشخص شده است، اقدامات درمانی ذکر شده معمولاً مربوط به دورانی بوده است که روش‌های تشخیصی پیشرفته امروزی در دسترس نبود و بعضی از عوارض ایجاد شده هم به این خاطر است که در بعضی از این مطالعه‌ها اقدامات تهاجمی صورت گرفته است. هم‌چنین باید یادآور شد که سیر طبیعی کیست هیداتید به خوبی مورد مطالعه قرار

نبوده است صورت گرفته است. زیرا به خوبی این را می‌دانیم که به علت خطر بالقوه بروز واکنش‌های آنافیلاکتیک شدید که حتی احتمال مرگ هم دارند و یا ممکن است باعث آلودگی حفره صفاقی به وسیله مایع هیداتید و درگیری جاهای دیگر شود، پاراستنز از راه پوست در کیست هیداتید ممنوع است. با این حال آگاروال و باناسال در فاصله بین سال‌های ۲۰۰۸ و ۲۰۱۰ در هندوستان سه بیمار مبتلا به کیست هیداتید را با استفاده از سیستم تروکار مخصوصی به صورت موفقیت‌آمیزی با روش جراحی لاپاروسکوپی درمان کردند (۵). این سیستم تروکار طوری طراحی شده بود که هنگام سوراخ کردن و مکش کیست مانع خروج محتویات کیست می‌شد. هر چند که آنها نتیجه‌گیری کردند که لاپاروسکوپی روشی قابل انجام و مطمئن در درمان کیست هیداتید کلیه می‌باشد، اما با این تعداد کم نمی‌توان به چنین نتیجه مهمی دست یافت.

حساسیت تست‌های تشخیصی در شرایط وجود آنتی‌بادی بر علیه کیست هیداتید کبد بین ۸۵ تا ۹۵ درصد و برای کیست‌های ریه ۵۰ تا ۶۰ درصد و برای مواردی که چند عضو با هم درگیر کیست هیداتید باشند، ۹۰ تا ۱۰۰ درصد ذکر می‌شود؛ در حالی که این نسبت در مورد کیست هیداتیدی که منحصرآ کلیه را درگیر کرده باشد مشخص نشده است (۶). با این همه منفی بودن تست‌های سرولوژیک به معنی رد کردن کیست هیداتید نخواهد بود.



### تقدیر و تشکر

نویسندگان بر خود لازم می‌دانند از معاونت محترم پژوهشی دانشگاه علوم پزشکی یاسوج به خاطر ایجاد تسهیلات لازم و سرعت در روند بررسی این طرح تقدیر و تشکر به عمل آورند.

نگرفته است و بسیاری از بیمارانی که در این سری از مطالعه‌ها درمان شدند، افرادی بودند که سمپتوماتیک بوده و به همین خاطر هم تحت درمان قرار گرفتند، در حالی که در مواردی که بیماری به صورت تصادفی تشخیص داده شود، می‌توان سیاست صبر و انتظار را در پیش گرفت و از مداخله جلوگیری کرد. در نهایت درمان دارویی کیست هیداتید با مشتقات بنزیمیدازول نظیر مبندازول و البندازول جایگاه با ارزشی ندارند و علی‌رغم تأثیر مثبت محدودی که دارند، عوارض زیادی نشان می‌دهند و درمان جراحی همچنان درمان اصلی در کیست هیداتید کلیه می‌باشد.

### نتیجه‌گیری

کیست هیداتید کلیه هنوز یکی از مشکلات بهداشتی جامعه ماست، هر گاه توده‌ای کیستی در کلیه به خصوص در مناطق اندمیک دیده شد، می‌بایست کیست هیداتید را در تشخیص‌های افتراقی آن قرار داد.

## REFERENCES

1. Anthony JS, Richard SM, David JK. Infections of the Urinary Tract; Part 111: Chapter12: Infections and Inflammations; Campbell Walsh Urology; 2016; Eleventh Edition: 237-303
2. Zmerli S, Ayed M, Horchani A, Chami I, El Ouakdi M, Ben Slama MR. Hydatid cyst of the kidney: diagnosis and treatment. *World J Surg* 2001; 25(1): 68-74.
3. Zayed AM, Abdel-Rahman AH. Isolated hydatid cyst of the kidney. *Diagn Surg Treat AJU* 2005; 3: 6-12.
4. Eckert J, Deplazes P. Biological, epidemiological, and clinical aspects of echinococcosis, a zoonosis of increasing concern. *Clin Microbiol Rev* 2004;17(1): 107-35.
5. Aggarwal S, Bansal A. Laparoscopic management of renal hydatid cyst. *JSLs* 2014;18(2): 361-6.
6. Brunetti E, Kern P, Vuitton DA. Expert consensus for the diagnosis and treatment of cystic and alveolar echinococcosis in humans. *Acta Trop* 2010; 114(1): 1-16.
7. Benjelloun S, Elmrini M. Hydatid cyst of the kidney. *Prog Urol* 1993; 3(2): 209-15.
8. Rousaud F, Algaba F, Donate T, Roda M, Barcelo P, Del Rio G. Hydatid renal cyst disease: 22 cases reviewed; *Nephrologia* 1994;14; 663-70.
9. Angulo JC, Sanchez-Chapado M, Diego A, Scribano J, Tamayo JC, and Martin L. Renal echinococcosis: clinical study of 34 cases. *J Urol* 1997.157(3): 787-94.
10. Zmerli S, Ayed M, Horchani A, Chami I, El Ouakdi M, Ben Slama MR. Hydatid cyst of the kidney. *Diagnosis and Treatment* 2001; 25(1): 68-74.
11. Horchani A, Nouira Y, Kbaier I, Attyoui F, Zribi AS. Hydatid cyst of the kidney. A report of 147 controlled cases. *Eur Urol* 2000; 38(4): 461-7.
12. Ameer A, Lezrek M, Boumdin H, Touiti D, Abbar M, Beddouch A. Hydatid cyst of the kidney(based on a series of 34 cases). *Prog Urol* 2002;12(3): 409-14.
13. Gogus C, Safak M, Baltaci S, Turkolmez K. Isolated renal hydatidosis: experience with 20 cases. *J Urol* 2003, 169(1): 186-9.
14. Abu-Qamar AA, Aljader KM, Habboub H, Isolated renal hydatid disease: experience at the queen rania urology center, the king Hussein medical center. *Saudi J Kidney Dis Transpl* 2004; 15(2): 149-54.
15. Rabani MR, Arefkhah N, Hossini SA, Nghintaji M. Report hydatid cyst renal patient 9 old years. *Armaghane-danesh, Yasuj University of Medical Sciences Journal (YUMSJ)* 2012; 17(2):181-6.
16. Sarkari SM, Sadjjadi MM, Beheshtian M, Aghaee F. Human cystic echinococcosis in yasuj district in southwest of iran: an epidemiological study of seroprevalence and surgical cases over a ten-year period. *Sedaghat Zoonoses and Public Health* 2010: 57(2): 146-50.

# Isolated Renal Hydatid Cyst, Report of 16 Cases and a Brief Review of Literature in South West of Iran

Rabani SM<sup>1\*</sup>, Rabani SH<sup>2</sup>

<sup>1</sup>Department of Urology and Renal, Yasuj University of Medical Sciences, Yasuj, Iran, <sup>2</sup>Medical Researcher, Health Center, Yasuj University of Medical Sciences

Received: 8 June 2018 Accepted: 3 Nov 2018

## Abstract

**Background & aim:** Hydatid disease of urinary tract is limited to renal involvement by echinococcus granulosus. Involvement of other parts of the urinary tract has been limited. However, the other types of echinococcoses are rare. The aim of this study was to report experiences with renal hydatid cyst, and a brief review of articles.

**Methods:** In the present study, 16 patients aged 9 to 61 were operated in Yasuj, Iran, from September 2001 to September 2005. Diagnostic methods included ultrasound, CT scan, MRI and serologic tests. Fourteen patients were diagnosed by open surgery with peristaltic neoplasia through peristaltic peristalsis and 2 patients diagnosed with renal tumor, but their pathology was diagnosed. In addition, in this study review was carried out of the published English-language studies in Pabmind and Scopus.

**Results:** The mean age of the patients 39 years (9 to 61 years), the ratio of women to men, serologic tests were negative in both cases, which were negative for nephrectomy, ultrasound, CT scan and MRI had no specific differentiation for renal hydatid cyst.

**Conclusions:** Renal hydatid cyst is still one of the health problems that should be considered. Due to advances in imaging techniques, rapid diagnosis of kidney hydatid cyst is possible, but renal hydatid cyst should be rejected in any cystic mass in the kidney, especially in endemic areas before surgery.

**Keywords:** renal hydatid cyst, renal echinococcosis, renal hydatid disease

---

**Corresponding author:** Rabani SM, Department of Urology and Renal, Yasuj University of Medical Sciences, Yasuj, Iran

**Email:** Rabani.smr@yums.ac.ir

**Please cite this article as follows:**

Rabani SM, Rabani SH. Isolated Renal Hydatid Cyst, Report of 16 Cases and a Brief Review of Literature in South West of Iran. Armaghane-danesh 2018; 23(5): 656-665