

بررسی اثر محافظتی جوانه گندم بر روی هیپوکامپ در موش‌های صحرایی مواجهه شده با سرب

شایان نادری^۱، حسن مروتی^۱، فرهنگ ساسانی^۲

^۱ گروه دامپزشکی، دانشگاه تهران، تهران، ایران، ^۲ گروه پاتولوژی، دانشگاه تهران، تهران، ایران

تاریخ وصول: ۱۳۹۷/۶/۳۱ تاریخ پذیرش: ۱۳۹۷/۱۱/۲۸

چکیده

زمینه و هدف: اثرات سمی سرب در سطوح پایین باعث اختلالاتی مانند ضعف، اختلال در توانایی و رفتار فکری و یادگیری کودکان، کاهش حس شنوایی و بینایی، تخریب سلول‌های خاکستری مخچه و هیپوکامپ مغز می‌شود. هدف از این مطالعه بررسی نقش محافظتی جوانه گندم در برابر استرس اکسیداتیو و آسیب‌های بافتی هیپوکامپ مغز مواجهه شده با سرب بود.

روش بررسی: در این مطالعه تجربی، ۳۰ سر موش صحرایی ماده بالغ نژاد ویستار (۲۴۰±۲۰ گرم) در ۶ گروه شامل: کنترل (بدون درمان)، سرب با دوز ۱۰ میلی‌گرم، عصاره جوانه گندم با دوزهای ۱۰۰ و ۲۰۰ میلی‌گرم، سرب هم‌زمان با عصاره جوانه گندم با دوزهای ۱۰۰ و ۲۰۰ میلی‌گرم تقسیم شدند. در روز ۲۶ موش‌ها آسان‌کشی و مغزها جدا شدند. پس از تثبیت نمونه‌ها، مراحل آب‌گیری، شفاف‌سازی، و قالب‌گیری طی شد. قالب‌ها با ضخامت ۵-۷ میکرومتر برش خوردند و به وسیله H&E رنگ‌آمیزی شدند و مورد مطالعه قرار گرفتند. داده‌های جمع‌آوری شده با استفاده از آزمون‌های آماری آنالیز واریانس یک طرفه و تست توکی تجزیه و تحلیل شدند.

یافته‌ها: نتایج نشان داد که در گروه درمان تعداد سلول‌های هرمی در CA₁ و تعداد سلول‌های لایه گرانولار شکنج دندان‌های و ضخامت لایه‌های شکنج دندان‌های نسبت به گروه کنترل تفاوت معنی‌داری داشت و در گروه سرب با دوز ۲۰ میلی‌گرم، گروه سرب با دوز ۲۰ میلی‌گرم به همراه عصاره جوانه گندم با دوز ۱۰۰ میلی‌گرم، تعداد سلول‌های هرمی در CA₁ و تعداد سلول‌های و ضخامت لایه گرانولار شکنج دندان‌های نسبت به سایر گروه‌های که مورد بررسی قرار گرفتند، اختلاف معنی‌داری مشاهده شد. همچنین در گروه‌های سرب با دوز ۲۰ میلی‌گرم و عصاره جوانه گندم ۲۰۰، عصاره جوانه گندم ۱۰۰ نسبت به گروه کنترل بررسی شد و در ضخامت لایه‌های شکنج دندان‌های، تعداد سلول‌های هرمی در CA₁ و سلول‌های لایه گرانولار اختلاف معنی‌داری مشاهده نشد و وزن موش در همه گروه‌ها نسبت به گروه کنترل مورد بررسی قرار گرفته بود. کاهش یافته و اختلاف معنی‌داری را نشان داد. همچنین وزن مغز در همه گروه‌های مورد بررسی نسبت به گروه کنترل افزایش معنی‌داری مشاهده شد.

نتیجه‌گیری: با توجه به یافته‌های مطالعه می‌توان گفت که مصرف عصاره جوانه گندم، به دلیل خاصیت ضد استرس اکسیداتیو می‌تواند در بهبود ضایعات ناشی از سرب بر روی هیپوکامپ مغز موش صحرایی مؤثر واقع شود. عصاره جوانه گندم توانایی جبران ضایعات ناشی از سرب در هیپوکامپ را دارد، که میزان جبران بستگی به دوز تجویزی است.

واژه‌های کلیدی: عصاره جوانه گندم، سرب، شکنج دندان‌های، هیپوکامپ، موش صحرایی

*نویسنده مسئول: حسن مروتی، تهران، دانشگاه تهران، گروه دامپزشکی

Email: hmorovvati@ut.ac.ir

مقدمه

سرب از آلاینده‌های مهم زیست محیطی است که بر بسیاری از ارگان‌ها بدن تأثیر دارد و تهدید بسیار جدی برای سلامتی محسوب می‌شود (۹ و ۱۰). سرب از اجزای مهم در آلودگی هوا محسوب می‌شود و سرب موجود در هوا از احتراق بنزین سرب‌دار در وسایل نقلیه حاصل می‌شود که یکی از منابع اصلی آلودگی در کشورهای در حال توسعه است، نه تنها هوا بلکه منابع آب و خاک نیز از این طریق آلوده می‌شوند و آلودگی در شهرهای با جمعیت بالا و تراکم ترافیک سنگین بیشتر است (۱۱). در این بین افرادی هم‌چون؛ کارگران سرب، ذوب فلز، کارخانه باطری‌سازی و کارگران سایر شغل‌های مرتبط نیز وجود دارد که در مواجهه با سرب هستند. از دیگر منابع مهم آلودگی زیست محیطی سرب، ذخیره‌سازی آب آشامیدنی در مخازن، بسته‌بندی مواد غذایی در روزنامه‌ها، مواد غذایی کنسرو شده و استفاده از ظروف لعاب‌دار می‌باشد (۱۲). مواجهه با سرب اثرات مضر زیادی بر سیستم مرکزی انسان و جوندگان دارد و در مغز، سلول‌های خاکستری و هیپوکامپ مغز بیشترین تأثیرپذیری را دارند (۱۳). شواهد نشان می‌دهد که مواجهه با سرب موجب افزایش انواع اکسیژن و اکشن‌گر (ROS) و در نتیجه منجر به آسیب‌های مورفولوژیکی بافت‌های عصبی در هیپوکامپ، مخچه و قشر مغز پروفرونتال می‌شود (۱۴ و ۱۵).

گیاهان دارویی از جهت درمان ناراحتی‌ها و دردها از دیرباز مورد توجه بشر بوده‌اند و جوانه گندم یکی از گیاهانی است که جایگاه و سابقه بس طولانی

هیپوکامپ بخشی از سیستم لیمپیک است که دارای ساختاری تا خورده در عمق لوب گیج گاهی قرار دارد و شامل؛ سه ناحیه هیپوکامپوس، شکنج دندان‌های و سایبوکولوم می‌باشد. هیپوکامپوس به سه ناحیه CA_1 ، CA_2 ، CA_3 تقسیم می‌شود (۱). CA_1 شامل؛ سلول‌های هرمی کوچک، CA_2 از یک باند متراکم از سلول‌های هرمی و CA_3 با یک باند وسیع از سلول‌های هرمی بزرگ که تراکم کم‌تری دارند، مشخص می‌باشد (۲). شکنج دندان‌های بخشی از تشکیلات هیپوکامپ می‌باشد که از سه لایه مولکولی، لایه گرانولار و لایه سلول‌های پلی مورف تشکیل شده است (۳ و ۴). اگر هیپوکامپ دچار اختلال شود، ذخیره اطلاعات دچار اختلال می‌شود، زیرا هیپوکامپ در حافظه نقش تعیین کننده‌ای دارد و هم‌چنین هیپوکامپ با قشر جلویی مغز داخلی (MPFC) در ارتباط است و هر گونه اختلال در انتقال پیام بین این دو قسمت سبب اختلال در حافظه فضایی می‌شود (۵).

سرب با عدد اتمی ۸۲ و وزن اتمی ۲۰۷/۲ و نقطه جوش ۱۶۲۰ درجه سانتی‌گراد جزء فلزات سنگین است (۶). در زمینه عوارض سمی سرب بیش از یک صد سال است که پژوهش‌های وسیعی انجام می‌شود. این پژوهش‌ها آثاری چون کاهش قدرت یادگیری و حافظه، ضایعات کلیوی و کبد (۷)، کاهش انتقال پیام عصبی (۶)، تخریب‌های بافتی از قبیل؛ غشای میلین و سلول شوان در اعصاب محیطی (۸) را ذکر کرده‌اند.

با توجه به افزایش آلودگی با سرب در جهان (۶) و با عنایت به ارزش غذایی جوانه گندم و تئوری‌های مطرح شده در مورد آن، این مقاله به بررسی نقش محافظتی جوانه گندم در برابر استرس اکسیداتیو و آسیب‌های بافتی هیپوکامپ مغز ناشی از سرب را مد نظر قرار می‌دهد، لذا هدف از این مطالعه بررسی اثر حمایتی جوانه گندم بر عوارض ناشی از سرب در هیپوکامپ موش صحرایی است.

روش بررسی

در این مطالعه تجربی، ۳۰ سر موش صحرایی بالغ و به ظاهر سالم با میانگین وزنی 240 ± 20 گرم از مرکز تکثیر و پرورش حیوان‌های آزمایشگاهی پژوهشگاه علوم اعصاب شفای خاتم تهران خریداری شدند. حیوان‌ها به مدت یک هفته به منظور سازش با شرایط محیطی در مرکز تکثیر و پرورش حیوان خانه دانشکده دامپزشکی دانشگاه تهران نگهداری شدند. یک روز قبل از شروع آزمایش، موش‌های صحرایی به طور تصادفی به ۶ گروه؛ گروه کنترل با تزریق روزانه سرم فیزیولوژی به مقدار ۱ میلی‌گرم بر کیلوگرم، گروه دریافت‌کننده استات سرب با دوز ۲۰ میلی‌گرم بر کیلوگرم به صورت تزریق روزانه داخل صفاقی (اینترپریتنوئال)، گروه دریافت‌کننده استات سرب با دوز ۲۰ میلی‌گرم بر کیلوگرم به صورت تزریق روزانه داخل صفاقی هم‌زمان با عصاره جوانه گندم به میزان ۱۰۰ میلی‌گرم بر کیلوگرم به صورت گاواژ، گروه دریافت‌کننده استات سرب با دوز ۲۰

در فرهنگ و تغذیه مردم ایران دارد. در طب سنتی کشور ایران این باور وجود دارد که جوانه گندم در رفع یائسگی زودرس، کم‌خونی و اختلالات قلبی و عصبی مفید است (۱۶). همچنین موجب برقراری جریان مناسب شیر مادر در دوران شیرآوری می‌گردد و به صورت صنعتی در انواع مواد بهداشتی کاربرد دارد. جوانه گندم یک ماده مغذی با ترکیب‌های سودمند با ارزش غذایی بالا می‌باشد (۱۷). همچنین جوانه گندم موجب کاهش و جلوگیری از هیپرکلسترومی و تصلب شریان می‌شود (۱۸). جوانه گندم با توجه به محتویات فنولی و فلاونوئیدهای که دارد، دارای فعالیت آنتی‌اکسیدانی و همچنین توانایی به دام انداختن رادیکال را دارند (۱۹). با این حال اطلاعات بسیار کمی در مورد خواص اثبات شده در جوانه گندم در دسترس می‌باشد و ثابت شده است که بعضی پروتئین‌ها در جوانه گندم با خاصیت بازدارندگی لیپازهای پانکراتیک موجب هیپولیپیدمی انسان و رت می‌گردد (۲۰).

در مواردی که هیپوکامپ در معرض سرب قرار می‌گیرد، باعث کاهش اندازه سلول‌ها و کاهش تراکم فیبرهای عصبی و همچنین باعث کاهش سلول‌های لایه دانه‌دار و مولکولی در شکنج دندان‌های می‌شود (۲۱) و در مواردی که شاهد مواجهه با سرب با دوز پایین باشیم تغییرات مورفولوژیکی در سلول‌ها و کاهش اندازه سلول‌ها را در هیپوکامپ مشاهده نمی‌کنیم (۲۲).

تقطیر در خلاء، تغلیظ شده تا حلال آن جدا گردد و عصاره غلیظ به دست آید. در نهایت به کمک آب مقطر و ترازوی با دقت ۰/۱ میلی‌گرم، غلظت‌های ۱۰۰ و ۲۰۰ میلی‌گرمی عصاره تهیه شد و در نهایت به وسیله گاواژ به موش‌ها خورانده شد (۲۳).

انجام مطالعه برای تمام گروه‌های فوق به مدت ۲۵ روز ادامه داشت. هم‌چنین، موش‌های یک هفته قبل از پایان دوره مطالعه از قفس‌ها کنار گذاشته شدند و تمام دوز عصاره‌ها بر طبق مطالعه مروتی و همکاران انجام گرفت (۲۴).

در روز ۳۶، موش‌ها وزن شدند و مغز را از سر موش‌ها جدا کردیم و با محلول فیزیولوژی شستشو شده، پس از وزن کردن، در محلول فیکساتیو فرمالین ۱۰ درصد قرار داده شد. پس از تثبیت نمونه‌های بافتی، مراحل آب‌گیری، شفاف‌سازی و قالب‌گیری طی شد، برش‌های با ضخامت ۵-۷ میکرومتر از نمونه‌ها صورت گرفت. برش‌ها با روش رنگ‌آمیزی هماتوکسیلین و ائوزین (H&E) رنگ شدند و نهایتاً مورد مطالعه هیستومتری قرار گرفتند. ساختار هیستومورفومتری و هیستولوژیک هیپوکامپ و اندازه‌گیری ضخامت این داده‌ها با بزرگ‌نمایی‌های مختلف مورد بررسی قرار گرفت. برای این پژوهش‌ها هیستومتری از لنز دیجیتالی Dino-lite، نرم‌افزار Dino capture 2 (Crop An Mo Electronics, New Taipei City, Taiwan) و عدسی چشمی مدرج استفاده شد. برای شمارش و اندازه‌گیری هر یک از مشخصه‌های مورد مطالعه، از هر گروه ۵ عدد لام تهیه گردید و از هر لام ۵ میدان دید

میلی‌گرم بر کیلوگرم به صورت تزریق روزانه داخل صفاقی هم‌زمان با عصاره جوانه گندم به میزان ۲۰۰ میلی‌گرم بر کیلوگرم به صورت گاواژ، گروه دریافت‌کننده عصاره جوانه گندم به میزان ۱۰۰ میلی‌گرم بر کیلوگرم به صورت گاواژ و گروه دریافت‌کننده عصاره جوانه گندم به میزان ۱۰۰ میلی‌گرم بر کیلوگرم به صورت گاواژ تقسیم شدند. در هر گروه ۵ سر موش صحرایی که در شرایط ۱۲ ساعت روشنایی و ۱۲ ساعت تاریکی در دمای ۲۳-۲۵ درجه سانتی‌گراد نگهداری شدند. آب و غذای مورد نیاز حیوان نیز به صورت آزاد در دسترس قرار داده شد. موش‌ها به مدت یک هفته به منظور سازش با شرایط محیطی نگهداری شدند.

تمام مراحل پژوهش مطابق با اصول اخلاقی کار با حیوانات آزمایشگاهی مصوبه کمیته اخلاق آزمایشگاهی دانشکده دامپزشکی دانشگاه تهران با مجوز کد اخلاق به شماره ۶/۶/۲۹۰۲۹ انجام شد.

تهیه عصاره هیدروالکی جوانه گندم - عصاره هیدروالکی جوانه گندم با استفاده از روش حجمی یا خیساندن انجام شد (عمل خیساندن یک روش قدیمی و رایج است که به وسیله آب یا حلال‌های مختلف صورت می‌گیرد). بدین منظور پودر جوانه گندم داخل یک ظرف دهان گشاد ریخته شد و به آن به نسبت ۱ به ۳ اتانول ۷۰ درصد اضافه شود. در ظرف محکم بسته شده و به مدت ۳ روز در محل ثابت قرار گرفت. در این فاصله محتوای داخل ظرف گه گاهی هم زده می‌شد. عصاره صاف شده با استفاده از دستگاه دوار

عصاره جوانه گندم با دوز ۲۰۰ میلی‌گرم نسبت به گروه کنترل کاهش ناچیزی داشته است که غیرمعنی‌دار بود. در گروه عصاره جوانه گندم با دوز ۱۰۰ میلی‌گرم تغییرات معنی‌داری در ضخامت سه لایه شکنج دندان‌های هیپوکامپ نسبت به گروه کنترل مشاهده نشد و به عبارتی مشابه هم بودند و تا حدودی در گروهی عصاره گندم با دوز ۲۰۰ میلی‌گرم ضخامت نسبت به گروه کنترل افزایش غیر معناداری داشت.

تعداد سلول‌های هرمی در قسمت CA₁ هیپوکامپ در گروه استات سرب نسبت به گروه کنترل کاهش داشت که این کاهش معنی‌دار بود ($p < 0/05$). همچنین گروه استات سرب به همراه عصاره جوانه گندم با دوز ۱۰۰ میلی‌گرم نیز در مقایسه با گروه کنترل، تعداد سلول‌های هرمی کاهش معنی‌داری داشت ($p < 0/05$)، اما در گروه استات سرب به همراه عصاره جوانه گندم با دوز ۲۰۰ میلی‌گرم، تعداد سلول‌های هرمی کاهش غیر معنی‌داری نسبت به گروه کنترل داشت. در گروه‌های عصاره جوانه گندم با دوز ۱۰۰ میلی‌گرم و ۲۰۰ میلی‌گرم تعداد سلول‌های هرمی افزایش غیر معنی‌داری نسبت به گروه کنترل داشت و کاهش ضخامت لایه‌های شکنج دندان‌های به دلیل اثرات سرب است که یه وجود آورده و در بررسی هیستومتریک باعث کاهش تعداد سلول‌ها در شکنج دندان‌های مشاهده شد.

تعداد سلول‌های لایه گرانولار شکنج دندان‌های در گروه استات سرب نسبت به گروه کنترل کاهش معنی‌داری را نشان داد ($p < 0/05$). در گروه استات

مختلف مورد مطالعه و شمارش قرار گرفتند و میانگین آنها برای هر مشخصه محاسبه گردید.

داده‌های جمع‌آوری با استفاده از نرم‌افزار SPSS و آزمون‌های آماری آنالیز واریانس یک‌طرفه و تست توکی تجزیه تحلیل شدند.

یافته‌ها

با توجه به رنگ‌آمیزی هماتوکسیلین و ائوزین (H&E) که انجام گرفت، قسمت‌های مختلف هیپوکامپ (تصویر ۱) و قسمت‌های مختلف شکنج دندان‌های هیپوکامپ (تصویر ۲) مشخص و نام‌گذاری شدند و به نتایج به دست آمده ماکروسکوپی مندرج در جدول ۱، وزن موش در گروه استات سرب نسبت به گروه کنترل کاهش معنی‌داری را نشان داد ($p < 0/05$). همچنین وزن موش در دیگر گروه‌ها در مقایسه با گروه کنترل کاهش داشته است و در همه موارد این کاهش معنی‌دار بود ($p < 0/05$) همچنین وزن مغزها در گروه دیگر نسبت به گروه کنترل افزایش پیدا کرده بود که این افزایش معنی‌دار نبود.

طبق جدول ۲، ضخامت سه لایه شکنج دندان‌های هیپوکامپ در گروه استات سرب در مقایسه با گروه کنترل کاهش یافته است که این کاهش معنی‌دار می‌باشد ($p < 0/05$). همچنین در گروه استات سرب به همراه عصاره جوانه گندم با دوز ۱۰۰ میلی‌گرم ضخامت لایه‌های شکنج دندان‌های کاهش پیدا کرده است، البته نسبت به گروه کنترل کاهش معنی‌دار دارد ($p < 0/05$)، اما در گروه استات سرب به همراه

در گروه عصاره جوانه گندم با دوز ۱۰۰ میلی‌گرم تغییرات معنی‌داری در تعداد سلول‌های لایه گرانولر در شکنج دندان‌های هیپوکامپ نسبت به گروه کنترل مشاهده نشد و در گروه عصاره گندم با دوز ۲۰۰ میلی‌گرم تعداد سلول‌های لایه گرانولر نسبت به گروه کنترل افزایش غیر معنی‌داری داشت.

سرب به همراه عصاره جوانه گندم با دوز ۱۰۰ میلی‌گرم نسبت به گروه کنترل نیز تعداد سلول‌های لایه گرانولر کاهش معنی‌دار را نشان داد ($p < 0.05$)، اما در گروه استات سرب به همراه عصاره جوانه گندم با دوز ۲۰۰ میلی‌گرم کاهش معنی‌داری در تعداد سلول‌های لایه گرانولر شکنج دندان‌های هیپوکامپ مشاهده نشد.

جدول ۱: مقایسه داده‌های ماکروسکوپی

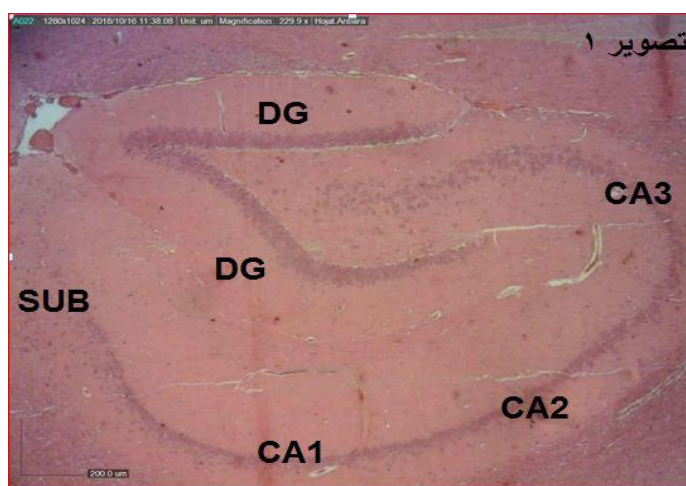
کنترل	استات	استات+عصاره جوانه گندم ۱۰۰	استات+عصاره جوانه گندم ۲۰۰	عصاره جوانه گندم ۱۰۰	عصاره جوانه گندم ۲۰۰
وزن موش	۱۸۴ ^b ±۲۴,۱۱	۱۷۸ ^b ±۲۰,۱۸	۱۸۵ ^b ±۴۰,۱۹	۱۸۲ ^b ±۱۹,۳	۱۹۵ ^b ±۱۳,۳
وزن مغز	۱/۸۴ ^b ±۰/۱۲	۱/۹۲ ^c ±۰/۱۸	۱/۹۴ ^c ±۰/۴۸	۱/۹۹ ^b ±۰/۰۳	۱/۹۳ ^b ±۰/۷۵

a, b, c* حروف یک‌سان بیانگر معنی‌دار بودن داده‌ها می‌باشد ($p < 0.05$)

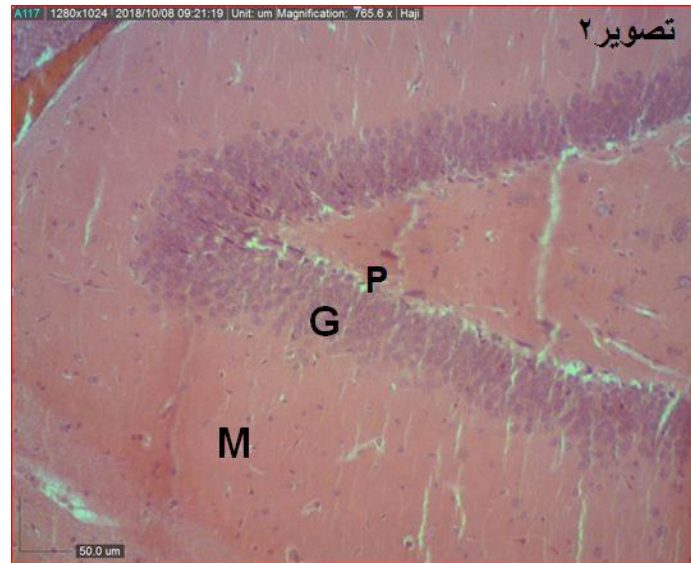
جدول ۲: مقایسه داده‌های میکروسکوپی

کنترل	سرب	سرب+عصاره جوانه گندم ۱۰۰	سرب+عصاره جوانه گندم ۲۰۰	عصاره جوانه گندم ۱۰۰	عصاره جوانه گندم ۲۰۰
ضخامت لایه‌های شکنج دندان‌های بر حسب میکرومتر	۰/۲۶۸±۰/۰۰۸ ^a	۰/۲۱۶±۰/۰۰۶ ^b	۰/۲۳۱±۰/۰۰۹ ^b	۰/۲۵۲±۰/۰۰۶ ^a	۰/۲۸۶±۰/۰۱۱ ^a
تعداد سلول‌های هرمی در قسمت CA ₁	۱۶۸/۸±۴/۷۶ ^a	۱۴۴/۶±۴/۷۶ ^b	۱۴۸/۴±۶/۸ ^b	۱۶۵±۵/۴۳ ^a	۱۷۰/۵±۳/۳۶ ^a
تعداد سلول‌های لایه گرانولوزا شکنج دندان‌های	۲۲۴/۶±۷/۸۹ ^a	۲۷۶±۷/۷۴ ^b	۲۷۸/۴±۶/۳ ^b	۲۲۰/۶±۸/۳۸ ^a	۲۲۳/۵±۸/۲ ^a

a, b* حروف یک‌سان بیانگر معنی‌دار بودن داده‌ها می‌باشد ($p < 0.05$)



تصویر ۱: فتومیکروگراف قسمت‌های مختلف هیپوکامپ موش صحرایی گروه کنترل با بزرگ‌نمایی ۴ و مقیاس ۲۰۰ میکرومتر (DG: شکنج دندان‌های، SUB: سابیکولوم).



تصویر ۲: فتومیکروگراف شکنج دندانهای هیپوکامپ موش صحرایی گروه کنترل با بزرگنمایی ۱۰ و مقیاس ۵۰ میکرومتر (M: لایه پلی مورف، G: لایه گرانولار، P: لایه مولکولار).

بحث

داشتن؛ منیزیم، روی، کلسیم، ویتامین E، ویتامین C، اسیدفولیک، تیامین، ریبوفلاوین، آهن، نیاسین و B12 گیاهی منحصر به فرد است (۲۶ و ۲۵). این مطالعه نشان داد که مقادیر بسیار کم سرب می تواند موجب مرگ سلول های عصبی شود. این یافته با پژوهش های قبلی مشابهت دارد (۲۷ و ۶). خاصیت آنتی اکسیدانی موضوعی است که همواره پژوهشگران به عنوان یکی از نتایج سوء مصرف سرب به آن اشاره کرده اند، آیکین و همکاران (۲۸)، تاپیو و همکاران (۲۹)، ویسم و همکاران (۳۰)، لاگزمپریا و همکاران (۳۱)، آراک و همکاران (۳۲)، حامد و همکاران (۳۳) در پژوهش های خود به کاهش خاصیت آنتی اکسیدانی بر اثر مصرف سرب اشاره کرده اند، که با یافته های حاصل در پژوهش پیش رو مطابقت دارد. در مورد مکانیسم اثر

امروزه با افزایش جمعیت انسان و شیوع ۸-۲۰ درصدی آلودگی با سرب در جهان و با توجه به نیمه عمر زیستی سرب (۶)، با گذشت زمان در بدن تجمع می یابد و باعث اختلالات سیستم عصبی مرکزی می شود و مهم ترین اندام هدف سرب مغز می باشد و با توجه به ارزش غذایی جوانه گندم، این مطالعه بررسی نقش محافظتی جوانه گندم در برابر استرس اکسیداتیو و آسیب های بافتی هیپوکامپ مغز مواجهه شده با سرب را مد نظر قرار می دهد که بسیار مهم می باشد.

مطالعه حاضر اولین تحقیق در مورد استفاده از عصاره جوانه گندم در محافظت و جلوگیری از سمیت ناشی از سرب بر روی هیپوکامپ مغز می باشد. گفته شده است که جوانه گندم به خاطر

استات سرب افزایش معنی‌داری در افزایش وزن مشاهده می‌شود. با تجویز دوز بیشتر عصاره جوانه گندم در گروه استات سرب به همراه عصاره جوانه گندم با دوز ۲۰۰ میلی‌گرم باز هم وزن موش بیشتر شده است. در گروه عصاره جوانه گندم با دوز ۱۰۰ میلی‌گرم افزایش وزن موش اندک است، اما در گروه عصاره جوانه گندم با دوز ۲۰۰ میلی‌گرم بیشترین وزن موش را داریم. تغییراتی که در وزن مغز موش‌ها شاهد بودیم با داده‌های هاشمی و همکاران مشابهت داشت و شاهد افزایش وزن مغز موش‌ها در همه گروه‌ها نسبت به گروه کنترل بودیم (۳۷).

تاپیو و همکاران (۲۹) بیان کردند که وزن بدن موش سوری در گروه کنترل و گروه القا شده به وسیله سرب مشابه هم بوده است، امری که برخلاف یافته‌های این پژوهش می‌باشد و همچنین زارد و هاگیونر گزارش کردند که سمیت سرب باعث کاهش وزن در رت می‌شود (۳۶).

در پژوهش پیش رو تعداد سلول‌های لایه گرانولار در شکنج دندان‌های در گروه استات سرب نسبت به گروه کنترل کاهش معنی‌داری را نشان داد که با پژوهش فینکستین و همکاران مشابهت داشت (۱۵)، اما تجویز عصاره جوانه گندم باعث بهبود نسبی تعداد سلول‌های لایه گرانولار شد و تجویز عصاره جوانه گندم باعث افزایش این تعداد سلول‌های لایه گرانولار شده است، این افزایش تا جایی بوده است که بین تعداد سلول‌های لایه گرانولار در گروه‌های استات سرب به همراه عصاره جوانه گندم

سرب اختلاف وجود دارد، اما مهم‌ترین مکانیسم فلزات سنگین مخصوصاً سرب و کادمیوم را بر هم زدن تعادل پرواکسیدان آنتی‌اکسیدان می‌دانند (۳۴).

مطالعه حاضر نشان‌دهنده کاهش معنی‌دار تعداد سلول‌های هرمی گروه سرب در مقایسه با گروه کنترل بود. در تطابق با این نتایج، گزارش شده است که سرب یک تحریک اکسیداتیو است که در برگیرنده تولید رادیکال‌های آزاد به میزان زیاد و در همان زمان تخلیه ذخایر آنتی‌اکسیدان است. با این توانایی سلول‌های عصبی را در هیپوکامپ تخریب می‌کند (۳۵)، اما تجویز عصاره جوانه گندم با دوز ۱۰۰ میلی‌گرم به گروه دریافت‌کننده استات سرب با دوز ۱۰ میلی‌گرم بر کیلوگرم نتوانست کاهش تعداد سلول‌های هرمی از دست رفته را جبران کند و با تجویز عصاره جوانه گندم با دوز ۲۰۰ میلی‌گرم به گروه دریافت‌کننده استات سرب با دوز ۱۰ میلی‌گرم بر کیلوگرم کاهش تعداد سلول‌های هرمی در CA_1 جبران شد. در گروه عصاره جوانه گندم با دوز ۱۰۰ میلی‌گرم، شاهد افزایش اندک تعداد سلول‌های هرمی در CA_1 هیپوکامپ بودیم و در گروه عصاره جوانه گندم با دوز ۲۰۰ میلی‌گرم شاهد افزایش تعداد بیشتری از سلول‌های هرمی بودیم.

وزن موش در گروه استات سرب نسبت به گروه کنترل کاهش معنی‌دار داشته است (۳۶)، اما تجویز عصاره جوانه گندم جبران وزن از دست رفته را کرده است. در گروه استات سرب به همراه عصاره جوانه گندم با دوز ۱۰۰ میلی‌گرم نسبت به گروه

بافت هیپوکامپ مغز القا شده به وسیله سرب بررسی شود.

نتیجه‌گیری

با انجام پژوهش پیش رو مشخص شد که تجویز استات سرب به میزان ۱۰ میلی‌گرم وزن بدن می‌تواند باعث ضایعاتی در هیپوکامپ مغز رت شود. ضمن این که تجویز عصاره جوانه گندم می‌تواند ضایعات سرب بر روی هیپوکامپ را مهار کند. در نهایت می‌توان گفت که مصرف عصاره جوانه گندم به دلیل خاصیت ضد استرس اکسیداتیو می‌تواند در بهبود ضایعات ناشی از سرب بر روی هیپوکامپ مغز موش صحرایی مؤثر واقع شود.

تقدیر و تشکر

این مقاله حاصل بخشی از پایان نامه دانشجویی مقطع دکتری دانشگاه تهران می‌باشد که با حمایت مالی این دانشگاه اجرا شد. نویسندگان از زحمات تمامی افرادی که در پیشبرد پژوهش حاضر همکاری نمودند کمال تشکر را دارند.

با دوز ۱۰۰ میلی‌گرم و استات سرب به همراه عصاره جوانه گندم با دوز ۲۰۰ میلی‌گرم با گروه کنترل تفاوت زیادی مشاهده شد و در گروه‌های عصاره جوانه گندم با دوز ۱۰۰ میلی‌گرم و عصاره جوانه گندم با دوز ۲۰۰ میلی‌گرم تعداد سلول‌های لایه گرانولار مثل گروه کنترل بود و افزایش معنی‌داری را شاهد نبودیم. هنگام مواجه با سرب شاهد کاهش تراکم و اندازه سلول‌های لایه گرانولار و مولکولی در شکنج دندان‌ای هیپوکامپ بودیم (۲۱). در پژوهش پیش رو هم نتایج مشابه کری اسلکتا و همکاران (۲۱) بود و در گروه کنترل نسبت به گروهی که در معرض سرب با دوز ۱۰ میلی‌گرم قرار گرفته بود، شاهد کاهش ضخامت شکنج دندان‌ای هیپوکامپ بودیم. در گروهی که عصاره ۱۰۰ میلی‌گرم جوانه گندم به همراه سرب با دوز ۱۰ میلی‌گرم نیز شاهد کاهش ضخامت لایه‌های شکنج دندان‌ای بودیم و در گروه عصاره ۲۰۰ جوانه گندم و سرب با دوز ۱۰ میلی‌گرم شاهد جبران ضخامت کاهش یافته بودیم که نزدیک به ضخامت گروه کنترل بودند.

پژوهش حاضر مانند هر مطالعه دیگری با موانعی روبرو بود، لذا پیشنهاد می‌شود؛ برای بررسی بهتر تغییرات هیپوکامپ از روش استریولوژی استفاده شود، در پژوهش‌های مشابه تغییرات هیستومتریکی و هیستولوژیک بافت هیپوکامپ مغز به وسیله میکروسکوپ الکترونی مورد بررسی قرار گیرد و بررسی سایر مواد آنتی‌اکسیدانی مختلف روی سمیت

REFERENCES

1. Jahanshahi M, Sadegi Y, Hosseni A, Naghdi N. Change of astrocytes number in CA2 subfield of hippocampus after spatial learning. *Armaghan Danesh* 2007; 12(1): 39-48.
22. Kahle W. *Taschenatlas der Anatomie, Band Nervensystem und Sinnesorgan* New York. Stuttgart: Georg Thieme Verlag; 1984; **3(7)**: 726-9.
3. Griffine AL. Role of the thalamic nucleus reuniens in mediating interaction between the hippocampus and medial prefrontal cortex during spatial working memory. *Front Syst Neurosci* 2015; 9(29): 1003389.
4. Tehranipour M, Kehtarpour M. Effect of alcoholic extract of cannabis sativa leave on neuronal density of CA1, CA2 and CA3 region of rat hippocampus. *Feyz* 2012; 16(4): 297-303.
5. Parihar MS, Chaudhary M, Shetty R, Hemnani T. Susceptibility of hippocampus and cerebral cortex to oxidative damage in streptozotocin treated mic: Prevention by extract of withania somnifera and Alovera. *J Clin Neurosci* 2004; 11(4): 397-402.
6. Hsu P, Liu M, Hsu C, Chen L, Guo YL. Effects of vitamin E and/or C on reactive oxygen species relayed lead toxicity in the rat sperm. *Toxicology* 1998; 128: 169-79.
7. Marchetti C. Molecular targets of lead in brain neurotoxicity. *Neurotox Res* 2003; 5(3): 221-36
8. Mehdizadeh M, Kermanian F, Farjah G. Schwann cell injuries of radial nerve after lead (Pb) exposure in rats. *Pathophysiol* 2008; 15(1): 13-7.
9. Benoff S, Jacob A, Hurley RI. Male infertility and environmental exposure to lead and cadmium. *Hum Reprod* 2000; 6(2): 107-21.
10. Makhlof MM, Eldien HM, Zagloul DA, Abu Dief EE, ElHaliem AB. The effect of lead acetate on testicular structure and protective effect of vitamin e in adult albino rat. *Egypt J of Histol* 2008; 31(2): 406-18.
11. Watson WA, Litovitz TL, Klein-Schwartz WI. Annual report of the American association of poison control centers toxic exposure surveillance system. *Am J Emerg Med* 2004; 22(5): 335-404.
12. Gidlow DA. Lead toxicity, in-depth review. *J Occup Med* 2004; 54: 76-81.
13. Bressler JP, Goldstein GW. Mechanism of lead toxicity. *Biochemistry and Pharmacology* 1991; 41: 47984.
14. Mohamed D, Saber A, Omar A, Soliman A. Effect of cadmium on the testes of adult albino rats and the ameliorating effect of zinc and vitamin E. *British Journal of Science* 2014; 11(1): 72-95.
15. Yoram F, Morri E, Markowitz J, Rosen F. Low-level lead-induced neurotoxicity in children: an update on central nervous system effects: *Brain Research Reviews* 1998; 27: 168-76.
16. Zhu KX, Zhou HM, Qian HF. Comparative study of chemical composition and physicochemical properties of defatted wheat germ flour and its protein isolate. *Journal of Food Biochemistry* 2006; 30: 329-41.
17. Sanocka D, Kurpisz M. Reactive oxygen species and sperm cells: a review. *Reprod Biol Endocrinol* 2004; 2(12): 1-7.
18. Rezaq Amr A, Mohamed Y. Mahmoud. Preventive effect of wheat germ on hypercholesteremic and atherosclerosis in rats fed cholesterol-containing diet. *Pak J Nutr* 2011; 10: 424-32.
19. Bitna Y, Hiroshi K, Ho-Sun L, Yunkyeong K, Jong Y, Park MY. Inhibition by wheat sprout (*Triticum aestivum*) juice of bisphenol A-induced oxidative stress in young women. *Mutation Research* 2011; 724: 64-8.
20. Borei P, Lairon D, Senft M, Chautan M, Lafont H. Wheat bran and wheat germ: effect on the digestion and the intestinal absorption of dietary lipids in the rat. *Am J Clin Nutr* 1989; 49: 1191-202.
21. Cory-Slechta DA, Pound JG, Neurotoxicity L, Chang LW, Dyer RS. *Handbook of Neurotoxicology*. New York: Marcel Dekker; 1995; 61-89.
22. Slomianka L. Dose-dependent bimodal effect of low-level lead exposure on the developing hippocampal region of the rat: a volumetric study. *Neurotoxicology* 1989; 10(2): 177-190.
23. Morovvati H, Moradi H, Biabani M. Effect of hydroalcoholic extract of wheat sprout on histology and histometry structure of rat's prostate exposed to lead. *ISMJ* 2018; 20(6): 540-52.
24. Morovvati H, Moradi H, Adibmoradi M, Sheybani M, Salar AJ, Kalantari HA. effects of wheat sprout extract on the quality of sperm in rats exposed to lead, 2016.
25. Moradi H, Morovvati H, Adibmoradi M, Najafzadeh Varzi H. The effect of wheat sprout extract on skin injury following injection of lead acetate in rat. *Armaghane Danesh* 2017; 22(2): 161-75.

26. Kumar P, Yadava R, Gollen B, Kumar S, Verma RK, Yadav S. Nutritional contents and medicinal properties of wheat: a review. *Life Sci Med Res* 2011; 22: 1-10
27. Sharifi AM, Baniasadi S, Jorjani M, Rahimi F, Bakhshayesh M. Investigation of acute lead poisoning on apoptosis in rat hippocampus in vivo. *Neurosci Lett* 2002; 329: 45-8.
28. Ercal N, Gurer-Orhan H, Aykin-Burns N. Toxic metals and oxidative stress part I: mechanisms involved in metal-induced oxidative damage. *Current Topics in Medicinal Chemistry* 2001; 1(6): 529-39.
29. Taupeau C, Poupon J, Nome F, Lefevre B. Lead accumulation in the mouse ovary after treatment-induced follicular atresia. *Reprod Toxicol* 2001;15(4): 385-91.
30. Waseem N, Butt SA, Hamid S. Amelioration of lead induced changes in ovary of mice, by garlic extract. *J Pak Med Assoc* 2014; 64(7): 798-801.
31. Nampoothiri LP, Agarwal A, Gupta S. Effect of co-exposure to lead and cadmium on antioxidant status in rat ovarian granulosa cells. *Arch Toxicol* 2007; 81(3): 145-50.
32. Arak J, Assi M. Effect of nigella sativa L. Seeds on ovaries function in adult Rats treated with Lead Acetate. *Al-Anbar Medical J* 2011; 9(1): 59-70.
33. Hammed M, Arrak J, Al-Khafaji N, Hassan A. Effect of date palm pollen suspension on ovarian function and fertility in adult female rats exposed to lead acetate. *Diyala J Med* 2012; 3(1): 90-6.
34. Wang C, Liang J, Zhang C, Bi Y, Shi X, Shi Q. Effect of ascorbic acid and thiamine supplementation at different concentrations on lead toxicity in liver. *Annals of Occupational Hygiene* 2007; 51(6): 563-9.
35. Ahmet Gurel A, Omer Coskun B, Ferah Armutcu A, Mehmet Kanter B, Oguz AO. Vitamin E against oxidative damage caused by formaldehyde in frontal cortex and hippocampus: Biochemical and histological studies. *Journal of Chemical Neuroanatomy* 2005; 29: 173-8.
36. CÉZAR D. Christine. *Toxicologie du plomb chez l'homme*. 1992.
37. Hashemi-Moghaddam H, Shiravi A, Shamsabad FS, Torabi M, Taviraei MR. Disposition of lead (Pb) in brain of rats following oral exposure to lipstick. *Journal of Paramedical Sciences* 2015; 6(2): 79-84.

Investigation of the Protective Effect(s) of Wheat Germ on the Hippocampus of Rats Exposed to Lead

Naderi SH¹, Moravati H^{1*}, sasani F²

¹Department of Veterinary Medicine, University of Tehran, Tehran, Iran, ²Department of Pathology, University of Tehran, Tehran, Iran

Received: 22 Sep 2018 Accepted: 17 Feb 2019

Abstract

Background & aim: Due to the toxic effects of lead at low levels which causes several disorders, such as weakness, impaired ability and behavioral thinking and children's learning, loss of hearing and vision, damage to cerebellum gray cells and brain hippocampus. The purpose of this study was to evaluate the protective role of wheat germ in controlling oxidative stress and tissue damage of lead-exposed brain hippocampus.

Methods: In the present experimental study, 30 female Wistar rats (240 ± 20 g) were divided into 6 groups: control (without treatment), treat with 10 mg lead, wheat germ extract with 100 and 200 mg, synchronous lead and wheat germ extracted at doses of 100 and 200 mg. On the 36th day, the mice were killed and their brain were dissected. After the stabilization of the samples, the dewatering, clarifying, and molding processes took place. The molds were cut in a thickness of 5-7 micrometers and stained with H & E. The collected data was analyzed by one-way ANOVA and Tukey's test.

Results: A significant differences was observed in the treatment group regarding the number of pyramidal cells in CA1, the number of granular granulosomatous cells in the teeth and the thickness of the vaginal layers of the teeth compared to the control group. On the other hand, at concentration of 20 mg lead group, the 20 mg lead group with 100 mg of wheat germ, the number of pyramidal cells in CA1 and the number of cells and the thickness of the granular ventricular layer of the teeth were significantly different compared to the other groups. No significant difference was observed in the thickness of the teething tubes, the number of pyramidal cells in CA1 and granular layer cells, and the weight of the mice in all groups at dose of 20 mg lead and gram wheat germ wheat extract 100 and 200 mg compared to the control however, the weight of the brain in all groups was significantly higher than the control group.

Conclusion: According to the findings of the present study, the use of wheat germ extracts due to the oxidative anti stress effect could be effective in improving the lesions induced by lead on the rat's hippocampus. Wheat germ extract had the ability to compensate for lead-induced lesions in the hippocampus, which depends on the dose administered.

Keywords: Wheat germ, lead, gingival extracts, hippocampus, rats

Corresponding Author: Moravati H. Department of Veterinary Medicine, University of Tehran, Tehran, Iran
Email: hmoravati@ut.ac.ir

Please cite this article as follows:

Naderi S, Moravati, Sasani F. Investigation of The Protective Effect(s) of Wheat Germ on The Hippocampus of Rats Exposed to Lead. *Armaghane-danesh* 2019; 24(1): 60-71