

بررسی بافت‌شناسی رادیوکلوئید ایتريوم-۹۰ هیدروکسی آپاتیت در آرتريت روماتوئید القا شده با انروفلوکساسین در مفصل زانوی موش صحرایی

سید محمد مزیدی^۱، حسن مروتی^۱، کمال یآوری^۲

^۱ گروه علوم پایه دامپزشکی، دانشگاه تهران، تهران، ایران، ^۲ پژوهشکده چرخه سوخت هسته‌ای، پژوهشگاه علوم و فنون هسته‌ای، تهران، ایران
تاریخ وصول: ۱۳۹۸/۰۲/۰۹ تاریخ پذیرش: ۱۳۹۸/۰۵/۰۸

چکیده

زمینه و هدف: آرتريت روماتوئید یکی از بیماری‌های فراگیر و ناتوان کننده در جوامع بشری به شمار می‌رود که موجب التهاب مزمن لایه سینوویال و تخریب مفاصل می‌شود. روش‌های درمانی متعدد دارویی و غیردارویی برای درمان این بیماری پیشنهاد شده است که از میان آن‌ها رادیوسینوکتومی به عنوان یک روش درمانی مؤثر و ایمن به وسیله رادیوکلوئیدهای نشرکننده ذرات بتا در بیمارانی که به درمان‌های دارویی پاسخ نمی‌دهند و یا دچار عوارض درمان‌های سیستمیک دارویی شده‌اند، به کار برده می‌شود. هدف از این مطالعه تعیین و بررسی بافت‌شناسی رادیوکلوئید ایتريوم-۹۰ هیدروکسی آپاتیت در آرتريت روماتوئید القا شده با انروفلوکساسین در مفصل زانوی موش صحرایی بود.

روش بررسی: در این مطالعه تجربی تعداد ۴۰ سر موش رت از نژاد ویستار با سن سه ماه انجام شد، که برای ایجاد مدل حیوانی مبتلا به آرتريت روماتوئید از آنتی‌بیوتیک انروفلوکساسین به میزان ۲۰ میلی‌گرم بر کیلوگرم به صورت تزریق داخل صفاقی و به مدت ۱۵ روز استفاده شد. پس از آن یک دوز رادیوکلوئید ایتريوم-۹۰ به حجم ۵۰ میکرولیتر با اکتیویته ۱۰۰ میکروکوری به صورت سینوکتومی در داخل مفصل زانوی سمت چپ حیوانات مورد مطالعه تزریق شد و سپس میزان نشت رادیوکلوئید ایتريوم-۹۰ بعد از مدت ۲۴ ساعت و میزان اثرات درمانی آن به وسیله یافته‌های بافت‌شناسی از طریق رنگ‌آمیزی‌های اختصاصی، ۲ هفته و ۲ ماه پس از تزریق مورد بررسی قرار گرفت. داده‌های جمع‌آوری شده با استفاده از روش شاپیروویک، مورد تجزیه و تحلیل آماری قرار گرفت.

یافته‌ها: تغییرات معنی‌دار آماری در پارامترهای بررسی شده مانند ضخامت غضروف مفصلی، تعداد کندروسیت‌ها، میزان پروتئوگلیکان، رسوب کلسیم و میزان بازسازی در مفصل زانو دو هفته پس از تزریق رادیوکلوئیدهای ⁹⁰Y-HA، تخریب سلولی در اثر پرتوهای ذرات را نشان می‌دهند. افزایش در ضخامت غضروف مفصلی و تعداد کندروبلاست‌ها دو ماه پس از تزریق می‌تواند بیانگر اثرات درمانی رادیوکلوئیدهای ایتريوم-۹۰ در مفصل زانوی موش‌های مبتلا به آرتريت روماتوئید باشد.

نتیجه‌گیری: به نظر می‌رسد تزریق داخل مفصلی رادیوکلوئیدهای ایتريوم-۹۰ می‌تواند یکی از روش‌های درمانی مؤثر در کاهش فاکتورهای التهابی و بهبود آرتريت روماتوئید القا شده در موش صحرایی باشد.

واژه‌های کلیدی: آرتريت روماتوئید، بافت‌شناسی، انروفلوکساسین، رادیوسینوکتومی، ۹۰-۷ هیدروکسی آپاتیت، موش صحرایی

* نویسنده مسئول: حسن مروتی، تهران، دانشگاه تهران، گروه علوم پایه دامپزشکی

Email: hmorowati@ut.ac.ir

مقدمه

درمان‌های رایج در بیماران مبتلا به آرتریت روماتوئید شامل تجویز سیستمیک عوامل ضدالتهاب غیراستروئیدی (NSAIDs)^(۶) مانند سلکوکسیب، کورتیکواستروئیدها مانند؛ متیل پردنیزولون، داروهای سرکوب کننده سیستم ایمنی مانند سیکلوسپورین و سیکلوفسفامید و پرکاربردترین دسته دارویی در درمان این بیماری شامل داروهای ضد روماتیسمی اصلاح کننده بیماری (DMARDs) مانند متوتروکسات، سولفاسالازین و مهارکننده های TNF- α هستند (۵ و ۱). اگرچه درمان‌های سیستمیک به وسیله این داروها در اغلب بیماران مبتلا به آرتریت روماتوئید می‌تواند این بیماری را به طور رضایت‌بخشی کنترل کند، اما در بعضی موارد درمان سیستمیک طولانی مدت شکست خورده و عوارض جانبی آن‌ها مانند؛ اختلالات گوارشی، افزایش ریسک ابتلا به عفونت و اختلالات هماتولوژیک و کلیوی به حد خطرناکی می‌رسد (۷ و ۶). در چنین شرایطی برای جلوگیری از ایجاد این عوارض جانبی، تزریق‌های داخل مفصلی کورتیکواستروئیدها برای درمان موضعی مؤثر مورد استفاده قرار می‌گیرد. تجویز داخل مفصلی استروئیدها یک روش سریع و ایمن به شمار می‌رود، اما پاسخ طولانی مدت به آن محدود است (۸).

در صورت ناموفق بودن درمان‌های موضعی، برداشتن بافت سینوویوم ملتهب با روش‌های جراحی

اختلالات مفصلی جزء شایع‌ترین بیماری‌ها در تمامی جوامع بشری هستند. در میان انواع گوناگون آرتریت مانند آرتریت روماتوئید^(۱)، استئوآرتریت^(۲)، آرتروپاتی هموفیلی^(۳)، سینوویت ویلونودولار^(۴)، آرتریت پسوریاتیک^(۵) و سایر انواع آن، آرتریت روماتوئید حاد و مزمن و آرتروپاتی هموفیلی شایع‌تر هستند و موجب درد، تغییر شکل و ناتوانی در مفاصل می‌شوند. آرتریت روماتوئید یک اختلال التهابی مزمن با منشأ خودایمنی است که سالانه ۵/۵ تا ۱ درصد از مردم به آن مبتلا می‌شوند. این بیماری در ابتدا موجب درد و ناهنجاری‌های مفصلی شده و در بعضی افراد می‌تواند به بسیاری از سیستم‌های بدن مانند؛ پوست، چشم‌ها، ریه، قلب و عروق خونی نیز آسیب برساند (۲ و ۱).

مهم‌ترین ویژگی این ضایعات مفصلی، تخریب پیشرونده غضروف مفصلی است که موجب آسیب به غشای سینوویال، استخوان زیر غضروف و بافت نرم اطراف آن می‌شود. سیتوکین‌ها و واسطه‌های پیش‌التهابی مانند اینترلوکین-۱ (IL-1) و فاکتور نکروز توموری آلفا (TNF- α)، اکسید نیتریک (NO)، پروستاگلندین E2 و نوروپپتیدها که به وسیله سینوویوم ملتهب تولید می‌شوند موجب برهم خوردن تعادل در تخریب و بازسازی غضروف مفصلی می‌شوند که در نتیجه آن یک دایره التهابی در مفصل ایجاد می‌شود (۴ و ۳).

- 1-Rheumatoid Arthritis
- 2-Osteoarthritis
- 3-Hemophilic Arthropathy
- 4-Villonodular Synovitis
- 5-Psoriatic Arthritis
- 6-Non-steroidal Anti-Inflammatory Agents

سلولی می‌توانند موجب آسیب‌های جدی در سلول یا در بدنه DNA شوند (۱۴-۱۲).

اولین ذرات رادیواکتیو به کار برده شده در این روش ذرات طلا (^{198}Au) بودند که در سال ۱۹۶۳ برای درمان تجمع مایع در زانو به صورت مزمن به کار برده شدند، اما به دلیل اندازه کوچک ذرات، نشست بالای ^{198}Au از محل تزریق بعد از درمان به وجود می‌آمد (۱۵).

از آنجا که ضخامت سینوویال در مفاصل گوناگون از جمله؛ زانو، مچ و انگشت‌ها به طور قابل توجهی متفاوت است، انتخاب یک رادیونوکلئید برای رادیوسینوکتومی هر مفصل بسیار مهم است و اساساً بر پایه اندازه مفصل انجام می‌شود. برای مفاصل کوچکتر، نشرکننده‌های بتا با انرژی‌های کمتر مانند اربیوم ^{169}Er ترجیح داده می‌شود. سایر رادیونوکلئیدهای نشرکننده بتا که در این روش درمانی به کار گرفته شده‌اند شامل دیسپرسیوم ^{165}Dy ، هولمیوم ^{166}Ho ، رنیوم $^{186/188}\text{Re}$ ، فسفر ^{32}P ، ایتريوم ^{90}Y و لوتشیوم ^{177}Lu هستند (۱۶).

ایتريوم ^{90}Y یک رادیونوکلئید نشرکننده ذرات بتای خالص با کاربردهای شناخته شده در درمان هدفمند است. مزیت‌های متعددی برای استفاده از ^{90}Y به عنوان رادیونوکلئید درمانی وجود دارد که شامل نیمه عمر فیزیکی مناسب (۶۴/۱ h)، فروپاشی به

(سینوکتومی) روش درمانی دیگری است که به کار گرفته می‌شود، اما این روش درمانی به هزینه و زمان توانبخشی طولانی نیاز دارد. به علاوه، در بیماران مبتلا به آرتروپاتی هموفیلی امکان خونریزی غیرقابل کنترل در بیماران وجود دارد (۹). سینوکتومی شیمیایی با تزریق داخل مفصلی عواملی مانند ریفامپیسین به عنوان یک آنتی‌بیوتیک، اسمیک اسید و تیوتپا برای متوقف کردن التهاب مزمن بافت سینوویال نیز به کار برده شده‌اند. این روش دردناک بوده و پاسخ طولانی مدت به درمان در این روش محدود است. همچنین در بیماران مبتلا به هموفیلی، سینوکتومی شیمیایی به وسیله اسمیک اسید ممکن است موجب خونریزی داخل مفصلی شدید شود (۱۰ و ۱۱).

رادیوسینوکتومی^(۱) که از طریق تزریق داخل مفصلی رادیونوکلئیدهای نشرکننده ذرات بتا (β) در فرم کلوئیدی انجام می‌شود، به عنوان بهترین روش درمان موضعی آرتریت پس از عدم موفقیت در درمان‌های سیستمیک طولانی‌مدت و تزریق داخل مفصلی استروئیدها شناخته شده است. این ذرات نشاندار شده با عناصر رادیواکتیو با قطر ۰/۰۵ تا ۲ میکرومتر به‌طور مستقیم در فضای مفصلی تزریق می‌شوند و پس از انتقال به عمق سینوویال به وسیله ماکروفاژها و سایر سلول‌های التهابی فاگوسیت می‌شوند. ذرات β که در دسته تابش‌های یونیزه کننده قرار دارند، به دلیل تأمین انرژی کافی برای جدا کردن الکترون‌ها از مولکول‌ها و تشکیل رادیکال‌های آزاد در فضای داخل

1- Radiosynovectomy

درمانی بسیار بهتری از درمان با رادیوکلوئیدهای $^{90}\text{Y-HA}$ به دست آمد (۲۲).

تا کنون در هیچ مطالعه‌ای اثرات تزریق رادیوکلوئیدهای $^{90}\text{Y-HA}$ در درمان سینه‌ویت در مفصل زانوی موش صحرایی مبتلا به آرتريت روماتوئید از منظر بافت‌شناسی انجام نشده است، به این منظور در این مطالعه این اثرات در مدل‌های موشی مبتلا به آرتريت روماتوئید بررسی شد، لذا هدف از این مطالعه تعیین و بررسی بافت‌شناسی رادیوکلوئید ایتريوم - ^{90}Y هیدروکسی آپاتیت در آرتريت روماتوئید القا شده با انروفلوکساسین^(۲) در مفصل زانوی موش صحرایی بود.

روش بررسی

در این مطالعه تجربی تعداد ۴۰ سر موش نر صحرایی نژاد ویستار به وزن ۱۵۰ تا ۲۰۰ گرم که در خانه حیوانات شرکت پارس ایزوتوپ در شرایط ۱۰ ساعت روشنایی و ۱۴ ساعت تاریکی نگهداری می‌شدند استفاده شد. دسترسی موش‌ها به آب و غذا نامحدود بوده است. تمام آزمایش‌های حیوانی مطابق با راهنمای شورای تحقیقات ملی برای نگهداری و استفاده از حیوانات آزمایشگاهی بر پایه دستورالعمل‌ها و مقررات اخلاقی در دانشگاه تهران و مجوز کد اخلاق به شماره ۳۰۰۲۹/۶/۷ انجام شد.

1- $^{90}\text{Y-Hydroxyapatite}$
2-Enrofloxacin

ایزوتوپ پایدار زیرکونیوم- ^{90}Zr با نشر ذره بتای پر انرژی 2.28 MeV ، شیمی یون نسبتاً ساده و تمایل بالای یون Y^{3+} برای تشکیل کمپلکس با شلاتورهای گوناگون و امکان تهیه این رادیونوکلید از ژنراتور استرانسیوم - $^{90}\text{Sr}/^{90}\text{Y}$ ایتريوم - $^{90}\text{Sr}/^{90}\text{Y}$ با نیمه عمر بسیار طولانی است. نفوذ متوسط ذرات بتای نشر شده از ایتريوم - ^{90}Y در بافت نرم $3/6$ میلی‌متر است و به این دلیل رادیوکلوئیدهای ایتريوم - ^{90}Y شامل ^{90}Y - سیلیکات، ^{90}Y - سیترات و ^{90}Y - هیدروکسی آپاتیت ($^{90}\text{Y-HA}$)^(۱) برای رادیوسینوکتومی مفصل زانو به کار برده می‌شوند (۱۷ و ۱۸).

هیدروکسی آپاتیت یکی از ترکیبات مناسب برای سنتز رادیوکلوئیدهای مورد استفاده در رادیوسینوکتومی است که با رادیوایزوتوپ‌های درمانی مانند ^{90}Y ، ^{177}Lu و ساماریوم- ^{153}Sm نشاندار شده است (۲۱-۱۹). به دلیل ویژگی‌های مطلوب فیزیکی ^{90}Y ، رادیوکلوئیدهای حاوی رادیوایزوتوپ‌های ^{90}Y بیشترین کاربرد را در رادیوسینوکتومی مفصل زانو دارند. در مطالعه‌ای که به وسیله کیم و همکاران در ارزیابی پاسخ به درمان به وسیله $^{90}\text{Y-HA}$ در زانوی مبتلایان به آرتريت روماتوئید انجام شد، احتباس طولانی مدت این ترکیب در مفصل، دوز جذبی بالا در محل تزریق و بهبود بالینی مناسب مشاهده شد (۲۰). در مطالعه دیگری که اثرات درمانی $^{90}\text{Y-HA}$ با ^{153}Sm - هیدروکسی آپاتیت در درمان سینه‌ویت زانو در مبتلایان به آرتريت روماتوئید مقایسه شد، پاسخ

خلوص رادیوشیمیایی رادیوکلوئیدهای $^{90}\text{Y-HA}$ در نرمال سالین با روش کروماتوگرافی لایه نازک (TLC)^(۱) با استفاده از کاغذ واتمن شماره یک به عنوان فاز ساکن و نرمال سالین ۰/۹ درصد به عنوان فاز متحرک بررسی شد و توزیع رادیواکتیویته بر روی کاغذ صافی به وسیله دستگاه TLC اسکنر (MiniGita, Elysia-Raytest, Germany) به صورت کمی اندازه‌گیری شد (۲۳).

۵۰ میکرولیتر از رادیوکلوئیدهای $^{90}\text{Y-HA}$ در نرمال سالین به ۵۰۰ میکرولیتر سرم انسانی اضافه شده و در دمای ۳۷ درجه سانتی‌گراد قرار داده شد. خلوص رادیوشیمیایی رادیوکلوئیدها از لحظه صفر تا ۷۲ ساعت در زمان‌های ۰، ۴، ۲۴، ۴۸ و ۷۲ ساعت با روش TLC با استفاده از کاغذ واتمن شماره یک به عنوان فاز ساکن و نرمال سالین ۰/۹ درصد به عنوان فاز متحرک بررسی شد.

موش‌های مبتلا به آرتریت روماتوئید (گروه‌های III و IV) به علت نیاز به بیهوشی کامل و عمیق برای جلوگیری از حرکت حیوان در حین انجام سینوکتومی، القای بیهوشی به وسیله تزریق داخل صفاقی ۱۰۰-۷۵ میلی‌گرم بر کیلوگرم کتامین و ۱۰-۵ میلی‌گرم بر کیلوگرم زایلازین به صورت ترکیبی در یک سرنگ انجام شد (۲۴). سپس برای بررسی اثر درمانی رادیوکلوئیدهای $^{90}\text{Y-HA}$ دو هفته و دو ماه بعد از شروع درمان، یک دوز رادیودارو به

تمامی موش‌ها در همین خانه حیوانات متولد شده و به سن سه ماهگی رسیده‌اند.

برای ایجاد آرتریت روماتوئید در موش‌ها، آنتی‌بیوتیک انروفلوکساسین به میزان ۲۰ میلی‌گرم بر کیلوگرم به مدت ۱۵ روز به صورت روزانه و داخل صفاقی تزریق شد.

موش‌های مبتلا به آرتریت روماتوئید به طور تصادفی در گروه‌های ۵ تایی و موش‌های سالم که با شرایط مشابه موش‌های مبتلا به آرتریت روماتوئید نگهداری می‌شدند در یک گروه ۲۰ تایی قرار داده شدند؛ گروه (I): ۵ موش مبتلا به آرتریت روماتوئید که درمان نشدند برای مقایسه با گروه حیوانات درمان شده، دو هفته پس از تزریق، گروه (II): ۵ موش مبتلا به آرتریت روماتوئید که درمان نشدند برای مقایسه با گروه حیوانات درمان شده، دو ماه پس از تزریق، گروه (III): ۵ موش مبتلا به آرتریت روماتوئید با تزریق داخل مفصلی $^{90}\text{Y-HA}$ در مفصل زانو که دو هفته پس از درمان مورد مطالعات بافت‌شناسی قرار گرفتند، گروه (IV): ۵ موش مبتلا به آرتریت روماتوئید با تزریق داخل مفصلی $^{90}\text{Y-HA}$ در مفصل زانو که دو ماه پس از درمان مورد بررسی‌های بافت‌شناسی قرار گرفتند و گروه (V): ۲۰ موش سالم که با شرایط مشابه موش‌های مبتلا به آرتریت روماتوئید نگهداری شدند (۱۰ موش برای بررسی‌های بافت‌شناسی برای مطالعات بافت‌شناسی هم‌زمان با موش‌های گروه‌های (I, III) و گروه‌های (II, IV) و ۱۰ موش برای بررسی توزیع زیستی $^{90}\text{Y-HA}$).

1-Thin Layer Chromatography

مقطع ۱۰ HPF مورد بررسی قرار گرفتند و نتیجه به صورت میانگین برای هر لام ثبت شد. عکس‌برداری از مقاطع میکروسکوپی تهیه و رنگ‌آمیزی شده به وسیله میکروسکوپ نوری کالیبره شده و متصل به رایانه انجام شد.

ارزیابی مقاطع هیستوشیمی با روش درجه‌بندی و کمی‌سازی نسبی انجام شد، به این ترتیب که برای هر کدام از مقاطع موجود برای یک نمونه متناسب با شدت رنگ‌پذیری یک درجه اختصاص داده شد و نهایتاً میانگین برای یک نمونه ثبت گردید. ضخامت غضروف مفصلی بر اساس میکرومتر و با استفاده از خط‌کش کالیبره شده میکروسکوپ اندازه‌گیری شد. تعداد کندورسیت‌ها و تعداد لاکوناها نیز در ۵ منطقه از غضروف مفصلی شمارش شده و میانگین آن‌ها ثبت گردید. کندروبلاست، غضروف هیالین مفصل، ورقه استخوانی و مایع سینوویال مورد بررسی قرار گرفتند و به صورت آسیب دیده و یا سالم مورد طبقه‌بندی قرار گرفتند.

ضایعات ناشی از آرتريت رماتوئید به چهار گروه رتبه‌بندی شدند؛ ۰ سالم، ۱ اندکی آرتريت رماتوئید، ۲ آرتريت رماتوئید متوسط و ۳ آرتريت رماتوئید شدید.

-
- 1-Histomorphometric
 - 2-Hematoxylin and Eosin (H&E) Staining
 - 3-Toluidine Blue
 - 4-Alizarin Red
 - 5-Masson's Trichrome Stain

صورت سوسپانسیون استریل رادیوکلوئیدهای $^{90}\text{Y-HA}$ به صورت داخل مفصلی به مفصل زانوی سمت چپ مدل‌های حیوانی تزریق شد. حجم رادیو داروی تزریق شده ۵۰ میکرولیتر و اکتیویته آن معادل ۱۰۰ میکروکوری بوده است.

موش‌های گروه سوم به مدت دو هفته و گروه چهارم به مدت دو ماه پس از تزریق داخل مفصلی $^{90}\text{Y-HA}$ در مفصل زانو نگهداری شدند. پس از این مدت ۵ موش از هر گروه (I-V) به وسیله تزریق مخلوط ۷۰:۳۰ کتامین - زایلازین هوشبری شده و سپس به وسیله گاز کربن دی‌اکسید آسان‌کشی شدند. مفاصل زانو از بدن خارج شده و به وسیله محلول فرمالین ۱۰ درصد در بافر PBS تثبیت شدند و کلسیم‌گیری از آن‌ها به مدت ۳ هفته به وسیله محلول EDTA ۱۰ درصد با $\text{pH}=7/2$ در دمای اتاق انجام شد (۲۵).

روش‌های رنگ‌آمیزی به وسیله معرف‌های گوناگون برای بررسی‌های بافت‌شناسی در این مطالعه به کار برده شدند. جهت مطالعات هیستولوژیک و هیستومرفومتريک^(۱) از رنگ‌آمیزی هماتوکسیلین و ائوزین (H&E)^(۲)، جهت بررسی کیفی میزان پرتئوگلیکان در ماتریکس از رنگ‌آمیزی تولوئیدین بلو^(۳)، برای بررسی میزان رسوب کلسیم در بافت غضروف از آلزارین رد^(۴) و برای بررسی کمی رشته‌های کلاژن از رنگ‌آمیزی ماسون تریکروم^(۵) استفاده شد.

برای بررسی کمی میزان ضخامت غضروف، میزان گلیکوپروتئین، رسوب ترکیبات معدنی و رشته‌های کلاژن، تعداد ۵ برش از هر مقطع و از هر

مفصل یکی از زانوهای آن‌ها تزریق شد. موش‌ها پس از ۲۴ ساعت با تزریق مخلوط ۷۰:۳۰ کتامین-زایلانین هوشبری شده و سپس به وسیله گاز کربن دی‌اکسید آسان‌کشی شدند. سپس موش‌ها تشریح شده و اعضای بدن آن‌ها شامل؛ خون، قلب، ریه، استخوان، معده، روده، تیروئید، کبد، طحال، کلیه‌ها، مفصل تزریق شده با رادیوکلوئیدهای $^{90}\text{Y-HA}$ ، مفصل تزریق نشده و عضله جدا شدند و پس از اندازه‌گیری وزن این اعضا، اکتیویته اعضای جدا شده به وسیله دستگاه بتا کانتر شمارش شد.

داده‌های جمع‌آوری شده با استفاده از نرم‌افزار آماری SPSS و آزمون‌های آماری شاپیرو-ویلک، تی‌تست و من‌ویتنی تجزیه و تحلیل شدند.

یافته‌ها

در این مطالعه آنتی‌بیوتیک انروفلوکساسین برای تهیه مدل‌های حیوانی مبتلا به آرتريت روماتويد مورد استفاده قرار گرفت. بررسی نتایج حاصل از این مطالعه نشانگر تغییرات معنی‌دار ($p < 0.05$) در جهت ایجاد آرتريت روماتويد بعد از دوره القای این عارضه در نمونه‌های حیوانی است که به صورت تجمع؛ سلول‌های التهابی، کاهش قطر لایه غضروف مفصلی، افزایش تعداد لاکونا‌های خالی از سلول و وجود آسیب‌های مفصلی در سطح غضروف مفصلی قابل مشاهده است (نمودار ۱).

میزان بازسازی مفصلی به وسیله نسبت لاکونا‌های دارای کندروسیت به سلول‌های کندروبلاست ارزیابی می‌شود. در صورتی که نسبت کندروبلاست‌ها نسبت به کندروسیت‌ها برابر با ۶ به ۱ باشد، بازسازی کامل بوده و به آن عدد ۳ (بازسازی کامل) نسبت داده می‌شود. اگر این نسبت بیش از ۵۰ درصد باشد رتبه ۲ (بازسازی متوسط)، کمتر از ۵۰ درصد رتبه ۱ (اندکی بازسازی) و کمتر از آن ۰ (بدون بازسازی) در نظر گرفته می‌شود (۲۸-۲۶).

تجمع سلول‌های التهابی، کاهش ضخامت غضروف سر مفصل، از بین رفتن بخشی از کپسول مفصلی به همراه مشاهده سلول‌های استخوان‌ساز و رسوب کلسیم در سطح مفصل از اصلی‌ترین نشانه‌های ایجاد استئوآرتريت هستند که برای ارزیابی استئوآرتريت به کار برده می‌شوند. در صورت تخریب کامل غضروف، مشاهده سلول‌های استئوبلاست در سطح غضروف در رنگ‌آمیزی هماتوکسیلین و ائوزین و رسوب کلسیم در سطح غضروف عدد ۳، در صورت کاهش ضخامت غضروف سر مفصل و مشاهده خفیف سلول‌های التهابی و اندکی رسوب کلسیم عدد ۱ و مابین دو گروه گفته شده عدد ۲ به استئوآرتريت نسبت داده می‌شود، به غضروف طبیعی عدد ۰ داده می‌شود (۲۸ و ۲۷).

ابتدا ۱۰ موش صحرایی سالم با تزریق داخل صفاقی مخلوط ۷۰:۳۰ کتامین-زایلانین هوشبری شده و سپس ۵۰ میکرولیتر (۱۰۰ میکروکوری) از رادیوکلوئیدهای $^{90}\text{Y-HA}$ به صورت داخل مفصلی به

نسبت سلولی ماتریکس، استئوآرتریت و میزان بازسازی و افزایش در تعداد لاکونا‌های خالی از سلول به دست آمده است. دو ماه پس از درمان تغییرات معنی‌داری ($p < 0.05$) در تمامی پارامترهای مورد بررسی در غضروف مفصل زانوی موش‌های درمان شده با رادیوکلوئیدهای $^{90}\text{Y-HA}$ به صورت افزایش در قطر غضروف مفصل زانو، تعداد کندروسیت‌ها، نسبت سلولی ماتریکس و میزان بازسازی و کاهش در تعداد لاکونا‌های خالی از سلول و استئوآرتریت نسبت به موش‌های درمان نشده مشاهده شد.

تصاویر میکروگراف مفصل زانوی موش مبتلا به آرتریت روماتوئید به وسیله تزریق داروی انروفلوکساسین در شکل ۱ نشان داده شده‌اند. در شکل ۱A رنگ آمیزی برش بافتی به وسیله هماتوکسیلین و ائوزین (H&E) نشان‌دهنده تخریب بافت غضروف مفصلی، کاهش ضخامت غضروف و کاهش تعداد کندروبلاست‌ها است. رنگ‌آمیزی آلیزارین رد شکل ۱B نشان‌دهنده رسوب شدید کلسیم در غضروف مفصلی و در نتیجه استخوانی شدن بافت مفصلی زانو است. شکل ۱C رنگ‌آمیزی ماسون تریکروم نشان‌دهنده افزایش رشته‌های کلاژن و تخریب بافت غضروفی است. شکل ۱D رنگ‌آمیزی با تولوئیدین بلو را نشان می‌دهد که کاهش شدید میزان گلیکوپروتئین در بافت غضروف در آن مشهود است.

در مقاطع میکروسکوپی تهیه شده از مفاصل زانوی دو ماه بعد از درمان با رادیوکلوئیدهای $^{90}\text{Y-HA}$ (شکل ۲) تغییراتی مانند تغییر در اندازه ضخامت

خلوص رادیوشیمیایی رادیوکلوئیدهای $^{90}\text{Y-HA}$ با روش TLC با استفاده از کاغذ واتمن شماره یک به عنوان فاز ساکن و نرمال سالین ۰/۹ درصد به عنوان فاز متحرک انجام شد. همان‌طور که در نمودار ۲ مشاهده می‌شود، رادیوکلوئیدهای $^{90}\text{Y-HA}$ در مبدأ ($R=0$) باقی مانده و ایتروم -۹۰ آزاد به وسیله فاز متحرک شسته شده و در $R_f = 0.9 - 1.0$ قرار گرفت. بازده نشاندارسازی نانوذرات $0.1 \pm 0.99/8$ به دست آمد.

خلوص رادیوشیمیایی رادیوکلوئیدها از لحظه صفر تا ۷۲ ساعت در زمان‌های مختلف با روش TLC با استفاده از کاغذ واتمن شماره یک به عنوان فاز ساکن و نرمال سالین ۰/۹ درصد به عنوان فاز متحرک بررسی شد. همان‌طور که در نمودار ۳ نشان داده شده است رادیوکلوئیدهای $^{90}\text{Y-HA}$ در زمان ۷۲ ساعت در سرم انسانی پایداری بالایی را نشان می‌دهند به طوری که کمتر از ۳ درصد رهایش رادیونوکلئید ^{90}Y پس از ۷۲ ساعت مشاهده شده است. تغییرات در غضروف مفصل زانوی موش‌های مبتلا به آرتریت روماتوئید دو هفته و دو ماه پس از درمان با رادیوکلوئیدهای $^{90}\text{Y-HA}$ در نمودار ۴ نشان داده شده است. تغییرات قطر لایه غضروف مفصلی نشان‌دهنده کاهش قطر آن دو هفته پس از انجام درمان است که حاصل شروع فرایند پرتو‌دهی و کاهش میزان سلول‌های التهابی است. سایر آثار تخریب سلولی در اثر پرتو‌دهی در این ناحیه پس از دو هفته به صورت کاهش در تعداد کندروسیت‌ها،

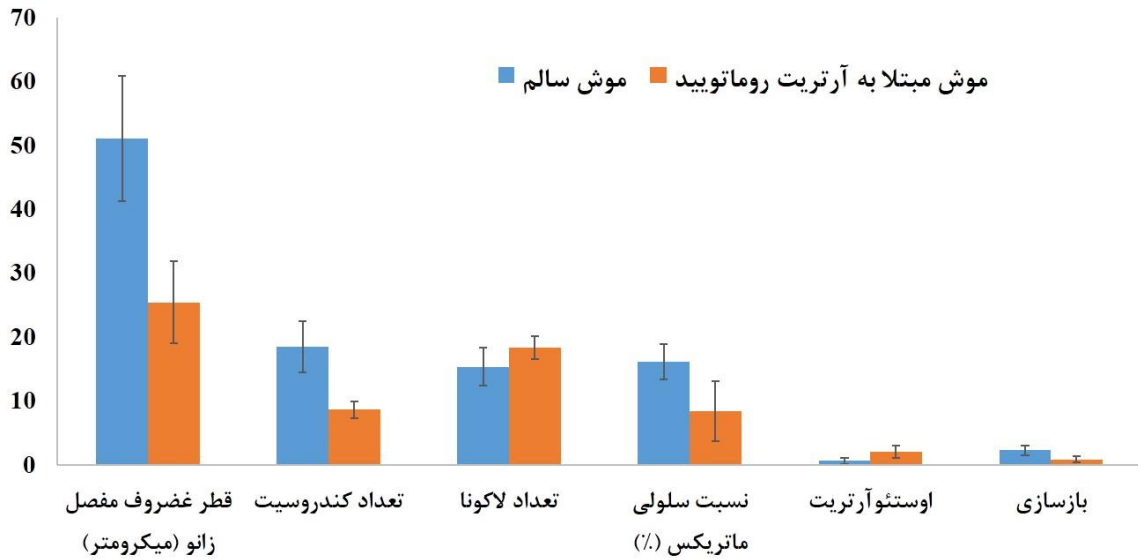
وسیله ماکروفازهای بافت سینیویال و عدم نشت رادیوکلوئیدها از محل تزریق است.

درصد تجمع رادیواکتیویته در اعضای مختلف بدن موش در نمودار ۶ نشان داده شده است. همان‌طور که در این شکل مشاهده می‌شود بیش از ۹۹ درصد از $^{90}\text{Y-HA}$ که به صورت داخل مفصلی به مفصل زانوی موش‌ها تزریق شده است در محل تزریق باقی مانده و رهایش رادیواکتیویته در سایر اعضا نزدیک به صفر به دست آمده است.

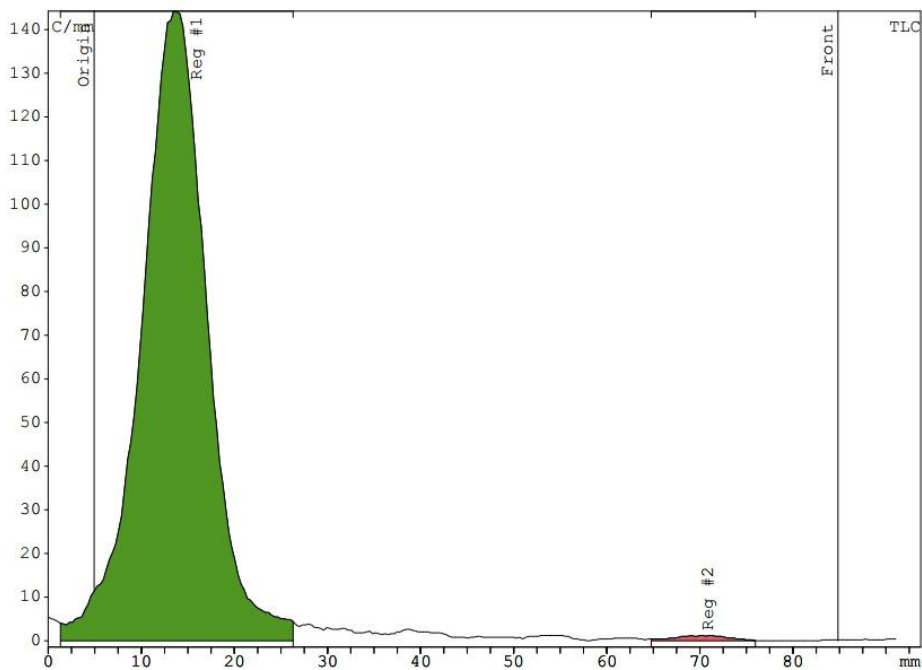
به طور کلی نتایج به دست آمده از این مطالعه نشان می‌دهند که تزریق داخل صفاقی آنتی‌بیوتیک انروفلوکساسین به مدت ۱۵ روز به صورت معنی‌داری موجب آسیب بافتی، کاهش قطر غضروف مفصلی، تراکم پروتئوگلیکان‌ها و همچنین موجب افزایش رسوب کلسیم و کلاژن نوع ۱ می‌شود. با تزریق داخل مفصلی رادیوداروی $^{90}\text{Y-HA}$ ، تعداد کندروبلاست‌ها، ضخامت بافت غضروف راس مفصل و تراکم میزان پروتئوگلیکان افزایش یافته و از رسوب کلسیم و کلاژن نوع ۱ کاسته می‌شود. بررسی توزیع زیستی این رادیو دارو نشان دهنده عدم نشت گسترده آن به خارج از مفصل بوده و بررسی پایداری آن در سرم حاکی از پایداری آن به میزان بیش از ۹۹ درصد است.

غضروف مفصل، تعداد کندروبلاست‌ها و لاکونا‌های خالی به وسیله رنگ‌آمیزی با معرف‌های گوناگون نشان داده شده است. شکل ۲A با رنگ‌آمیزی برش مفصلی به وسیله هماتوکسیلین و ائوزین افزایش در ضخامت غضروف مفصلی، تعداد کندروبلاست‌ها و گروه‌های ایزوژن و کاهش در تعداد لاکونا‌های خالی را نسبت به گروه درمان نشده نشان می‌دهد. در شکل ۲B کاهش در میزان رسوب کلسیم در لایه غضروف مفصلی به وسیله رنگ‌آمیزی با آلزارین رد نسبت به گروه درمان نشده نشان داده شده است. شکل ۲C و ۲D به ترتیب کاهش در میزان رشته‌های کلاژن نوع ۱ و افزایش میزان پروتئوگلیکان در غضروف مفصلی نسبت به گروه کنترل را به وسیله رنگ‌آمیزی ماسون تریکروم و تولوئیدین بلو نشان می‌دهند.

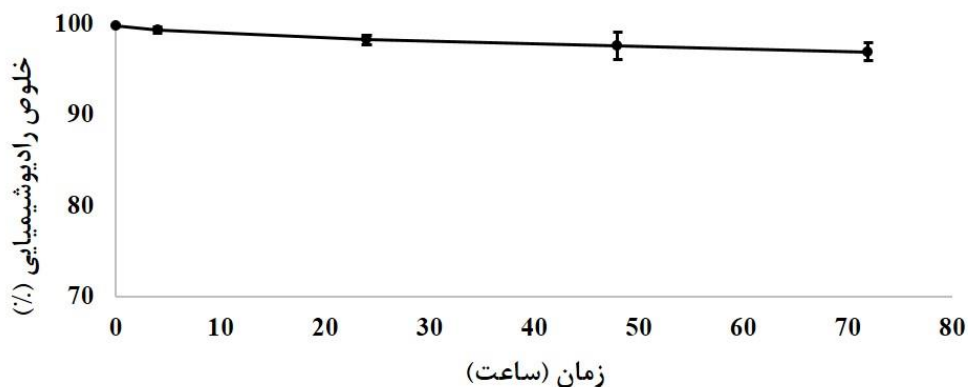
نمودار توزیع زیستی رادیوکلوئیدهای $^{90}\text{Y-HA}$ که به صورت داخل مفصلی به مفصل زانوی موش‌های سالم تزریق شده‌اند در نمودار ۵ نشان داده شده است. بر طبق نمودار درصد دوز تزریقی از رادیوکلوئیدها در واحد وزن اعضا بر حسب گرم (ID/g درصد) در تمامی اعضای جدا شده و لاشه کمتر از ۰/۰۲ درصد به دست آمده است، در حالی که این رقم در مفصل تزریق شده با رادیوکلوئیدهای $^{90}\text{Y-HA}$ برابر با ۳۰/۲ درصد است که بیانگر تزریق دقیق در ناحیه داخل مفصل، برداشت کامل رادیوکلوئیدها به



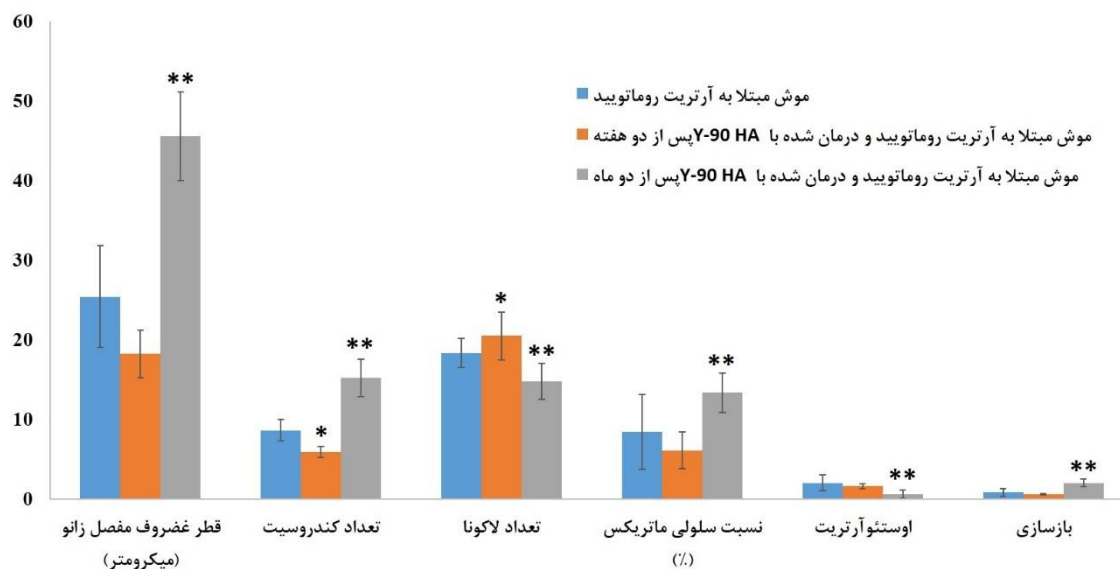
نمودار ۱: تغییرات ایجاد شده در غضروف مفصلی زانو در موش‌های مبتلا به آرتریت روماتوئید به وسیله تزریق داخل صفاقی انروفلوکسازین. تفاوت معنی‌دار ($p < 0.05$) در تغییرات غضروف مفصل زانو بین گروه سالم و گروه مبتلا به آرتریت روماتوئید ۱۵ روز پس از تزریق انروفلوکسازین مشاهده شد.



نمودار ۲: رادیوکروماتوگرام به دست آمده برای رادیوکلوییدهای $^{90}\text{Y-HA}$ به وسیله کاغذ واتمن شماره یک به عنوان فاز ساکن و نرمال سالین ۰/۹ درصد به عنوان فاز متحرک

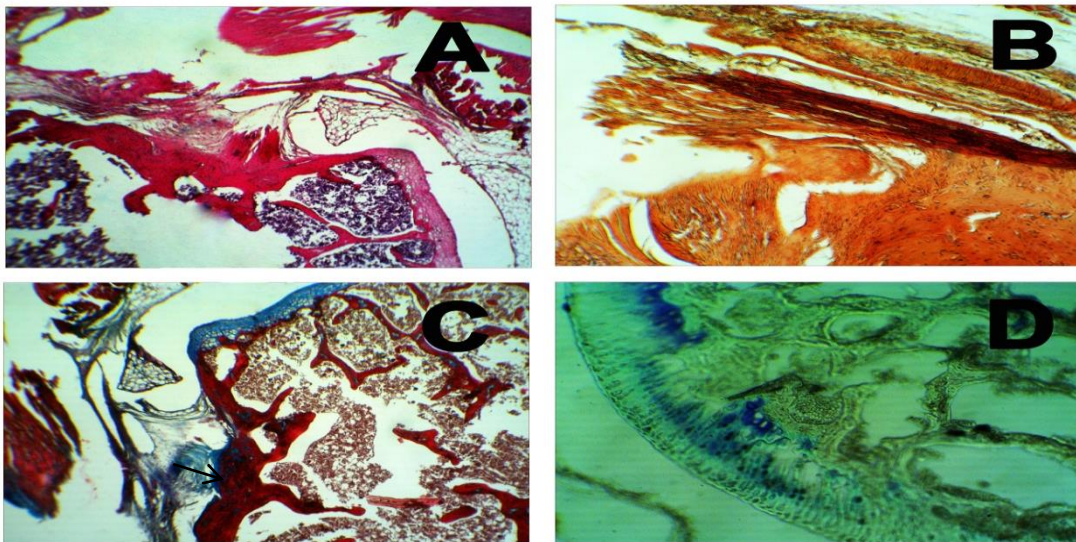


نمودار ۳: خلوص رادیوشیمیایی رادیوکلوئیدهای ⁹⁰Y-HA در سرم انسانی در زمان‌های ۰، ۴، ۲۴، ۴۸ و ۷۲ ساعت با روش TLC با استفاده از کاغذ واتمن شماره یک به عنوان فاز ساکن و نرمال سالین ۰/۹ درصد به عنوان فاز متحرک

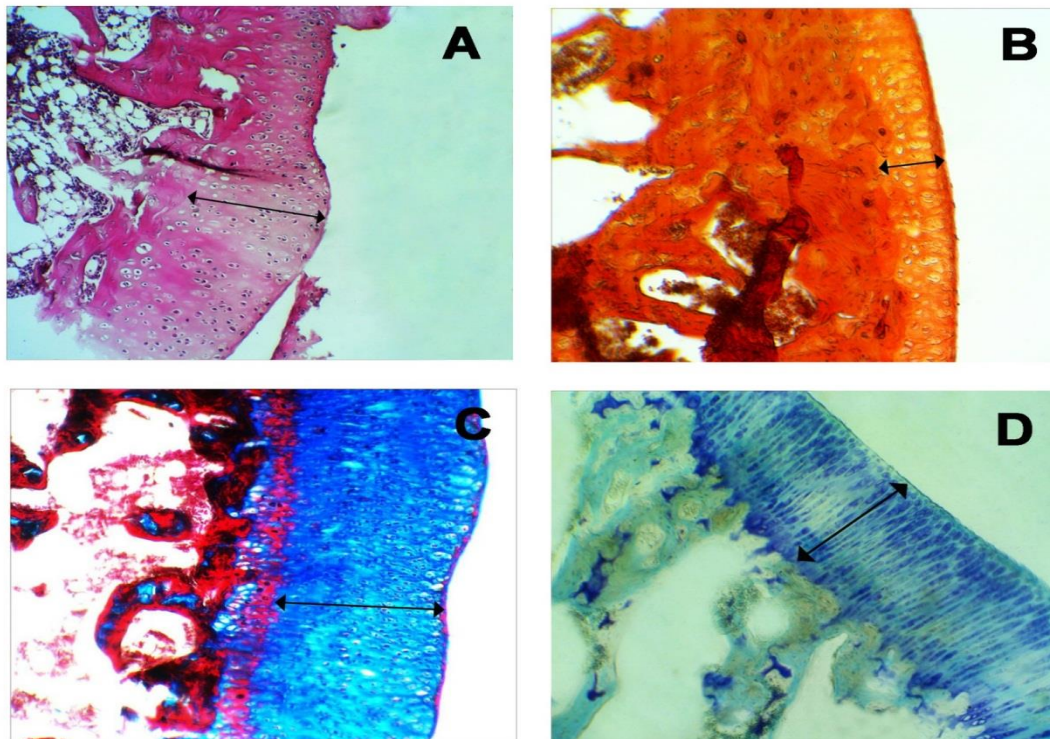


نمودار ۴: تغییرات در غضروف مفصل زانوی موش‌های مبتلا به آرتریت روماتوئید دو هفته و دو ماه پس از تزریق داخل مفصلی رادیوکلوئیدهای ⁹⁰Y-HA

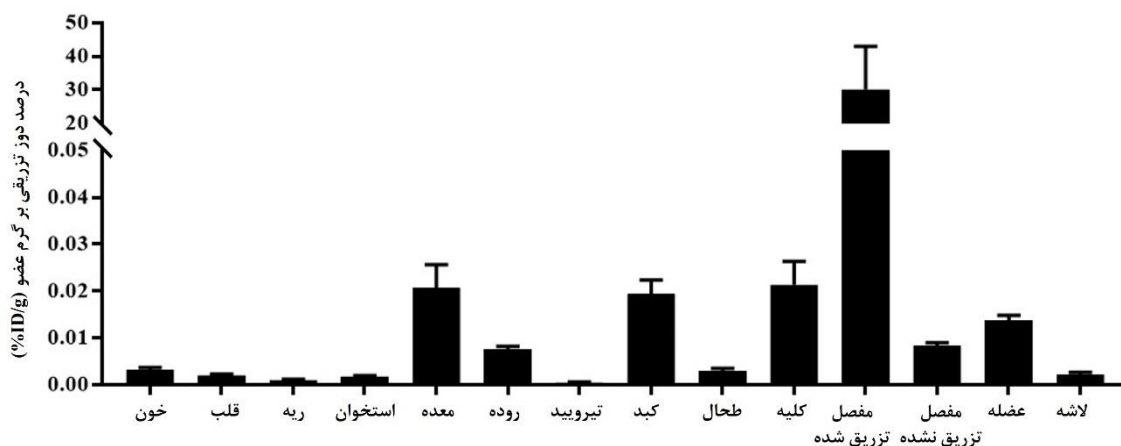
* سطح معنی‌داری (P < ۰/۰۵) نسبت به گروه کنترل دو هفته پس از درمان
 ** سطح معنی‌داری (P < ۰/۰۵) نسبت به گروه کنترل دو ماه پس از درمان



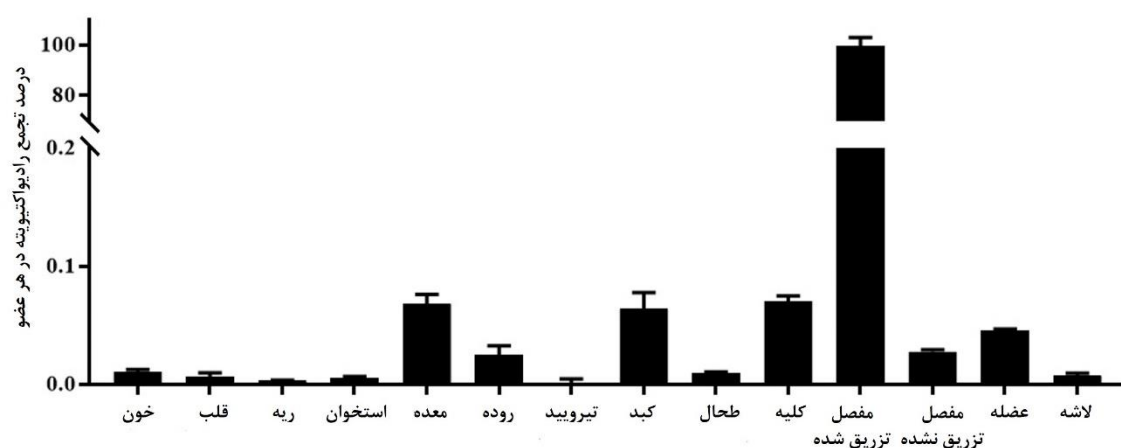
شکل ۱. تصویر میکروگراف مفصل زانوی موش صحرایی مبتلا به آرتریت روماتوئید (A) برش طولی از بافت مفصل زانو و رنگ آمیزی هماتوکسیلین و ائوزین، درشت نمایی $\times 100$ ؛ نشان دهنده آسیب بافت مفصل می باشد (B) برش طولی از بافت مفصل زانو و رنگ آمیزی آلیزارین رد، درشت نمایی $\times 100$ ؛ نشان دهنده رسوب کلسیم در بافت غضروف است. (C) برش طولی از بافت مفصل زانو و رنگ آمیزی ماسون تریکروم، درشت نمایی $\times 100$ ؛ بیانگر افزایش تراکم کلاژن نوع ۱ است. (D) برش طولی از بافت مفصل زانو و رنگ آمیزی متیلن بلو، درشت نمایی $\times 100$ ؛ مشخص کننده کاهش تراکم پروتئوگلیکان موجود در بافت غضروف است.



شکل ۲: تصویر میکروگراف مفصل زانوی موش صحرایی مبتلا به آرتریت روماتوئید پس از درمان با رادیوکلوئیدهای $^{90}\text{Y-HA}$ (A) برش طولی از بافت مفصل زانو و رنگ آمیزی هماتوکسیلین و ائوزین، درشت نمایی $\times 100$ ؛ (B) برش طولی از بافت مفصل زانو و رنگ آمیزی آلیزارین رد، درشت نمایی $\times 100$ ؛ (C) برش طولی از بافت مفصل زانو و رنگ آمیزی ماسون تریکروم، درشت نمایی $\times 100$ ؛ (D) برش طولی از بافت مفصل زانو و رنگ آمیزی متیلن بلو، درشت نمایی $\times 100$



شکل ۷: نمودار توزیع زیستی رادیوکلوئیدهای $^{90}\text{Y-HA}$ که به صورت داخل مفصلی به مفصل زانوی موش‌های سالم تزریق شده است



شکل ۸: درصد رادیوکلوئید جمع یافته در اعضای بدن موش‌های سالم ۲۴ ساعت پس از تزریق داخل مفصلی $^{90}\text{Y-HA}$ در مفصل زانو

بحث

ایتريوم - ۹۰ هیدروکسی آپاتیت در آرتریت روماتوئید القا شده با انروفلوکسازین در مفصل زانوی موش صحرائی بود.

تا کنون رادیوکلوئیدهای فراوانی مانند کرومیک فسفات (^{32}P) کلوییدی، کلویید رنیوم ($^{186/188}\text{Re}$) سولفید، کلویید اریبوم (^{169}Er) سیترات و ایتريوم (^{90}Y) هیدروکسی آپاتیت برای درمان موضعی آرتریت روماتوئید بر پایه اندازه مفصل در مفاصل گوناگون به کار برده شده‌اند. تحقیقات نشان می‌دهند که این

رادیوسینوکتومی که برپایه خواص درمانی پرتو بتا و به وسیله رادیوکلوئیدهای نشرکننده‌های بتا انجام می‌شود، مزایای فراوانی مانند اثربخشی درمانی بهتر، زمان توانبخشی کوتاهتر، ریسک خونریزی پایین‌تر در مفصل و درد کمتر در ناحیه تزریق را در مقایسه با سینوکتومی با روش‌های جراحی و شیمیایی را به وجود می‌آورد که موجب به کارگیری این روش درمانی شده است (۱۴). لذا هدف از این مطالعه تعیین و بررسی بافت‌شناسی رادیوکلوئید

مفاصل حیوانات جوان است که منجر به آرتروپاتی، دژنراسیون مفصلی غضروف، تاندونیت و سایر انواع آسیب‌های تاندون می‌شود. مطالعه‌ای نشان داده است که کینولون‌ها موجب تحریک انفجار تنفسی سلولی در کندروسیت‌های مفصلی نابالغ می‌شوند که منجر به تولید ترکیبات مشتق شده از اکسیژن بسیار سمی برای غضروف می‌شود (۳۳ و ۳۲). در مطالعه‌ای که بر روی آرتروپاتی القایی به وسیله کینولون‌ها در نوزاد موش انجام شد، عوارضی همچون کاهش کندروسیت، دژنراسیون ماتریکس و ساییدگی غضروف مفصلی در مفاصل تحمل‌کننده وزن مشاهده شد (۳۴). در چندین مطالعه نیز آرتروپاتی القایی به وسیله فلئوروکینولون‌ها در موش‌های صحرایی بررسی شده است (۳۷-۳۵). به دلیل عوارض جانبی گسترده این دارو بر روی مفاصل حیوانات از این روش برای القای آرتريت در موش‌های صحرایی جوان استفاده شد.

در بررسی‌های بافت‌شناسی غضروف مفصلی زانوی حیوانات مورد مطالعه پس از تزریق انروفلوکسازین، ایجاد تغییرات گسترده در این ناحیه شامل کاهش تعداد کندروسیت‌ها، کاهش ضخامت غضروف مفصلی، ایجاد حفرات متعدد و کوچک در لایه‌های سطحی و میانی و همچنین آسیب‌های ناشی از هم‌گسیختگی در این لایه‌ها مشاهده شد. رسوب

رادیوداروها توانایی کاهش درد و علائم ظاهری در بیماران مبتلا به آرتريت روماتوئید را دارند و در بیماران مبتلا به هموفیلی خونریزی‌های داخل مفصلی و التهاب ناشی از آن را کاهش می‌دهند (۳۰ و ۲۹).

در این مطالعه اثرات درمانی رادیوکلوئیدهای ⁹⁰Y-هیدروکسی آپاتیت (HA-⁹⁰Y) در درمان آرتريت روماتوئید القا شده در موش‌های صحرایی به وسیله داروی انروفلوکسازین و روش‌های بافت‌شناسی بررسی شده است.

روش‌های گوناگونی برای تولید مدل‌های حیوانی آرتريت روماتوئید به کار برده شده‌اند مانند آرتريت القا شده با کلاژن نوع II (CIA)^(۱) در موش و موش صحرایی که از کندروسارکوما موشی به دست می‌آید و آرتريت ادجوانت (AA)^(۲) در موش صحرایی که به وسیله روغن پارافین و مونوئولیت مانیدو و مایکوباکتریوم کشته شده با گرما (ادجوانت کامل فروند (CFA)^(۳)) ایجاد می‌شوند و امروزه به طور وسیعی در پزشکی و صنعت کاربرد دارند (۳۱).

در این مطالعه برای ایجاد مدل حیوانی آرتريت روماتوئید از اثر تخریبی انروفلوکسازین که به صورت گسترده در دامپزشکی مورد استفاده قرار می‌گیرد بهره گرفته شد. انروفلوکسازین یک آنتی‌بیوتیک از خانواده فلئوروکینولون‌ها است که به دلیل وسیع‌الطیف بودن و ایمنی نسبی در حیوانات خانگی مانند سگ‌ها به کار برده می‌شود. شناخته شده‌ترین اثرات نامطلوب انروفلوکسازین مربوط به

1-Collagen Type II-Induced Arthritis
2-Adjuvant Arthritis
3-Complete Freund's Adjuvant

است مهار سنتز DNA را عامل بروز اين پديده می‌داند (۳۸).

هیدروکسی آپاتیت $[Ca_{10}(PO_4)_6(OH)_2]$ یکی از اجزای ماتریکس استخوانی است که در پزشکی کاربردهای فراوانی مانند؛ مهندسی بافت استخوانی، پرکننده فضاهای خالی استخوان در جراحی‌های ارتوپدی، ستون فقرات و فک و صورت و به عنوان پوشش ایمپلنت‌های استخوانی و ارتوپدی پیدا کرده است. از ویژگی‌های مثبت این ترکیب در کاربردهای پزشکی می‌توان به؛ زیست‌سازگاری، زیست‌تخریب‌پذیری، غیرسمی بودن و طبیعت غیرالتهابی آن اشاره کرد. هیدروکسی آپاتیت در طول ۶ هفته در بدن به یون‌های کلسیم و فسفات تجزیه می‌شود و بنابراین زیست‌سازگاری عالی را تأمین می‌کند (۴۱). به دلیل این ویژگی‌ها رادیوکلوئیدهای ^{90}Y - هیدروکسی آپاتیت برای درمان موضعی آرتريت روماتوئيد در زنانی موش صحرایی به کار گرفته شدند.

ایتريوم -۹۰ به دلیل ویژگی‌های مناسب این رادیونوکلید در کاربردهای پزشکی یکی از پرکاربردترین رادیونوکلیدهای درمانی است که با روش‌هایی مانند رادیو آمبولیزاسیون^(۱) (آمبولیزاسیون شریان کبدی به وسیله ذرات رادیواکتیو) و رادیوایمونوتراپی^(۲) برای درمان

املاح معدنی در سطح غضروف مفصلی و کاهش میزان گلوکز آمینوگلیکان در بستر سلولی به وضوح قابل تشخیص بود که اثرات تخریبی انروفلوکسازین را بر روی غضروف مفصلی تأیید می‌کند (۳۸).

این تظاهرات مشابه تغییرات گزارش شده به وسیله سایر محققین در لایه‌های مختلف غضروف مفصلی موش صحرایی است که مورد تزریق فلوروکینولون‌ها قرار گرفته‌اند (۳۹). از سوی دیگر کاهش ضخامت غضروف در صفحه رشد در غضروف مفصلی موش‌های صحرایی بعد از تزریق هفت روز آنتی‌بیوتیک فلوروکینولون گزارش شده است که به اثر مهارکنندگی آن‌ها بر میتوز سلول‌های ناحیه تکثیر و از بین رفتن ناحیه هایپرتروفیک در غضروف صفحه رشد نسبت داده شده است (۴۰).

در بررسی‌های انجام شده در این مطالعه کاهش شدت جذب تولوئیدین بلو، حفرات به وجود آمده و بهم ریختگی بافتی در نمونه‌های دریافت‌کننده انروفلوکسازین نسبت به گروه کنترل به وضوح قابل رویت بود که نشان‌دهنده کاهش میزان پروتئوگلیکان موجود در ماده زمینه غضروف است. سایر محققین نیز با به دست آوردن نتایج مشابه این اثر فلوروکینولون‌ها را در ماده زمینه‌ای غضروف تأیید می‌کنند. گزارش شده است که اثر مهارکنندگی کینولون‌ها بر رو سنتز پروتئوگلیکان به وسیله کندروبلاست‌ها عامل کاهش میزان پروتئوگلیکان است. پژوهش‌هایی که در گذشته دورتر انجام شده

1- Radioembolization
2- Radioimmunotherapy

نسبت به رنگ آمیزی اختصاصی با استفاده از تولوئیدین بلو به دست می آید.

توزیع زیستی رادیوکلوئیدهای $^{90}\text{Y-HA}$ ۲۴ ساعت پس از تزریق مفصلی ذرات در موش سالم تجمع بیش از ۹۹ درصد ذرات را در ناحیه تزریق نشان داد که بیانگر اندازه ذرات مناسب برای فاگوسیتوز ذرات به وسیله ماکروفاژها و عدم نشت ذرات به فضای خارج مفصلی و همچنین پایداری رادیوکلوئیدها در ناحیه تزریق است.

پیشنهاد می شود که بررسی های مربوط به اثر بخشی رادیوداروهای یاد شده با استفاده از تکنیک های ایمنو هیستوشیمی نیز انجام شود و بیان ژن های مربوط به آپاتوز و تکثیر بافت غضروف مفصلی مورد مطالعه قرار گیرد.

نتیجه گیری

نتایج این مطالعه نشان داد که داروی انروفلوکساسین به دلیل داشتن عوارض وسیع مفصلی در حیوانات، روشی آسان و قابل دسترس را برای القای آرتريت روماتوئید در موش صحرایی فراهم می کند. مطالعات بافت شناسی بر روی مفصل زانوی موش های مبتلا به آرتريت روماتوئید که به وسیله تزریق داخل مفصلی رادیوکلوئیدهای $^{90}\text{Y-HA}$ درمان شدند، تغییرات معنی داری ($p < 0/05$) را دو ماه پس از درمان در پارامترهای اندازه گیری شده شامل ضخامت غضروف مفصلی، تعداد کندروسیت ها و

سرطان ها به کار برده می شود (۴۲ و ۴۳). رادیوسینوکتومی یکی دیگر از کاربردهای این رادیونوکلید در درمان موضعی التهاب های مفصلی است که به وسیله تزریق داخل مفصلی رادیوکلوئیدهای متصل به ایتريوم - ۹۰ انجام می شود. بنابراین، با توجه به ویژگی های مثبت هیدروکسی آپاتیت و ایتريوم - ۹۰، رادیوکلوئیدهای $^{90}\text{Y-HA}$ جزء گزینه های مورد انتخاب در رادیوسینوکتومی مفصل زانو قرار می گیرد.

این رادیودارو با بهره گیری از خواص فیزیکی پرتوی بتای تابش شده از آن موجب کاهش سلول های التهابی سطح مفصل و در نتیجه تکثیر و رشد سلول های کندرو بلاست، افزایش میزان بستر سلولی و افزایش قطر غضروف مفصلی می شود.

بررسی های انجام شده بر روی تزریق داخل مفصلی $^{90}\text{Y-HA}$ نشان می دهد که استفاده از این رادیو دارو می تواند به صورت معنی دار و اثربخشی ضایعات ناشی از آرتريت روماتوئید را در مدل حیوانی کاهش دهد.

ایجاد حفرات و شیارها در بافت غضروف به تغییرات ترکیبات ماده زمینه ای از جمله میزان پروتئوگلیکان ها نسبت داده می شود، بنابراین یکی از شاخص های ارزیابی تغییرات در بافت غضروف پایش میزان پروتئوگلیکان ها در ماده زمینه ای غضروف است که در این مطالعه نیز مورد بررسی قرار گرفت. این تغییرات با بررسی میزان شدت رنگ پذیری ماده زمینه

لاکوناها و میزان بازسازی مفصلی نشان داد که
بیانگر اثر درمانی رادیوکلوئیدهای $^{90}\text{Y-HA}$ در درمان
آرتريت روماتوئيد است.

تقدير و تشکر

این مقاله حاصل پایان نامه مقطع دکترای
تخصصی بافت‌شناسی دانشگاه تهران می‌باشد، که با
حمایت این دانشگاه انجام شد، نگارندگان مقاله بر خود
لازم می‌دانند مراتب تشکر و قدردانی خود را از
معاونت پژوهشی دانشگاه تهران، شرکت پارس
ایزوتوپ و احد محمدنژاد، ملیحه حاجی‌رضانعلی و
رضا نامی اعلام دارند.

REFERENCES

1. Aletaha D, Smolen JS. Diagnosis and Management of Rheumatoid Arthritis A Review. *J Am Med Assoc* 2018; 320(13): 1360–72.
2. Smolen JS, Aletaha D, McInnes IB. Rheumatoid arthritis. *Lancet*. 2016; 388(10055): 2023–38.
3. Burska A, Boissinot M, Ponchel F. Cytokines as Biomarkers in Rheumatoid Arthritis. *Mediators Inflamm* 2014; 2014: 1–24.
4. Buljevic S, Detel D, Mihelic R. Levels of dipeptidyl peptidase IV / CD26 substrates neuropeptide Y and vasoactive intestinal peptide in rheumatoid arthritis patients. *Rheumatol Int* 2013; 33(11): 2867–74.
5. Gaffo A, Saag KG, Curtis JR. Treatment of rheumatoid arthritis. *Am Soc Heal Pharm* 2006; 63: 2451–65.
6. Greenstein B, Brook D. Treatment of rheumatoid arthritis and other inflammatory disorders with biological drugs. In: *Biological Therapeutics*; 2011; 89–102.
7. Wang W, Zhou H, Liu L. Side effects of methotrexate therapy for rheumatoid arthritis: A systematic review. *Eur J Med Chem* 2018; 158: 502–16.
8. Stephens MB, Beutler AI, O'Connor FG. Musculoskeletal injections: A review of the evidence. *Am Fam Physician* 2008; 78(8): 971–6.
9. Mackenzie CR, Su EP. Surgical Treatment of Joint Disease. In: Goldman L, Schafer AI (editors). *Goldman's Cecil Medicine*: Saunders; 2012; 1753–8.
10. Rivard GE. Chemical synovectomy in haemophilia: status and challenges. *Haemophilia* 2001; 7(2): 16–9.
11. Rodriguez-Merchan EC, Wiedel JD. General principles and indications of synoviorthesis (medical synovectomy) in haemophilia. *Haemophilia* 2001; 7(s2): 6–10.
12. Lacoëuille F, Arlicot N, Faivre-Chauvet A. Targeted alpha and beta radiotherapy: An overview of radiopharmaceutical and clinical aspects. *Médecine Nucléaire* 2018; 42(1): 32–44.
13. Liepe K. Efficacy of radiosynovectomy in rheumatoid arthritis. *Rheumatol Int* 2012; 32(10): 3219–24.
14. Knut L. Radiosynovectomy in the Therapeutic Management of Arthritis. *World J Nucl Med* 2015; 14(1): 10.
15. Deckart H, Tamaschke H, Tautz S, Ertl M, Knop G. Radiosynovectomy of the knee joint using ¹⁹⁸Au-colloid, ⁹⁰Y-ferric hydoride colloid and ¹⁸⁶Re-sulfide colloid. *Radiobiol Radiother(Berl)* 1979; 20(3): 363–70.
16. Knapp F, Dash A. Radionuclide Synovectomy: Treatment of Inflammation of the Synovial Joints. In: Knapp F, Dash A, editors. *Radiopharmaceuticals for Therapy* [Internet]. Cham: Springer International Publishing; 2016; 265–78.
17. Mettler FA, Guiberteau MJ. Radioactivity, radionuclides, and radiopharmaceuticals. In: Mettler FA, Guiberteau MJ (editors). *Essentials of Nuclear Medicine Imaging*. 6th ed. 2003-EANM Procedure Guidelines for Radiosynovectomy.pdf; 2012; 1–21. 9000019
18. European Association of Nuclear Medicine. EANM procedure guidelines for radiosynovectomy. *Eur J Nucl Med* 2003; 30(3): BP12–6.
19. Shinto AS, Kamaleshwaran KK, Chakraborty S, Vyshakh K, Thirumalaisamy SG, Karthik S, et al. Radiosynovectomy of Painful Synovitis of Knee Joints Due to Rheumatoid Arthritis by Intra - Articular Administration of ¹⁷⁷Lu - Labeled Hydroxyapatite Particulates: First Human Study and Initial Indian Experience. *World J Nucl Med* 2015; 14(2): 81–8.
20. Kim JM, Kim WS, Pak Y. Treatment response evaluation using yttrium - 90 in patients with rheumatoid arthritis of knee joint. *World J Nucl Med* 2018; 17(1): 3–5.
21. Ulisses Calegario Manzzini J, De Podestá Haje D, Machado J, Sayago M, Cicarini De Landa D. Synovectomy using Samarium - 153 Hydroxyapatite in the Elbows and Ankles of Patients with Hemophilic Arthropathy. *World J Nucl Med* 2018; 17(1): 6–11.
22. Francisca dos Santos M, Nely Vilar Furtado R, Monique Sayuri K, Luiz Vieira Castiglioni M, Rosa Marchetti R, Pagano Gonçalves Silva C, et al. Effectiveness of radiation synovectomy with Yttrium-90 and Samarium-153 particulate hydroxyapatite in rheumatoid arthritis patients with knee synovitis: a controlled , randomized , double-blinded trial. *Clin Rheumatol* 2011; 30: 77–85.
23. Couto RM, Souza AA De, Herrerias R, Muramoto E, Mengatti J, Barboza MF De, et al. Hydroxyapatite labelled with yttrium-90 or lutetium 177 for radiation synovectomy. *Atoms Peace an Int J* 2010; 3(1): 19.
24. Flecknell P. *Laboratory Animal anaesthesia*. 4th ed. Boston: Academic Press; 2015; 141–92p.

25. Callis G, Sterchi D. Decalcification of bone: Literature review and practical study of various decalcifying agents. methods, and their effects on bone histology. *J Histotechnol* 1998; 21(1): 49–58.
26. Rutgers M, Van Pelt MJP, Dhert WJA, Creemers LB, Saris DBF. Evaluation of histological scoring systems for tissue-engineered, repaired and osteoarthritic cartilage. *Osteoarthr Cartil* 2010; 18(1): 12–23.
27. Pritzker KPH, Gay S, Jimenez SA, Ostergaard K, Pelletier JP, Revell K, et al. Osteoarthritis cartilage histopathology: Grading and staging. *Osteoarthr Cartil* 2006; 14(1): 13–29.
28. Ponce M, Zorzi A, Miranda J, Amstalden E. Proposal for a New histological scoring system for cartilage repair. *Clinics* 2018; 73(2): 1–7.
29. Karavida N, Notopoulos A. Radiation synovectomy: An effective alternative treatment for inflamed small joints. *Hippokratia* 2010; 14(1): 22–7.
30. Liepe K, Zaknun JJ, Padhy A, Barrenechea E, Soroa V, Shrikant S, et al. Radiosynovectomy using yttrium-90, phosphorus-32 or rhenium-188 radiocolloids versus corticoid instillation for rheumatoid arthritis of the knee. *Ann Nucl Med* 2011; 25(5): 317–23.
31. Kuyinu EL, Narayanan G, Nair LS, Laurencin CT. Animal models of osteoarthritis: Classification, update, and measurement of outcomes. *J Orthop Surg Res.* 2016; 11(1): 1–27.
32. Trouchon T, Lefebvre S. A review of enrofloxacin for veterinary use. *Open J Vet Med* 2016; 06(02): 40–58.
33. Lim S, Hossain MA, Park J, Choi SH, Kim G. The effects of enrofloxacin on canine tendon cells and chondrocytes proliferation in vitro. *Vet Res Commun* 2008; 32(3): 243–53.
34. Linseman DA, Hampton LA, Branstetter DG. Quinolone-induced arthropathy in the neonatal mouse: Morphological analysis of articular lesions produced by pipemidic acid and ciprofloxacin. *Toxicol Sci* 1995; 28(1): 59–64.
35. Förster C, Kociok K, Shakibaei M, Merker HJ, Vormann J, Günther T, et al. Integrins on joint cartilage chondrocytes and alterations by ofloxacin or magnesium deficiency in immature rats. *Arch Toxicol* 1996; 70(5): 261–70.
36. Machida M, Kusajima H, Aijima H, Maeda A, Ishida R, Uchida H. Toxicokinetic study of norfloxacin-induced arthropathy in juvenile animals. *Toxicol Appl Pharmacol* 1990; 105(3): 403–12.
37. Stahlmann R, Forster C, Shakibaei M, Vormann J, Gunther T, Merker HJ. Magnesium deficiency induces joint cartilage lesions in juvenile rats which are identical to quinolone-induced arthropathy. *Antimicrob Agents Chemother* 1995; 39(9): 2013–8.
38. Khazaeil K, Mazaheri Y, Hashemitabar M, Najafzadeh H, Morovvati H, Ghadrhan AR. Enrofloxacin effect on histomorphologic and histomorphometric structure of lamb articular cartilage. *Glob Vet* 2012; 9(4): 447–53.
39. Adikwu E, Brambaifa N. Ciprofloxacin induced chondrotoxicity and tendinopathy. *Am J Pharmacol Toxicol* 2012; 7(3): 94–100.
40. Channa HMA, Ashfaq M, Mastoi SM, Qureshi MA. Effect of ciprofoxacin on growing cartilage in albino rat pups. *J Ayub Med Coll Abbottabad* 2006; 18(3): 50–4.
41. Haider A, Haider S, Han SS, Kang IK. Recent advances in the synthesis, functionalization and biomedical applications of hydroxyapatite: a review. *RSC Adv* 2017; 7(13): 7442–58.
42. Molvar C, Lewandowski R. Yttrium-90 Radioembolization of Hepatocellular Carcinoma-Performance, Technical Advances, and Future Concepts. *Semin Intervent Radiol* 2015; 32(4): 388–97.
43. Gordon LI, Witzig TE, Wiseman GA, Flinn IW, Spies SS, Silverman DH, et al. Yttrium 90 ibritumomab tiuxetan radioimmunotherapy for relapsed or refractory low-grade non-hodgkin's lymphoma. *Semin Oncol* 2002; 29(1 SUPPL. 2): 87–92.

Histological Evaluation of Radiocolloidal Yttrium-90-Hydroxyapatite in Enrofloxacin-Induced Rheumatoid Arthritis in the Rat Knee Joint

Mazidi SM¹, Morovvati H^{1*}, Yavari K²

¹Department of Veterinary Basic Science, University of Tehran, Tehran, Iran, ²Nuclear Science and Technology Research Institute, Tehran, Iran.

Received: 29 April 2019 Accepted: 30 July 2019

Abstract

Background & aim: Rheumatoid arthritis is one of the most widespread and disabling diseases in the society that causes chronic inflammation of the synovial layer and joint destruction. Numerous pharmacological and non-pharmacological therapies are suggested for the treatment of this disease, including radiocinectomy as an effective and safe treatment with beta-particle radiolucent in patients who do not respond to or receive drug therapy. The aim of this study was to determine the histologic evaluation of radionuclide yttrium-90- hydroxyapatite in rheumatoid arthritis induced by rheumatoid arthritis in the rat knee joint.

Methods: In the present experimental study, 40 Wistar rats (3 months old) were used by intraperitoneal injection of Enrofloxacin (20mg / kg) for the development of an animal model of rheumatoid arthritis. Subsequently, a dose of 50 microliters of yttrium-90-hydroxyapatite with 100-microcurie activities was injected into the left knee joint of the studied animals. Then, the rate of leakage of yttrium-90 radiotracer after 24 hours and its therapeutic effects were evaluated by histologic findings through specific staining, 2 weeks and 2 months after injection. The collected data were analyzed using Shapiro–Wilk method.

Results: Statistically significant changes in parameters such as articular cartilage thickness, chondrocyte count, proteoglycan level, calcium deposition, and knee arthroplasty rate two weeks after 90Y-HA injection showed cellular damage due to particle irradiation. An increase in the thickness of articular cartilage and the number of chondroblasts two months after injection may indicate therapeutic effects of yttrium-90 radiocolloids on the knee joint of rats with rheumatoid arthritis.

Conclusion: It seems that radiosynovectomy of yttrium-90-hydroxyapatite may be one of the effective therapeutic modalities in reducing inflammatory factors and improving rheumatoid arthritis induced in rats.

Keywords: Rheumatoid Arthritis, Histology, Enrofloxacin, Radiosynovectomy, Y-90 Hydroxyapatite, Rat

*Corresponding author: Morovvati H, Department of Veterinary Basic Science, University of Tehran, Tehran, Iran

Email: hmorovvati@ut.ac.ir

Please cite this article as follows:

Mazidi SM, Morovvati H, Yavari K. Histological Evaluation of Radiocolloidal Yttrium-90-Hydroxyapatite in Enrofloxacin-Induced Rheumatoid Arthritis in the Rat Knee Joint. *Armaghane-danesh* 2019; 24(4): 577--596