

اثر ژل پلاکتی بر روند ترمیم و میزان بیان فاکتور VEGF در زخم‌های تجربی پوست در موش صحرائی

ماهان محمدی پور^۱، ناصر امیری زاده^۲، پژمان مرتضوی^۳، علیرضا جهاناننده^۴

چکیده

سابقه و هدف

ژل پلاکتی تهیه شده از پلاسما غنی از پلاکت با دارا بودن فاکتورهای رشد، باعث تسریع بازسازی لایه‌های پوست، تحریک رگ‌زایی و افزایش سنتز کلاژن در روند ترمیم زخم‌ها می‌شود. در این مطالعه، تاثیر ژل پلاکت انسانی بر میزان بیان فاکتور رشد عروقی در زخم‌های تجربی پوست در موش صحرائی بررسی شد.

مواد و روش‌ها

در یک مطالعه تجربی، ژل پلاکتی با افزودن ترومبین به پلاسما غنی از پلاکت تهیه شد. در ۲۴ سر موش صحرائی نر نژاد ویستار، یک زخم ۱/۵ در ۱/۵ سانتی‌متری در قسمت پشتی بدن بین دو کتف ایجاد شد. موش‌ها به طور تصادفی به دو گروه ۱۲ تایی شاهد و درمان (استفاده موضعی از ژل پلاکتی در محل زخم) تقسیم شدند. درمان از ژل پلاکتی جهت پانسمان زخم استفاده گردید. نمونه‌های زخم پوستی با رنگ آمیزی H&E و ماسون تریکروم برای هیستوپاتولوژی و فلورسنت ایمنو هیستوشیمی جهت ارزیابی فاکتور رشد عروقی بررسی شدند.

یافته‌ها

میزان تشکیل بافت پوششی در روز پنجم در گروه درمان شده با ژل پلاکتی $0/3 \pm 2$ و در گروه شاهد $0/1 \pm 1$ بود. نتایج هیستوپاتولوژی نشان‌دهنده افزایش میزان تشکیل کلاژن و افزایش نفوذ سلول‌های التهابی در گروه درمان نسبت به گروه شاهد به ویژه در مراحل ابتدایی روند ترمیم زخم بود. هم چنین نتایج ایمنو هیستوشیمی نشان داد که میزان بیان فاکتور رشد عروقی در گروه درمان بیشتر از گروه شاهد بوده است.

نتیجه‌گیری

استفاده موضعی از ژل پلاکتی بر روی زخم‌های پوستی، اثرات مثبتی بر روند بهبود به ویژه در مراحل ابتدایی ترمیم دارد.

کلمات کلیدی: پلاسما غنی از پلاکت، موش صحرائی (رت)، VEGF

تاریخ دریافت: ۹۷/۱۲/۵

تاریخ پذیرش: ۹۸/۲/۹

- ۱- دکترای عمومی دامپزشکی - واحد علوم و تحقیقات دانشگاه آزاد اسلامی - تهران - ایران
- ۲- مؤلف مسئول: PhD خون‌شناسی و بانک خون - دانشیار مرکز تحقیقات انتقال خون - مؤسسه عالی آموزشی و پژوهشی طب انتقال خون - تهران - ایران - صندوق پستی: ۱۴۶۶۵-۱۱۵۷
- ۳- متخصص آسیب‌شناسی دامپزشکی - واحد علوم و تحقیقات دانشگاه آزاد اسلامی - تهران - ایران
- ۴- متخصص جراحی دامپزشکی - واحد علوم و تحقیقات دانشگاه آزاد اسلامی - تهران - ایران

مقدمه

زخم های پوستی و کاهش زمان بهبود آن ها یکی از جنبه های مهم پزشکی محسوب می شود. به هرگونه گسستگی در انسجام لایه های پوست یا بافت های زیرپوستی زخم گفته می شود که می تواند در اثر عوامل فیزیکی یا شیمیایی ایجاد شود. با وجود پیشرفت های چشمگیر در درمان زخم، همچنان تلاش در جهت توسعه روش های موثر در درمان زخم طی کوتاه ترین زمان و با ایجاد کمترین عارضه ادامه دارد (۱). بهبود و ترمیم زخم در انسان و حیوانات تکامل یافته، با یک مکانیسم کاملاً پیچیده صورت می پذیرد. سرعت بهبود زخم، به عوامل بسیاری بستگی دارد از جمله: اندازه زخم، ذخیره خونی در محل زخم، وجود اجسام خارجی و میکروارگانیسم ها، سن، وضعیت سلامت و تغذیه بیمار (۲).

یکی از پیشرفت ها در زمینه مدیریت و مراقبت برای تسریع بهبود زخم های پوستی، استفاده از فرآورده های خونی و ترکیبات مشتق از آن ها مانند فاکتور رشد پلاکتی (PDGF)، درمان با سلول های بنیادی حاصل از مغز استخوان و یا خون بندناف می باشد (۳).

امروزه استفاده از پلاکت ها به صورت ژل پلاکتی، در ترمیم هر چه سریع تر زخم ها، رو به افزایش است. مزایای استفاده از ژل پلاکتی، افزایش فاکتورهای رشد مورد نیاز برای ترمیم در موضع زخم، ایجاد بستر مناسب برای ترمیم زخم، تقویت سلول های پیش ساز و بنیادی شرکت کننده در ترمیم زخم، بهبود روند جلوگیری از دست دادن خون و آب بدن، خواص ضد التهابی، خواص ضد میکروبی، روش تهیه و استفاده نسبتاً ساده می باشد (۴). پلاکت ها علاوه بر نقش ضد میکروبی که دارند، باعث فعال شدن سلول های ایمنی دیگر می شوند که همین امر باعث تقویت مکانیسم دفاعی و تسریع روند بهبودی می گردد (۵).

استفاده از فاکتورهای رشد موجود در پلاکت (PDGF: AA, AB, BB), (EGF), (bFGF), (TFG:β1,β2) در ترمیم هر چه سریع تر زخم ها خصوصاً زخم های مزمن ایجاد شده در افراد دیابتیک که نیاز به ترمیم سریع تر برای جلوگیری از ایجاد عفونت دارند و هم چنین برش های حاصل از جراحی ها و یا شکستگی های استخوانی، به

صورت ژل پلاکتی که از پلاسما غنی از پلاکت (PRP) تهیه می شود رو به افزایش است. ژل پلاکتی را می توان از طریق مخلوط کردن PRP با ترومبین و کلسیم تهیه نمود که در آن غلظت پلاکت ها ۳ تا ۵ برابر غلظت پلاکت های اولیه در خون است (۸-۶). ترومبین به کار رفته در تهیه ژل پلاکتی به عنوان فعال کننده، سبب تحریک تجمع پلاکت ها و آزادسازی فاکتورهای رشد ذخیره شده در پلاکت ها می شود. کلسیم باعث خشتی شدن اثر ماده ضد انعقاد خون و تسهیل در آزادسازی گرانول های پلاکتی می شود. بعد از افزودن ترومبین و کلسیم، ژل چسبنده و ضخیمی شکل می گیرد (۴). در سال ۲۰۱۴ تامبلا و همکارانش استفاده از ژل پلاکتی اتولوگ را در درمان زخم بستر در سگ مورد مطالعه قرار دادند. نتایج حاصل از این مطالعه نشان داد که استفاده از ژل پلاکتی اتولوگ می تواند اثر مثبتی در بهبود زخم های مقاوم به درمان و مزمن داشته باشد (۹).

ادیلبلوت و همکارانش در سال ۲۰۱۵ میزان اثر بخشی ژل پلاکتی را بر میکروارگانیسم های فرصت طلب (شامل استافیلوکوکوس اورئوس، سودوموناس آئروژینوزا و آسینوباکتر بومانی) در زخم های پوستی بررسی کردند. نتایج نشان داد که استفاده از ژل پلاکتی در درمان زخم های پوستی علاوه بر این که باعث تسریع در روند بهبودی زخم می شود، می تواند اثر ضد میکروبی موثری در زخم های عفونی داشته باشد (۱۰).

در سال ۲۰۰۹ امانی و همکارانش تاثیر ژل پلاکتی را بر تکثیر سلول های بنیادی مزانشیمی در محیط کشت (In vitro) مورد ارزیابی قرار دادند. نتایج به دست آمده از مطالعه آن ها نشان داد که عوامل رشد پلاکتی را می توان جایگزین سرم در محیط کشت سه بعدی نمود. زیرا این عوامل، محیط مناسبی را برای رشد سلول های مزانشیمی فراهم می سازند (۱۱).

هدف کلی ما از این مطالعه، بررسی تاثیر ژل پلاکتی بر شاخص های التیامی زخم پوستی القا شده در موش صحرایی و اهداف اختصاصی بررسی اثر ژل پلاکتی دارای فاکتورهای رشد بر میزان بیان فاکتور VEGF در ترمیم زخم و افزایش سرعت ترمیم زخم پوستی در بیماران در مدل حیوانی بود.

مواد و روش‌ها

مطالعه انجام شده از نوع تجربی بود و این مطالعه مطابق با مصوبه اخلاق در پژوهش به شناسه IR.IAU.SRB.REC.1397.071 در تاریخ ۱۳۹۷/۸/۹ در دانشگاه آزاد اسلامی - واحد علوم و تحقیقات تهران، مورد تصویب کمیته اخلاق قرار گرفت.

تهیه ترومبین از پلاسمای انسان:

۱۰ میلی‌لیتر نمونه خون سیراته از یک فرد اهداکننده خون تهیه شد. به منظور جداسازی پلاسما، نمونه با دور ۵۰۰×۳۰۰۰ به مدت ۱۰ دقیقه سانتریفیوژ (پندورف، آلمان) شد. محلول رویی (پلاسمای شفاف) در لوله فالكون ۱۵ mL (Nunc، دانمارک) جداگانه جمع‌آوری شد. در نهایت، به ازای هر ۲ میلی‌لیتر پلاسما، ۱/۵ میلی‌لیتر کلسیم گلوکونات ۱۰٪ (مینو، ایران) اضافه شد و منتظر ماندیم تا در بن ماری (اپتیما، ژاپن) در دمای ۳۷ درجه سانتی‌گراد لخته ایجاد شود و سپس با سانتریفیوژ کردن لخته از محلول روئی که حاوی ترومبین بود، جدا شد.

طرز تهیه ژل پلاکتی:

کیسه پلاکتی از خون کامل اهداکنندگان با روش استاندارد در بانک خون تهیه گردید. کیسه پلاکتی تهیه شده در دستگاه آژیتاتور پلاکت خون (اپتیما، ژاپن) نگهداری شد. مطابق با روش‌های ذکر شده در بالا، PRP و ترومبین به دست آمد. به منظور تهیه ژل پلاکتی، محتویات کیسه پلاکتی به ۴ لوله فالكون ۱۵ mL (Nunc، دانمارک) منتقل شد. تعداد پلاکت‌های موجود در این PRP توسط دستگاه شمارش سلول‌های خونی (سیس‌مکس) شمارش شد. لوله‌های فالكون حاوی PRP با دور ۳۰۰۰× به مدت ۵ دقیقه سانتریفیوژ (پندورف، آلمان) گردید. به منظور تغلیظ بیشتر پلاکت‌ها، نیمی از محلول روئی خالی شد. دوباره تعداد پلاکت‌ها توسط دستگاه شمارش سلول‌های خونی (سیس‌مکس) شمارش شد که در نهایت با سمپلر (پندورف، آلمان)، ۲ میلی‌لیتر PRP تغلیظ شده با ۰/۵ میلی‌لیتر ترومبین در درون یک پتری دیش ریخته شد و به آرامی مخلوط گردید تا لخته ایجاد شد و ژل پلاکتی

تشکیل گردید. تمام مراحل تهیه ژل پلاکتی در زیر هود و در شرایط استریل انجام شد.

آماده‌سازی موش‌ها و ایجاد زخم تجربی و درمان:

۲۴ سر موش صحرایی (رت) نر بالغ نژاد ویستار با محدوده سنی ۱۴-۱۵ هفته و محدوده وزنی 10 ± 200 گرم از آزمایشگاه حیوانات آزمایشگاهی دانشگاه علوم پزشکی بقیه‌اله (عج) تهیه شد. این حیوانات به محل در نظر گرفته شده جهت انجام آزمایش منتقل و در قفس‌های استاندارد نگهداری موش تحت شرایط نوردھی کنترل شده ۱۲ ساعت روشنایی و ۱۲ ساعت تاریکی و دمای ثابت 2 ± 22 درجه سانتی‌گراد نگهداری شدند.

حیوانات قبل از انجام مطالعه‌ها به مدت یک هفته دوره تطابق را گذراندند تا تاثیر منفی استرس ناشی از محیط ناآشنا بر روی نتایج مطالعه مورد نظر به حداقل برسد. موش‌ها با پلت تغذیه شدند و به آب و غذا (پلت) دسترسی آزاد داشتند. القای بیهوشی با ترکیب زایلازین هیدروکلراید (۲٪) 5 mg/kg/IP و کتامین هیدروکلراید (۱۰٪) 50 mg/kg/IP به صورت داخل صفاقی انجام گردید. موش‌ها به صورت شکمی بر روی میز جراحی قرار داده شدند، سپس سطح پشتی موش‌ها از ناحیه کتف تا ایلئوم آماده‌سازی و اسکراب شد و یک زخم مربع شکل با ابعاد ۱/۵ در ۱/۵ سانتی‌متری در محل بین دو کتف با پانچ پوستی ایجاد شد به طوری که لابه‌های اپی‌درم و درم به طور کامل برداشته شد.

ابتدا موش‌ها به طور تصادفی به دو گروه ۱۲ تایی (شاهد و درمان شده با ژل پلاکتی) تقسیم شده، سپس هر کدام از این‌ها خود به ۴ زیر گروه ۳ تایی (گروه‌های نمونه‌برداری در روزهای مختلف) تقسیم شدند. در گروه درمان شده ژل پلاکتی به صورت موضعی در محل زخم مورد استفاده قرار گرفت و در گروه شاهد هیچ درمانی انجام نشد (شکل ۱).

درمان زخم‌های پوستی در گروه درمان شده با ژل پلاکتی به صورت زیر انجام شد:
نمونه‌های درمانی که روز ۳ نمونه‌برداری شدند ← یک بار ژل پلاکتی دریافت کردند (فقط در روز ۰)

پاتولوژی منتقل شد و پس از آماده سازی به روش معمول، اسلاید هیستوپاتولوژی تهیه گردید.
 نمونه های زخم پوستی با رنگ آمیزی H&E و ماسون تریکروم برای ارزیابی هیستوپاتولوژی و فلورسنت ایمنو هیستوشیمی به روش غیر مستقیم جهت ارزیابی فاکتور VEGF طبق دستورالعمل استاندارد انجام شد (۱۳، ۱۲).

روش کار ایمنو هیستوشیمی:

روش تهیه پارافرمالدهید ۴٪:

مقدار ۲۰ گرم پارافرمالدهید (آلمان، مرک) به ۵۰۰ میلی لیتر آب مقطر اضافه شد. روی Hot Plate قرار گرفت تا دمای آن به ۶۰ درجه سانتی گراد برسد. بعد از آن به محلول مورد نظر، سود (NaOH) اضافه گردید تا pH محلول به ۷/۲ تا ۷/۴ برسد. در مرحله آخر یک قرص (Phosphate Buffer Salin) درون محلول قرار داده شد.

روش تهیه اسید کلریدریک ۲ طبیعی:

مقدار ۲ میلی لیتر اسید کلریدریک ۳۷/۵٪ به ۱۱ میلی لیتر آب مقطر اضافه گردید.

روش تهیه سرم بز ۱۰ درصد و تریتون (Triton) ۰/۳٪:

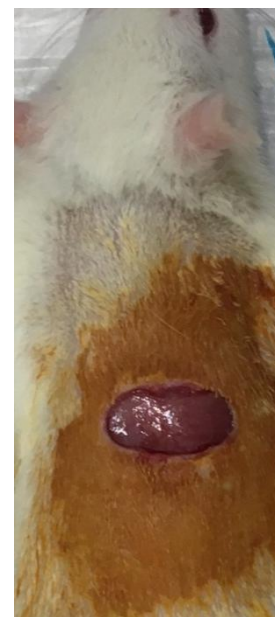مقدار ۱۰۰ لاندا سرم بز به ۹۰۰ لاندا PBS اضافه گردید و سرم بز ۱۰٪ به دست آمد.

مقدار ۳ لاندا تریتون ۱۰۰x به ۹۹۷ لاندا PBS اضافه شد و تریتون ۰/۳٪ به دست آمد.

روش انجام کار:

نمونه با PBS در ۴ مرحله و به فاصله ۵ دقیقه شسته شد. به منظور بازیابی آنتی ژنی بر روی نمونه ها، اسید کلریدریک ۲ طبیعی به مدت ۳۰ دقیقه ریخته شد. بافر بورات به منظور خنثی سازی اسید به مدت ۵ دقیقه اضافه شد و سلول ها با PBS شسته شدند. تریتون ۰/۳٪ به مدت ۳۰ دقیقه به منظور نفوذ پذیر کردن غشاء سلول ها استفاده گردید. با PBS شستشو داده شدند. سرم بز ۱۰٪ برای مدت

نمونه های درمانی که روز ۵ نمونه برداری شدند ← دو بار ژل پلاکتی دریافت کردند (روزهای ۰، ۳)
 نمونه های درمانی که در روز ۷ نمونه برداری شدند ← سه بار ژل پلاکتی دریافت کردند (روزهای ۰، ۳، ۵)
 نمونه های درمانی که در روز ۱۴ نمونه برداری شدند ← چهار بار ژل پلاکتی دریافت کردند (روزهای ۰، ۳، ۵، ۱۲)



شکل ۱: زخم پوستی ۱/۵ در ۱/۵ سانتی متری. زخم پوستی در محل بین دو کتف رت با پانچ پوستی ایجاد شد.

روش نمونه برداری از پوست:

در پایان روزهای ۳، ۵، ۷ و ۱۴ در هر گروه شاهد و درمان از ۳ موش صحرایی به منظور بررسی های هیستوپاتولوژی و ایمنو هیستوشیمی توسط اسکالپل و پنس، نمونه ای جهت انجام آزمایش های مربوطه اخذ شد. بعد از نمونه برداری، نمونه پوست به منظور جلوگیری از چروکیدگی شدن بافت بر روی تکه ای مقوا چسبانده شد و سپس درون یک لوله فالكون ۵۰ mL که حاوی ۴۵ میلی لیتر فرمالین ۱۰٪ بود قرار داده شد.

در پایان روزهای نمونه برداری پوست موش های صحرایی بخیه گردید و نمونه های پوست به آزمایشگاه

۳: ۱۰٪ تا ۵۰٪ = +۲ یا مثبت متوسط
۴: بیشتر از ۵۰٪ = +۳ یا مثبت شدید

تحلیل آماری:

برای تحلیل داده‌های هیستوپاتولوژی از بسته نرم‌افزاری SPSS ورژن ۲۲ استفاده شد و توسط آزمون کای اسکوئر (Chisquare) مورد بررسی قرار گرفت. مقادیر $p < 0.05$ از نظر آماری معنادار در نظر گرفته شدند. برای مقایسه میانگین از تحلیل واریانس (ANOVA) استفاده شد.

یافته‌ها

شمارش تعداد پلاکت‌ها:

تعداد پلاکت‌های موجود در PRP در کیسه‌های پلاکتی، 838×10^3 در هر میکرولیتر بود که به منظور تغلیظ بیشتر بعد از سانتریفیوژ و خالی کردن نیمی از محلول رویی، تعداد پلاکت‌ها 1548×10^3 در هر میکرولیتر شده بود.

ارزیابی شاخص‌های ترمیمی بافت پوست:

میزان تشکیل بافت پوششی:

میزان تشکیل بافت پوششی در تمامی نمونه‌ها مورد ارزیابی قرار گرفت (نمودار ۱).

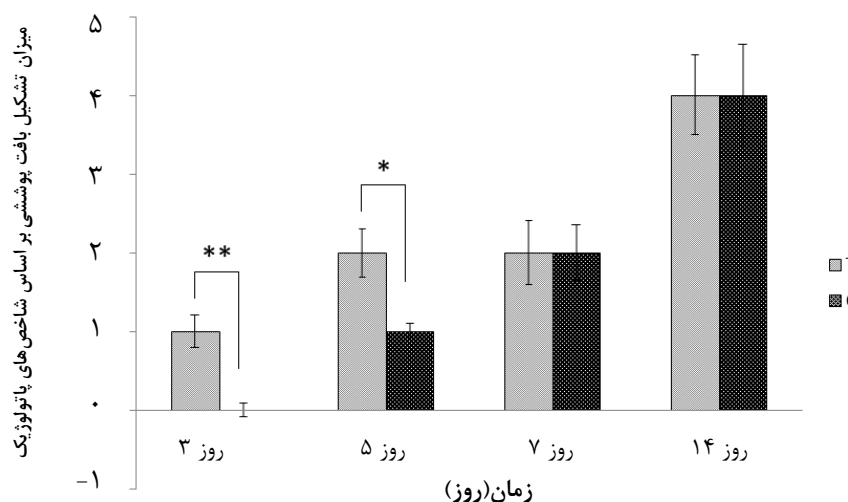
۳۰ دقیقه به منظور بلوک کردن واکنش آنتی‌بادی ثانویه به صورت رنگ اضافی زمینه اضافه شد. آنتی‌بادی اولیه رقیق شده (۱ به ۱۰۰) با PBS به نمونه اضافه گردید و بعد از ایجاد یک محیط مرطوب برای جلوگیری از خشک شدن بافت، به مدت یک شب درون یخچال با دمای ۲ تا ۸ درجه سانتی‌گراد قرار داده شد. روز بعد ظرف حاوی بافت از یخچال خارج شد و سپس ۴ بار و هر بار به مدت ۵ دقیقه با PBS شستشو داده شد. به نمونه آنتی‌بادی ثانویه با رقت ۱ به ۱۵۰ اضافه گردید و سپس در انکوباتور با دمای ۳۷ درجه سانتی‌گراد به مدت ۱ ساعت و ۳۰ دقیقه در تاریکی انکوبه شد. بعد از آن نمونه از انکوباتور به اتاق تاریک منتقل گردید و بعد از ۴ بار شستشو، به آن‌ها DAPI اضافه گردید، بلافاصله برداشته و روی نمونه PBS ریخته شد. در مرحله آخر نمونه توسط میکروسکوپ فلوروسنت مدل Olympus و با لنز ۴۰۰ برای تایید مارکرها مشاهده شد. سپس شاخص‌های التیامی مانند میزان تشکیل بافت پوششی، میزان تشکیل کلاژن، میزان نفوذ سلول‌های التهابی و میزان بیان فاکتور VEGF مورد بررسی قرار گرفت.

میزان بیان VEGF به این صورت ارزیابی گردید:

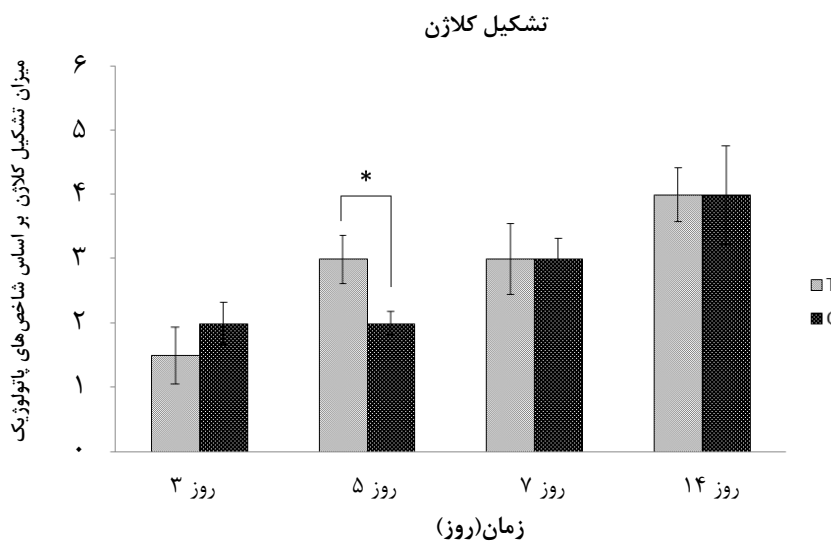
۱: ۰٪ (بدون واکنش ایمنی) = ۰ یا منفی

۲: ۱٪ تا ۱۰٪ = +۱ یا مثبت ضعیف

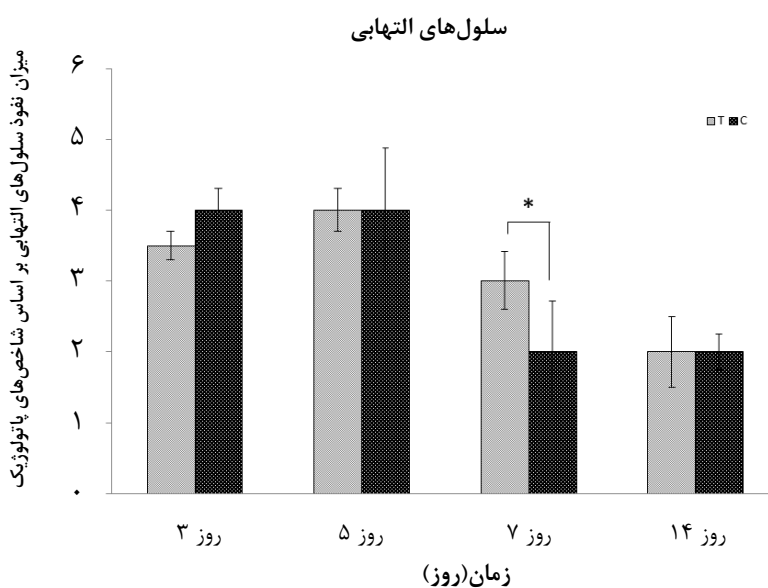
تشکیل بافت پوششی



نمودار ۱: میزان تشکیل بافت پوششی در زمان‌های مختلف. گروه درمان با حرف T و گروه شاهد با حرف C نشان داده شده است. (* به معنای $p < 0.05$ و ** به معنای $p < 0.01$ و اختلاف معناداری از نظر آماری نشان می‌دهند)



نمودار ۲: میزان تشکیل کلاژن در زمان های مختلف. گروه درمان با حرف T و گروه شاهد با حرف C نشان داده شده است. (* به معنای $p < 0/05$ و اختلاف معناداری از نظر آماری نشان می دهد).



نمودار ۳: میزان سلول های التهابی در زمان های مختلف. گروه درمان با حرف T و گروه شاهد با حرف C نشان داده شده است. (* به معنای $p < 0/05$ و اختلاف معناداری از نظر آماری نشان می دهد).

وجود داشته اما در گروه شاهد تشکیل بافت پوششی وجود نداشته است و در روز ۵ بعد از ایجاد زخم، در گروه درمان میزان تشکیل بافت پوششی نسبت به گروه شاهد بیشتر بوده است.

همان طور که در نمودار مربوطه مشخص است، تفاوت معنادار بین گروه های شاهد و درمان در روزهای ۳ و ۵ بعد از ایجاد زخم دیده می شود به طوری که تشکیل بافت پوششی در روز ۳ بعد از ایجاد زخم در گروه درمان

مربوطه مشخص است، میزان نفوذ سلول‌های التهابی در گروه درمان نسبت به گروه شاهد در روز ۷ بعد از ایجاد زخم بیشتر است.

نتایج هیستوپاتولوژی بافت پوست:

در لام‌های هیستوپاتولوژی تهیه شده از بافت پوست، شاخص‌هایی مانند تشکیل بافت پوششی، نفوذ سلول‌های التهابی و میزان تشکیل کلاژن مورد ارزیابی قرار گرفتند (شکل‌های ۲ و ۳).

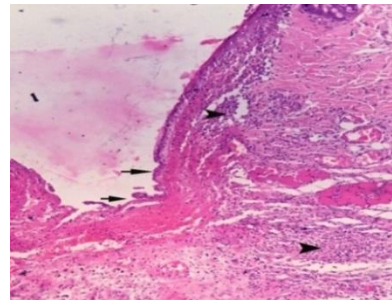
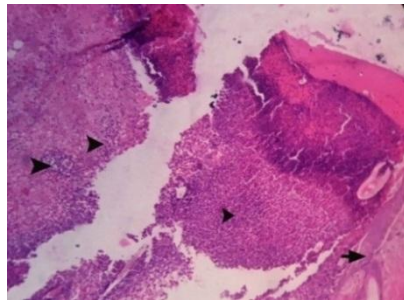
میزان تشکیل کلاژن:

میزان تشکیل کلاژن در تمامی نمونه‌ها مورد ارزیابی قرار گرفت (نمودار ۲). همان طور که در نمودار مربوطه مشخص است میزان تشکیل کلاژن در روز ۵ بعد از ایجاد زخم در گروه درمان با اختلاف معناداری نسبت به گروه شاهد بیشتر است.

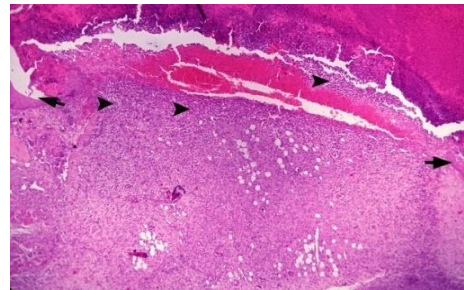
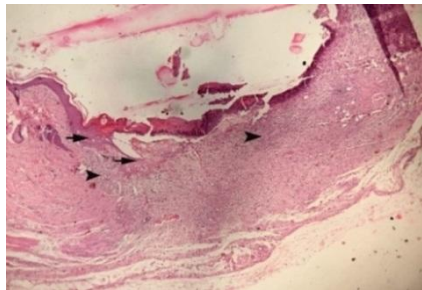
میزان نفوذ سلول‌های التهابی:

میزان نفوذ سلول‌های التهابی در تمامی نمونه‌ها مورد ارزیابی قرار گرفت (نمودار ۳). همان طور که در نمودار

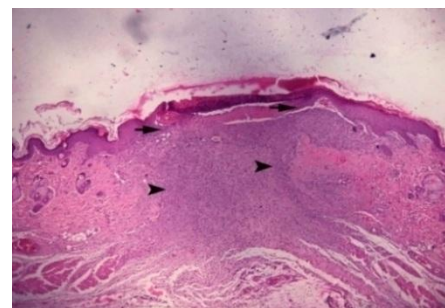
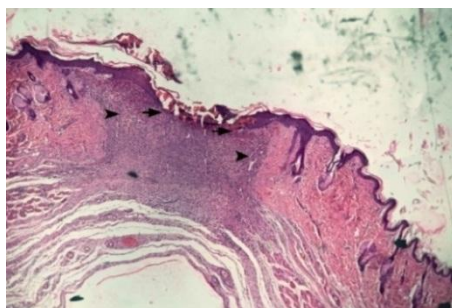
الف



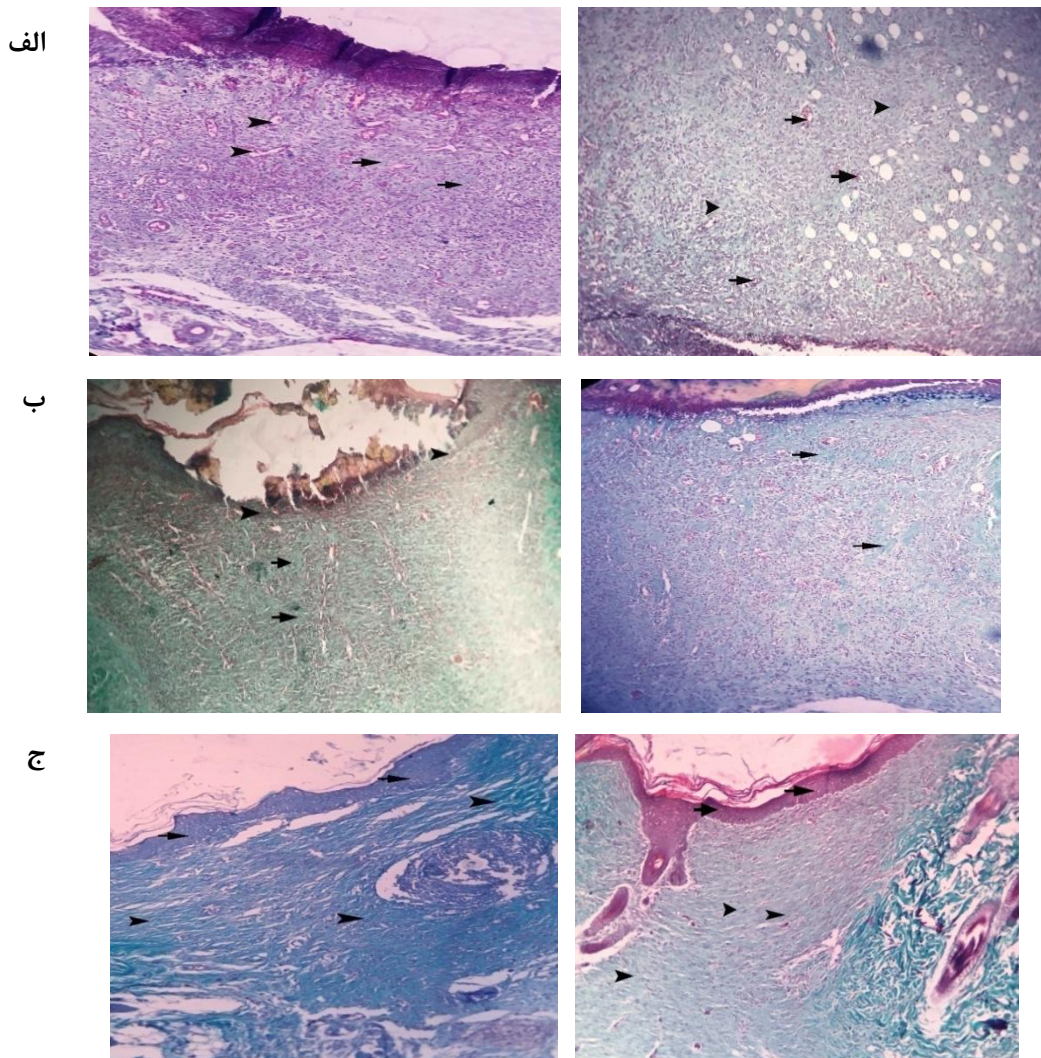
ب



ج



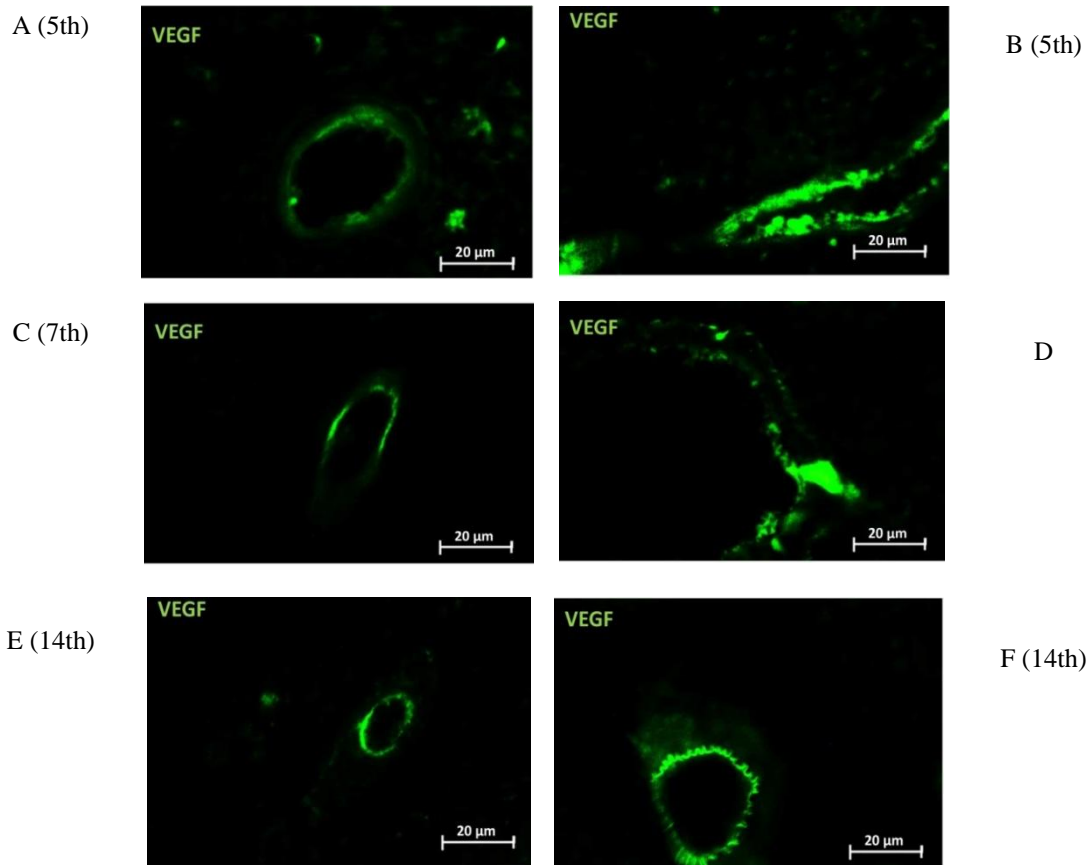
شکل ۲: هیستوپاتولوژی مقطع زخم در گروه درمان (سمت راست) و شاهد (سمت چپ) در روزهای سوم، پنجم و هفتم (به ترتیب الف، ب و ج). در گروه درمان مهاجرت سلول‌های اپیدرم (پیکان) در کنار لبه زخم و نفوذ شدید سلول‌های التهابی در درم (نوک پیکان) دیده می‌شود. گروه شاهد ضخیم شدن اپیدرم (پیکان) بدون هیچ گونه مهاجرتی در کنار لبه زخم و نفوذ شدید سلول‌های التهابی در درم (نوک پیکان) دیده می‌شود (الف). در شکل ب، مهاجرت اندک سلول‌های اپیدرم (پیکان) در کنار لبه زخم و نفوذ شدید سلول‌های التهابی در درم (نوک پیکان) دیده می‌شود. در شکل ج، مهاجرت زیاد سلول‌های اپیدرم (پیکان) در کنار لبه زخم و بافت جوانه گوشتی (نوک پیکان) در گروه درمان نسبت به شاهد به وضوح دیده می‌شود.



شکل ۳: هیستوپاتولوژی مقطع زخم در گروه درمان (سمت راست) و شاهد (سمت چپ) در روز پنجم (الف) عروق خونی تازه تشکیل (پیکان) و رشته های کلاژن (نوک پیکان) در بافت جوانه گوشتی دیده می شود. در روز هفتم (ب) رشته های کلاژن (نوک پیکان) با ضخامت قابل توجه دیده می شود. در گروه شاهد اپیدرم در حال ترمیم نیز (نوک پیکان) دیده می شود. در روز چهاردهم (ج) رشته های کلاژن با ضخامت مناسب و اپیدرم نوزایش یافته (نوک پیکان) دیده می شود.

جدول ۱: نتایج ارزیابی ایمونوهیستوشیمی بافت پوست

میزان بیان VEGF با استفاده از آنتی بادی فلورسنت							
روز ۱۴		روز ۷		روز ۵		روز ۳	
+۳	درمان	+۳	درمان	+۳	درمان	+۲	درمان
+۲	شاهد	+۲	شاهد	+۲	شاهد	+۲	شاهد



شکل ۴: بیان متوسط VEGF در اطراف یک رگ خونی در گروه شاهد (A, C, E) در روزهای پنجم، هفتم و چهاردهم بعد از ایجاد زخم و بیان شدید VEGF در اطراف یک رگ خونی در گروه درمان (B, D, F) در روزهای پنجم، هفتم و چهاردهم بعد از ایجاد زخم
(Indirect immunofluorescence of VEGF)

بازسازی می‌باشد (۱۴). امروزه روش‌های درمانی مختلفی برای بهبود زخم وجود دارد اما روش درمانی که بتواند به تسریع این روند بهبودی کمک کند، بسیار ارزشمند است. تجمع پلاکت‌ها در محل زخم و آزادسازی فاکتورهای رشد مختلف از آن‌ها می‌تواند محرکی برای تسریع مراحل ترمیم زخم باشند (۱۵).

در این مطالعه، هدف از تهیه ژل پلاکتی این بود که بتوان پلاکت‌ها را با آگونیست‌های قوی مانند ترومبین در حضور کلسیم فعال کرد تا بدین طریق محتویات گرانول‌های پلاکتی به بیرون تراوش کند (۱۱). در ارزیابی‌های هیستوپاتولوژی شاخص‌های ترمیمی مانند میزان تشکیل بافت پوششی، میزان تشکیل کلاژن و میزان

نتایج ایمنو هیستوشیمی بافت پوست:

در این مطالعه، میزان بیان فاکتور VEGF در دو گروه درمان و شاهد در روزهای ۳، ۵، ۷ و ۱۴ بعد از ایجاد زخم توسط آنتی‌بادی فلورسنت اندازه‌گیری شد (جدول ۱). همان‌طور که در جدول مربوطه مشخص است، تفاوت معنادار بین گروه‌های درمان و شاهد در روزهای ۵، ۷، ۱۴ دیده می‌شود به طوری که میزان بیان VEGF در گروه‌های درمان شدید در حالی که میزان بیان این فاکتور رشد در گروه‌های شاهد متوسط است (شکل ۴).

بحث

روند بهبود زخم‌های پوستی شامل یکسری وقایع سلولی و بیوشیمیایی بنام هموستاز و التهاب، تکثیر، بلوغ و

که PRP را به صورت موضعی دریافت کردند میزان رگ‌زایی به طور معناداری بیشتر از گروه‌های دیگر بود (۱۴). در مطالعه حاضر با ارزیابی ایمنو‌هیستوشیمی میزان بیان VEGF در روزهای مختلف بعد از ایجاد زخم بررسی گردید و یافته‌های ایمنو‌هیستوشیمی بیانگر آن بود که میزان بیان فاکتور VEGF در روزهای ۵، ۷ و ۱۴ بعد از ایجاد زخم در گروه درمان شده با استفاده موضعی از ژل پلاکتی نسبت به گروه شاهد بیشتر بوده است.

دیوراکس و همکارانش در سال ۲۰۱۸ اثر PRP را بر فیبروبلاست‌های پوستی مورد بررسی قرار دادند. نتایج نشان داد استفاده از PRP باعث افزایش فیبروبلاست‌های پوستی می‌شود که این فیبروبلاست‌ها با مهاجرت و تکثیر در بافت گرانوله اطراف زخم ذخیره شده و باعث کاهش اسکار پوستی می‌شوند (۱۸). هم چنین در سال ۲۰۱۸ شو ایسی و همکارانش اثر PRP را در تکثیر و مهاجرت فیبروبلاست‌های پوستی انسان مورد مطالعه قرار دادند. هدف از این مطالعه، بررسی اثرات PRP بر روی بازسازی ماتریکس خارج سلولی بود که نیاز به فعال‌سازی فیبروبلاست‌های پوستی دارد. PRP باعث تحریک تکثیر و مهاجرت فیبروبلاست‌های پوستی و هم چنین افزایش بیان پروکلاژن I آلفا ۱، ال‌اس‌تین، MMP-1، MMP-2 در فیبروبلاست‌های پوستی می‌شود در نتیجه می‌تواند به تسریع ترمیم کمک کند (۱۹). در مطالعه حاضر نیز در ارزیابی میکروسکوپی روز ۵ بعد از ایجاد زخم، میزان تشکیل کلاژن در گروه درمان نسبت به گروه شاهد بیشتر مشاهده شد که نشان‌دهنده تاثیر ژل پلاکتی بر تسریع روند ترمیم زخم است.

عبداله و همکارانش در سال ۲۰۱۸، اثرات استفاده موضعی از PRP (همولوگ) در خرگوش را بررسی کردند. در ارزیابی‌های میکروسکوپی روز ۳ بعد از ایجاد زخم در گروهی که PRP دریافت کردند، تشکیل بافت پوششی در بستر زخم به همراه افزایش میزان رگ‌زایی به طور مشخص دیده شد (۲۰). در نتایج میکروسکوپی ما در این مطالعه در روز ۳ بعد از ایجاد زخم، تشکیل بافت پوششی در گروه شاهد مشاهده نشد در حالی که در گروه درمان

نفوذ سلول‌های التهابی بررسی شد که نتایج نشان داد استفاده از ژل پلاکتی به صورت موضعی باعث تسریع در روند ترمیم زخم‌های پوستی می‌شود. هم چنین در ارزیابی ایمنو‌هیستوشیمی میزان بیان فاکتور VEGF در دو گروه شاهد و درمان گزارش شد. میزان رگ‌زایی که در ترمیم زخم نقش مهمی ایفا می‌کند به صورت اختصاصی با آنتی‌بادی فلورسنت ارزیابی شد. براساس نتایج به دست آمده از روز ۵ بعد از ایجاد زخم، میزان بیان VEGF در گروه درمان شدید و در گروه شاهد متوسط مشاهده شد.

در سال ۲۰۱۵ پارازی و همکاران سطوح بالای از هورمون‌ها و مولکول‌هایی با توانایی ترمیم بافت در ژل پلاکتی تهیه شده از خون بندناف کشف نمودند. ژل پلاکتی خون بندناف در مقایسه با خون محیطی غلظت‌های بالاتری از چندین فاکتور رگ‌زا را دارد (۱۶). در مطالعه حاضر نیز با ارزیابی‌های هیستوپاتولوژی بافت مشاهده شد که استفاده از ژل پلاکتی به صورت موضعی باعث تسریع روند ترمیم زخم در گروه درمان نسبت به گروه شاهد می‌شود. در ارزیابی ایمنو‌هیستوشیمی افزایش میزان رگ‌زایی در گروه درمان شده با ژل پلاکتی نسبت به گروه شاهد مشاهده شد. دمسی و همکارانش در سال ۲۰۱۶ اثر فاکتورهای رشد را بر ترمیم زخم‌های پوستی در موش صحرائی مورد مطالعه قرار دادند. در مطالعه آن‌ها، گروهی با تزریق فاکتور رشد EGF و گروهی دیگر با تزریق ترکیبی از چندین فاکتور رشد (VEGF، FGF و IGF) درمان شدند. نتایج حاصل از مطالعه آن‌ها بیانگر این بود که تزریق چندین فاکتور رشد در مرز زخم‌های پوستی منجر به بهبودی سریع‌تر و کاهش بافت گرانوله می‌شود و به طور کلی با ارزیابی‌های هیستوپاتولوژی در گروه درمان، افزایش میزان رگ‌زایی گزارش شده بود (۱۷). در سال ۲۰۱۷ تاتار و همکارانش اثر PRP را بر ترمیم زخم‌های پوستی در موش صحرائی مورد بررسی قرار دادند. موش‌ها به گروه‌های مختلفی تقسیم شدند. گروهی PRP را به صورت موضعی در محل زخم و گروهی دیگر PRP را به صورت تزریقی داخل زخم دریافت کردند. در نتایج به دست آمده از مطالعه آن‌ها، در روزهای ۷ و ۱۴ بعد از ایجاد زخم در گروهی

پلاکت تازه بر روند بهبود زخم‌های پوستی می‌باشد. به طور کلی پلاکت‌های تاریخ گذشته و کهنه با کیفیتی مشابه با پلاکت‌های تازه می‌توانند در تهیه ژل پلاکتی مورد استفاده قرار گیرند زیرا فاکتورهای رشد موجود در پلاکت‌هاست که باعث تسریع روند ترمیم زخم‌های پوستی می‌شود (۴).

نتیجه‌گیری

در این مطالعه ارزیابی‌های هیستوپاتولوژی و ایمنوهیستوشیمی انجام شده در روزهای مختلف بعد از ایجاد زخم نشان داد که استفاده از ژل پلاکتی حاوی فاکتورهای رشد در روند ترمیم زخم به‌ویژه در مراحل ابتدایی ترمیم مؤثر است به طوری که با افزایش میزان رگ-زایی، تشکیل بافت پوششی و تشکیل کلاژن و هم‌چنین افزایش نفوذ سلول‌های التهابی (تک هسته‌ای) به علت تولید انواع فاکتورهای رشد، سیتوکین‌ها، کموکین‌ها، مدیاتورهای پیش التهابی و اعمال اثرات ضد میکروبی در فرآیند التیام، باعث تسریع روند بهبود زخم‌های پوستی می‌شود. این مطالعه می‌تواند در تعداد بیشتری از حیوانات آزمایشگاهی و با اندازه‌گیری شاخص‌های پاتولوژی بیشتر تکمیل شود. بدیهی است کاربرد این ژل پلاکتی در انسان نیازمند انجام بررسی‌های بیشتر از نظر میزان کارایی، ایمنی و اثر بخشی می‌باشد.

تشکر و قدردانی

بدین وسیله از همکاری اساتید و کارکنان آزمایشگاه مرکز تحقیقات سازمان انتقال خون ایران و اعضای محترم گروه پاتولوژی و جراحی دانشکده دامپزشکی دانشگاه آزاد اسلامی واحد علوم و تحقیقات تهران سپاسگزاری می‌نمایم.

References:

- 1- Takzaree N, Hassanzadeh G, Rouini MR, Keshtkar A, Manayi A, Haajikhondi A. Histological study of wound repair with topical aloe vera gel in rat. Tehran University Medical Journal 2015; 73(9): 660-7. [Article in Farsi]
- 2- Ghaderi R, Afshar M, Akhbarie H, Ghalipour MJ. Comparison of the Efficacy of Honey and Animal Oil in Accelerating Healing of Full Thickness Wound of mice skin. Int J Morphol 2010; 28(1): 193-8.
- 3- Ghaderi R. Novel advancements in wound healing. J Birjand Univ Med Sci 2014; 21(1): 1-19. [Article in Farsi]
- 4- Yahyavi Y, Teimuri NH, Amani M, Halabian R, Edalati M, Mohammadipour M, et al. Application of

شده با ژل پلاکتی، تشکیل بافت پوششی دیده شد اما برخلاف نتایج میکروسکوپی روز ۳ بعد از ایجاد زخم در مطالعه آن‌ها، میزان رگ‌زایی در گروه شاهد و درمان در مطالعه حاضر مشابه بوده است (نتایج ایمنوهیستوشیمی). نتایج روز ۷ در مطالعه آن‌ها نشان داد در گروه درمان شده با PRP، تشکیل بافت پوششی تکمیل و رشته‌های کلاژن ضخیم نسبت به گروه شاهد دیده شد (۲۰). اما در مطالعه حاضر تشکیل بافت پوششی و میزان کلاژن در دو گروه درمان و شاهد در روز ۷ اختلاف آماری معناداری نداشت و در هر دو گروه درمان و شاهد بافت پوششی در حال ترمیم و رشته‌های کلاژن با ضخامت قابل توجه دیده شد.

در سال ۲۰۱۸ چونچارونی و همکارانش اثر ژل پلاکتی را بر ترمیم زخم‌های پوستی در موش‌های صحرایی مورد ارزیابی قرار دادند که همانند مطالعه ما از پلاکت انسانی برای ترمیم زخم‌های پوستی در موش صحرایی استفاده شد با این تفاوت که آن‌ها از PRP تاریخ گذشته استفاده کردند و آن را در دمای ۷۰- درجه سانتی‌گراد نگهداری کرده و قبل از استفاده، PRP را در داخل یک ژلی که با محلول سدیم کربوکسی متیل سلولز، گلیسرین، متیل پارابن و پروپیل پارابن تهیه شده قرار دادند (۱۵). اما در مطالعه حاضر طرز تهیه ژل پلاکتی متفاوت بود زیرا ما ژل پلاکتی را با ترکیب PRP تازه و تغلیظ شده به همراه ترومبین تهیه کردیم. در مطالعه آن‌ها ارزیابی میکروسکوپی در روزهای ۳، ۷ و ۱۲ بعد از ایجاد زخم نشان داد که در روزهای ۳ و ۷ بعد از ایجاد زخم، در گروه درمان افزایش مهاجرت سلول‌های اپی‌تلیال و تشکیل بافت پوششی در محل زخم به خوبی دیده شد (۱۵). در مطالعه حاضر نیز در مراحل ابتدایی روند ترمیم زخم، تشکیل بافت پوششی و افزایش نفوذ سلول‌های التهابی تک هسته‌ای قابل مشاهده بود که این امر نشان‌دهنده اثر ترمیمی ژل پلاکتی تهیه شده از

- expired platelets in the preparation of platelet gel and study of proliferative effects of expired platelet derived growth factor on variety of cell lines. *Sci J Iran Blood Transfus Organ* 2010; 7(3): 127-37. [Article in Farsi]
- 5- Seyoum M, Enawgaw B, Melku M. Human blood platelets and viruses: defense mechanism and role in the removal of viral pathogens. *Thromb J* 2018; 16(1): 16.
 - 6- Anitua E, Andia I, Ardanza B, Nurden P, Nurden AT. Autologous platelets as a source of proteins for healing and tissue regeneration. *Thromb Haemost* 2004; 91(01): 4-15.
 - 7- Green DM, Klink B. Platelet gel as an intraoperatively procured platelet-based alternative to fibrin glue. *Plast Reconstr Surg* 1998; 101(4): 1161-2.
 - 8- O'Neill E, Zalewski W, Eaton L, Popovsky M, Pivacek L, Ragno G, *et al.* Autologous platelet-rich plasma isolated using the Haemonetics Cell Saver 5 and Haemonetics MCS+ for the preparation of platelet gel. *Vox Sang* 2001; 81(3): 172-5.
 - 9- Tambella AM, Attili AR, Dini F, Palumbo Piccionello A, Vullo C, Serri E, *et al.* Autologous plateletgel to treat chronic decubital ulcers: a randomized, blind controlled clinical trial in dogs. *Vet Surg* 2014; 43(6): 726-33.
 - 10- Edelblute CM, Donate AL, Hargrave BY, Heller LC. Human platelet gel supernatant inactivates opportunistic wound pathogens on skin. *Platelets* 2015; 26(1): 13-6.
 - 11- Amani M, Amirizadeh N, Soleimani M, Malekan H, Habibi Roudkenar M, Bashtar M. Effect of growth factors of platelet gel on proliferation and differentiation of mesenchymal stem cells. *Sci J Iran Blood Transfus Organ* 2009; 6(2): 71-83. [Article in Farsi]
 - 12- Suvik A, Effendy A. The use of modified Masson's trichrome staining in collagen evaluation in wound healing study. *Mal J Vet Res* 2012; 3: 39-47.
 - 13- Mohan K H, Pai S, Rao R, Sripathi H, Prabhu S. Techniques of immunofluorescence and their significance. *Indian J Dermatol Venereol Leprol* 2008; 74: 415-9.
 - 14- Tatar C, Aydin H, Karsidag T, Arikan S, Kabukcuoglu F, Dogan O, *et al.* The effects of platelet-rich plasma on wound healing in rats. *Int J Clin Exp Med* 2017; 10(5): 7698-706.
 - 15- Chuncharunee A, Waikakul S, Wongkajornsilp A, Chongkolwatana V, Chuncharunee L, Sirimontaporn A, *et al.* Invalid freeze-dried platelet gel promotes wound healing. *Saudi Pharm J* 2019; 27(1): 33-40.
 - 16- Parazzi V, Lavazza C, Boldrin V, Montelatici E, Pallotti F, Marconi M, *et al.* Extensive characterization of platelet gel releasate from cord blood in regenerative medicine. *Cell Transplant* 2015; 24(12): 2573-84.
 - 17- João De Masi EC, Campos AC, João De Masi FD, Ratti MA, Ike IS, João De Masi RD. The influence of growth factors on skin wound healing in rats. *Braz J Otorhinolaryngol* 2016; 82(5): 512-21.
 - 18- Devereaux J, Nurgali K, Kiatos D, Sakkal S, Apostolopoulos V. Effects of platelet-rich plasma and platelet-poor plasma on human dermal fibroblasts. *Maturitas* 2018; 117: 34-44.
 - 19- Cho EB, Park GS, Park SS, Jang YJ, Kim KH, Kim KJ, *et al.* Effect of platelet-rich plasma on proliferation and migration in human dermal fibroblasts. *J Cosmet Dermatol* 2018 Oct 2. doi: 10.1111/jocd.12780.
 - 20- Abdullah BJ, Atasoy N, Omer AK. Evaluate the effects of platelet rich plasma (PRP) and zinc oxide ointment on skin wound healing. *Ann Med Surg (Lond)* 2018; 37: 30-7.

Original Article

Evaluation of human platelet gel effect on production process and expression level of VEGF in experimental skin wounds in rat

Mohammadipour M.¹, Amirizadeh N.², Mortazavi P.¹, Jahandideh A.R.¹

¹Science and Research Branch, Islamic Azad University, Tehran, Iran

²Blood Transfusion Research Center, High Institute for Research and Education in Transfusion Medicine, Tehran, Iran

Abstract

Background and Objectives

Platelet gel prepared from platelet-rich plasma, containing growth factors, accelerates reconstruction of skin layers, stimulation of angiogenesis and increase of collagen synthesis in wounds healing process. In this study, the effect of human platelet gel on was investigated VEGF expression in experimental skin wounds in rat.

Materials and Methods

In this experimental study, platelet gel was prepared by adding thrombin to platelet-rich plasma. 1.5×1.5 cm wound was created on back of the body in 24 male Wistar rats. Then, the rats were divided into two control and treated groups with the application of platelet gel on the wound. Then, each group was divided into 4 subgroups with three rats for sampling on the 3rd, 5th, 7th, and 14th days. Skin wound samples were studied by using H & E staining and Mason Trichrome methods for histopathological examination. Furthermore, fluorescent immunohistochemistry method was used to measure the expression level of VEGF.

Results

The rate of epithelial tissue formation in the fifth day was 2 ± 0.3 and 1 ± 0.1 in the treated and control groups, respectively. The results of this study revealed that angiogenesis, epithelial tissue formation and collagen formation and inflammatory cells infiltration, in the treated group were higher than the control group, especially at the early stages of wound healing. Moreover, IHC findings showed that VEGF expression level is higher in the treated group than the control.

Conclusions

The topical application of platelet gel on skin lesions has a positive effect on the healing process, especially in the early stages.

Key words: Platelet-Rich Plasma, Rats, VEGF

Received: 24 Feb 2019

Accepted: 29 Apr 2019

Correspondence: Amirizadeh N., PhD of Hematology and Blood Banking. Associate Professor of Blood Transfusion Research Center, High Institute for Research and Education in Transfusion Medicine. P.O.Box: 14665-1157, Tehran, Iran. Tel: (+9821) 88601599; Fax: (+9821) 88601599
E-mail: n.amirizadeh@ibto.ir