

نشانگان نوار آمنیونی و گزارش یک مورد آن

الهام خوری* - دکتر محمد جعفر گلعلی پور** - کامران حیدری***

چکیده

نشانگان نوار آمنیونی مجموعه‌ای از ناهنجاری‌هاست که به دنبال پارگی زودرس کیسه آمنیون رخ داده و تقریباً در حدود ۱ در هر ۱۲۰۰ الی ۱ در هر ۱۵۰۰۰ تولد زنده روی می‌دهد. نوزاد مبتلای گزارش شده حاصل یک باروری دوقلویی دوتخمی به دنبال مصرف کلومیفن از یک مادر ۳۴ ساله در اولین زایمان به طریق سزارین بود. نوزاد در معاینه ظاهری نواقصی چندگانه به صورت آنانسفالی، آنوفتالمی، شکاف کام، شکاف لب و بدشکلی بینی و ناهنجاری‌های اندام را نشان می‌داد. با توجه به شدت ناهنجاری‌ها و زیادی اندام‌های گرفتار، نوزاد اندکی پس از تولد فوت شد. نادر و شدید بودن علائم این نشانگان در نوزاد و وقوع آن در یکی از قل‌های یک بارداری دوقلویی ما را بر آن داشت نمونه را گزارش نماییم.

واژه‌های کلیدی: نشانگان نوار آمنیونی، توالی نوار آمنیونی

مقدمه

علت مراجعه وی به زایشگاه، آبریزش به مدت ۲ روز، خونریزی و انقباضات شدید رحمی بود. در معاینه واژینال، میزان اتساع دهانه رحم^۳، ۲ سانتی متر، نازک شدگی دهانه رحم^۴ ۷۰ درصد، نمایش^۵ سر و قرار سر (۲-) و ضربان قلب جنین ۱۲۰ ضربه در دقیقه بود. پارگی کیسه آب و خونریزی تیره رنگ نیز مشاهده شد. بیمار با تشخیص کنده شدگی جفت تحت جراحی سزارین قرار گرفت. حاصل زایمان، دو نوزاد، با مشخصات زیر بوده است:

قُل اول، دختر سالم به وزن ۲۲۰۰ گرم با آپگار دقیقه اول ۸، دقیقه پنجم ۹ و قُل دوم پسر ناهنجار به وزن ۱۵۵۰ گرم با آپگار دقیقه اول ۱ و دقیقه پنجم ۲ که به هنگام خروج به علت چسبندگی های شدید پرده آمنیونی به سر وی، این اتصالات با استفاده از قیچی، جدا شد. کنده شدگی در جفت پسر ناهنجار رخ داده بود و در هنگام معاینه جفت در سطح جنینی و ادامه آن مناطقی برهنه از آمنیون قابل تشخیص بود. نوزاد پسر مبتلا به ناهنجاری های مختلف سر و صورت بود که مواردی چون آنانسفالی، شکاف لب و کام، ناهنجاری چشم راست به صورت آنوفتالمی و بدشکلی شدید بینی را شامل می شد. آثار ناشی از تأثیر حلقه های فشارنده نوار آمنیونی در انگشتان دو دست نیز به چشم می خورد، به طوری که انگشتان ۵ و ۴ و ۳ دست راست از ناحیه دیستال به یکدیگر چسبیده بودند. در انگشتان ۴ و ۳ همین دست، تغییر شکل پیازی^۶ در بالای حلقه انقباضی، و در انگشتان ۵ و ۴ و ۳ دست چپ قطع عضو

نشانگان نوار آمنیونی^۱ (ABS) یک وضعیت تک گیر و یک ناهنجاری مکانیکی است که تقریباً در حدود یک در هر ۱۲۰۰ الی یک در هر ۱۵۰۰۰ تولد زنده رخ می دهد و می تواند به قطع عضو، ایجاد حلقه های انقباضی و ناهنجاری های مختلف منجر گردد (۱ و ۲). اختلالات حاصل در تمام بافت هایی رخ می دهد که در معرض نوارهای آمنیونی قرار می گیرند. این نشانگان با ناهنجاری های متعدد سر و صورت، سیستم عصبی، اندامها و گاهی اوقات ضایعات احشایی نظیر امفالوسل و گاستروشیز^۲ همراه است (۳ و ۴).

هدف این مقاله، گزارش یک مورد بسیار شدید و نادر ABS است که در یک قل از حاملگی دوقلوئی رخ داده بود. نوارهای فشارنده آمنیون سبب اختلال ساختاری اندامها و ناهنجاری های صورتی - جمجمه ای شده بود و نوارهای آمنیونی به سختی از بعضی مناطق گرفتار جدا شد.

گزارش مورد

نوزاد مورد بحث حاصل بارداری دوقلوئی دو تخمکی زنی ۳۴ ساله در اولین بارداری و زایمان بوده است. بیمار با همسر خود نسبت فامیلی نداشته و سابقه هیچ گونه ناهنجاری در خانواده او و همسرش وجود نداشت. بارداری وی، حاصل درمان با کلومیفن به دنبال ۱۸ ماه نازایی بوده است. در شرح حال، بیمار تنها از سرگیجه، لکه بینی و احساس فشار و سنگینی در ناحیه لگن در اوایل بارداری شکایت داشته و ناراحتی دیگری از جمله نشت و یا خروج مایع از واژن را ذکر نمی کرد. با توجه به اولین روز آخرین

1- Amniotic Band Syndrome (ABS)

2- Gastroschisis

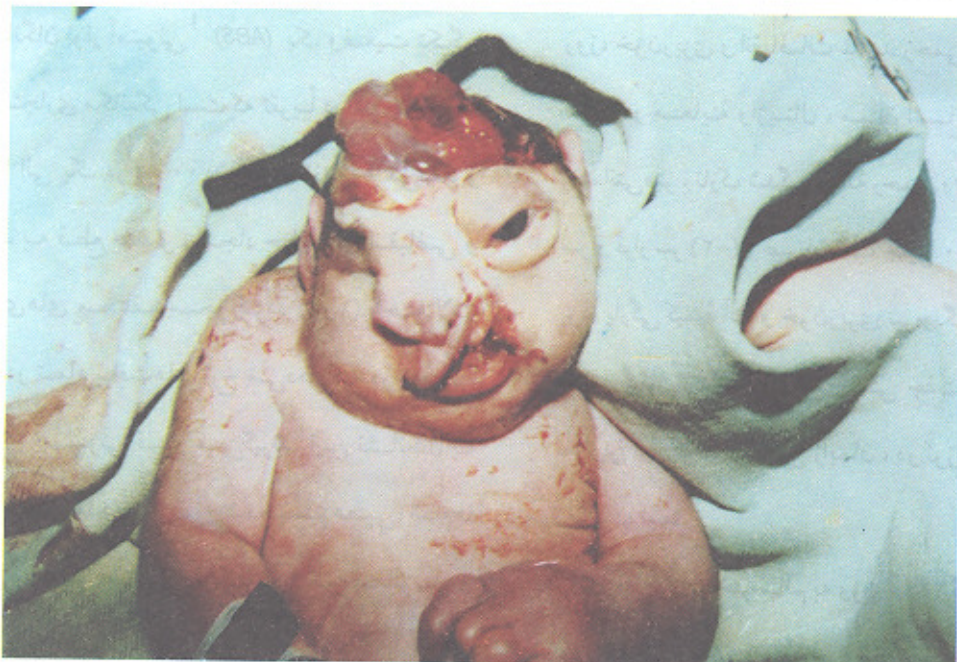
3- Dilatation

4- Effacement

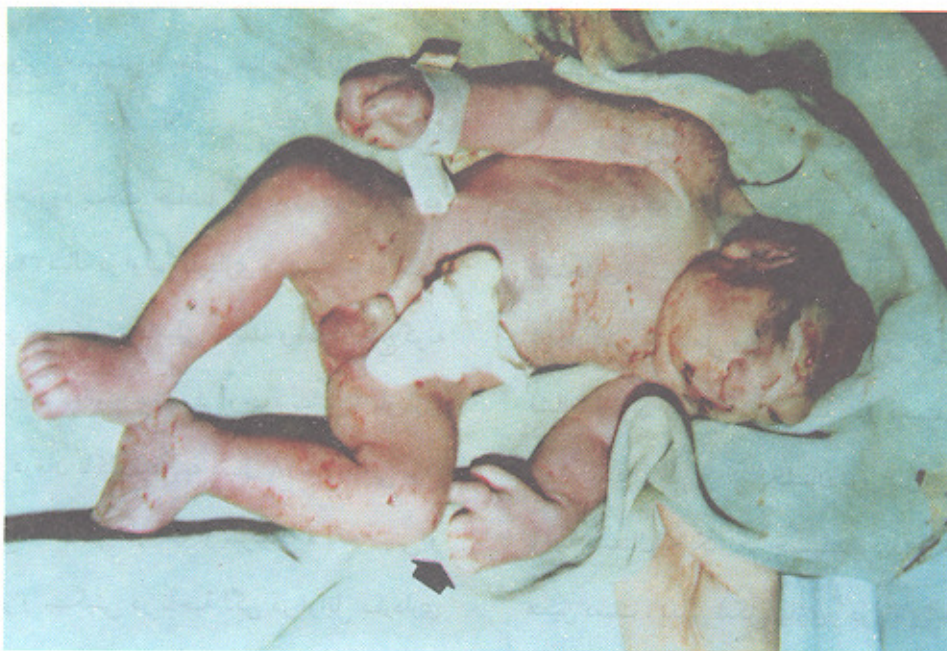5- Presentation

6 - Bulbous Deformity

وجود داشت (تصاویر ۱ و ۲).



تصویر (۱): نوزاد ناهنجار مبتلا به نقایص مختلف صورتی - جمجمه‌ای



تصویر (۲): پیکان، نشان‌دهنده قطع عضو تعدادی از انگشتان دست چپ است.

استریتز، نارسایی موضعی *germ plasm* را مسؤول بروز این ناهنجاری‌ها معرفی نمود (۵)، اما قابل قبول‌ترین نظریه ارائه شده در این مورد به وسیله تورپین عنوان شد. وی علت بروز ناهنجاری‌های مختلف در *ABS* را پارگی زودهنگام آمنیون در طی بارداری بدون وجود آسیب به کیسه کوریونی اعلام داشت (۱۰ و ۱۱ و ۱۲ و ۱۳).

پارگی آمنیون می‌تواند سبب شروع مجموعه‌ای از ناهنجاری‌ها گردد که در نهایت منجر به نقایص ساختمانی عمده‌ای در جنین شود. در حقیقت آسیب به آمنیون منجر به تشکیل باندها یا نوارهایی شده که به جنین چسبیده و جلوی رشد و نمو ساختمان مربوطه را می‌گیرد. گمان می‌رود مدت و شدت فشاری که از سوی نوارهای آمنیونی بر جنین وارد می‌شود در سیر بیماری مؤثر است بدین معنی که درجه آسیب ممکن است از اختلال در تخلیه وریدها یا عروق لنفاوی تا قطع کامل گردش خون، از بین رفتن نسوج، قطع‌شدگی اندام مبتلا متغیر باشد. البته در برخی موارد نیز ممکن است هیچ آسیبی به جنین وارد نشود (۱۱ و ۱۷ و ۱۸).

اغلب چندین قسمت از بدن گرفتار می‌شود ولی به ندرت به صورت قرینه و دوطرفه است. چسبندگی قسمت‌های انتهایی انگشتان، انحراف پاشنه پا^۱ و لنف ادم در زیر حلقه فشارنده به طور معمول دیده می‌شود (۷).

پارگی هم‌زمان آمنیون و کوریون باعث سقط می‌شود. در حالی که پارگی آمنیون به تنهایی سبب وارد شدن جنین به حفره کوریون شده و اولیگوهایدرآمینوس، تغییر شکل ستون مهره‌ها و کوتاه شدن آن و تشکیل باندها

نوزاد اندکی بعد از تولد به علت شدت ناهنجاری‌ها فوت کرد.

بحث

نشانه‌های نوار آمنیونی مجموعه ناهنجاری‌های جنینی ناشی از پارگی زودرس کیسه آمنیونی است که در حقیقت نوعی ناهنجاری جفتی به حساب می‌آید (۱۲ و ۱۳ و ۱۴ و ۱۵ و ۱۶ و ۱۷).

ناهنجاری‌های موجود در نشانه‌های نوار آمنیونی در نتیجه سه مکانیسم بدشکلی^۱، تغییر شکل^۲ و تخریب^۳ روی می‌دهد (۱۶).

از آن جا که این نشانه‌ها، کمپلکس تخریبی نوار آمنیون^۴ نیز نامیده می‌شود، لذا مکانیسم تخریب نقش بیشتری را بر عهده دارد. در واقع نقایص جنینی ناشی از نوارهای آمنیونی نمونه‌ای از نحوه اثر عوامل تخریبی است (۱۷ و ۱۸). به دنبال شروع فرآیند تخریب، تغییرات ریختی^۵ در ساختمان‌های موجود ایجاد می‌شود (۸).

ناهنجاری‌های آن از نقایص جزئی در انگشتان تا نقایص عمده احشایی، جمجمه‌ای - صورتی، نقایص دیواره شکمی و قفسه سینه متغیر بوده و نقایص جمجمه‌ای - صورتی آن شامل آنانسفالی، آنسفالوسل، شکاف کام و لب، تغییر شکل شدید بینی، میکروفتالمی، آنوفتالمی غیر قرینه، عدم کلسیفیکاسیون و یا کلسیفیکاسیون ناقص جمجمه است. در این نشانه‌ها شایع‌ترین محل گرفتاری، اندام‌ها هستند (۱۶ و ۱۷).

شواهدی دال بر دخالت یک عامل ژنتیک در این نشانه‌ها یا خطر عود آن در حاملگی‌های بعدی و یا در فامیل وجود نداشته (۱۹ و ۲۰) و جنسیت نیز بر امکان ابتلای

به این نشانه‌ها تأثیری ندارد (۷).

1 - Malformations 2 - Deformation

3 - Disruption

4 - Amnio band disruption complex

5 - Morphological 6 - Talipes

۴۵ بارداری تا هفته هجدهم به تشکیل حلقه‌های انقباضی دور اندام‌ها و انگشتان و بدشکلی، ناهنجاری و حتی قطع آنها منجر خواهد شد (۱).

افتراق این نشانگان با ناهنجاری‌های ناشی از بیماری‌های ژنتیک از طریق قرینه بودن و دو طرفه بودن ضایعات در ناهنجاری‌های ژنتیک است. به علاوه در بیماری‌های ژنتیک در غالب موارد انگشتان اضافی نیز دیده می‌شود (۷).

قدردانی

نویسندگان مراتب تشکر و قدردانی خود را از سرکار خانم دکتر الهام مبشری به خاطر راهنمایی‌های ارزنده ایشان اعلام می‌دارند.

مزودرمیک رخ می‌دهد. زمانی که لایه حفاظتی آمنیون پاره شود، کیسه آمنیون از رشد هم‌زمان خود با کوریون باز ایستاده و ترکیب تکثیر مزوبلاستیک و الیگوهیدرآمنیوس سبب تشکیل نوارهای آمنیونی چسبنده‌ای در اندازه‌های مختلف می‌گردد که دور قسمت‌های مختلف جنین در حال رشد پیچیده و در حقیقت آن اندام‌ها را به دام می‌اندازد. همین است که سبب بروز تغییر شکل و یا ناهنجاری در جنین می‌گردد. هرچه پارگی آمنیون زودتر رخ دهد، شدت ناهنجاری‌های حاصله بیشتر خواهد بود، به طوری که پارگی آمنیون و تشکیل نوارهای چسبنده آمنیونی در روزهای ۲۸-۴۵ حاملگی سبب سقط، نقایص جمجمه‌ای - صورتی، احشایی و زودرسی گشته و پارگی از روزهای

منابع

- 1 - James R, et al. Danforth's obstetrics and gynecology. Lippin cott. 1990; p:113-114.
- 2 - Quintero R, et al. In uterolysis of amniotic bands. Ultrasound Obstet Gynecol. 1997 nov; 10(5):316-320.
- 3 - Alan H, Martin L, Pernoll. Current obstetric and Gynecologic diagnosis and treatment. Appleton & lange. 1994; p:163.
- 4 - Kenneth N, Anderson. MosBy's medical, nursing & allted health dictionary. Mosby. 1998; p:77
- 5 - Cunningham, et al. williams obstetrics. Appleton & Lange. 1997; p:659,1001
- 6 - Hang C, Eng H, chen W. Amniotic band syndrome : Report of two autopsy cases. Chang Keng I Hsueh. 1995 Dec; 18(4):371-377.
- 7 - ریچارد، ام. گودمن و رابرت جی، گورلین : اطلس ناهنجاری‌های مادرزادی اطفال. رامین اشتیاقی، ناصر بلیغ، خسرو رضا قلی‌بیگی. تهران - آینده سازان - ۱۳۶۹ - صفحه ۱۲، ۱۳.
- 8 - Sadler T. Langman's medical embryology. williams & wilkins. 1995;122-124.
- 9- Bahadoran P, et al. Congenital constriction band of the Trunk. Pediatr Dermatol. 1997 Nov-Dec; 14(6) : 470-472.
- 10- Martine Z, Frias M. Epidemiological characteristics of amniotic band sequence (ABS) and body wall complex (BWC) : are they two different entities? Am J Med Genet. 1997 Dec 12; 73(2) :176-179.
- 11- Tadmor O, et al. Limb amputation in amniotic band syndrome: serial ultrasonographic and doppler observations. Ultrasound Obstet Gynecol. 1997 Nov;10(5) : 312-315.