

## همانژیوم سرویکس و گزارش یک مورد آن

دکتر رامین آذرهوش<sup>۱</sup>، دکتر سپیده بخشنده نصرت<sup>۲</sup>

### چکیده

همانژیومها توده‌های عروقی خوش خیم هستند که در حد فاصل مالفورماسیونهای هامارتومی و نئوپلاسمهای حقیقی قرار می‌گیرند. اکثر این تومورها در ناحیه سروگردن ظاهر می‌شوند و باقیمانده موارد در تنه و اندامها رشد می‌کنند. همانژیومها در دهانه رحم، نادر هستند. همانژیومهای سرویکس معمولاً بدون آزار بوده، به شکل توده قرمز تیره یا ارغوانی رنگ تظاهر می‌نمایند. موردی که در این گزارش معرفی می‌شود، یک تومور عروقی با تشخیص همانژیوم کاورنوس مربوط به اگزوسرویکس یک زن ۳۵ ساله‌ای است که تظاهر بالینی آن به شکل توده کوچک پولیپوئیدی با سابقه‌ای از خونریزیهای متناوب بوده است. با وجودی که این ضایعات معمولاً در طی تکامل خود در نهایت دچار پسرفت و تحلیل می‌شوند، به لحاظ مشابهت ظاهری با ضایعات خوش خیم شایعتر در ناحیه سرویکس، بایستی در هنگام برداشت آنها نهایت دقت به عمل آید تا از خونریزیهای شدیدی که ممکن است متعاقب دستکاری نادرست پیش آید، ممانعت به عمل آورد.

واژه‌های کلیدی: همانژیوم، کاورنوس، سرویکس

۱- متخصص آسیب‌شناسی و استادیار دانشگاه علوم پزشکی گرگان، نشانی: مرکز آموزشی - درمانی ۵ آذر گرگان، بخش آسیب‌شناسی و

آزمایشگاه بالینی، تلفن: ۴-۴۴۲۰۵۶۱-۰۱۷۱، E.mail: Raminazarhoush@yahoo.com

۲- متخصص زنان و زایمان و استادیار دانشگاه علوم پزشکی گرگان

## مقدمه

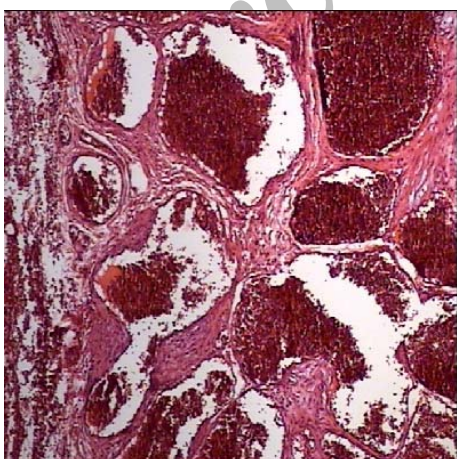
همانژیومها تومورهای خوش خیمی هستند که از نظر بافت‌شناسی شباهت فراوانی به عروق طبیعی دارند. این نئوپلاسمها با افزایش تعداد رگهای طبیعی و غیرطبیعی مشخص می‌شوند. اکثریت این ضایعات سطحی بوده، غالباً در ناحیه سروگردن یافت می‌شوند؛ اما ممکن است در قسمتهای داخلی بدن نیز ایجاد شوند (۱). وقوع این ضایعات در ناحیه دستگاه تناسلی زنان، به ویژه دهانه رحم نادر بوده، به دلیل شباهت با پولیپهای معمول در این ناحیه، جالب و درخور توجه می‌باشد. همانژیوم کاورنوس نسبت به همانژیوم مویرگی از فراوانی پایینتر برخوردار بوده، مشخصه بافت‌شناسی آن وجود مجاری رگی بزرگ، متسع و غاری شکل دریک بستر ناچیز همبندی شل یا متراکم می‌باشد (۲و۱). این تومور توده نرم و اسفنجی شکل به رنگ قرمز مایل به آبی ایجاد می‌کند و فاقد کپسول است. در اکثر مواقع اهمیت بالینی اندکی دارد ولی به لحاظ استعدادی که نسبت به زخمی شدن و خونریزی کردن دارد ممکن است مشکلات مهمی را سبب شود (۳و۱). اگرچه برخی از انواع همانژیومها به خودی خود پسرفت می‌کنند، ولی همانژیومهای کاورنوس دارای پتانسیل رشد تدریجی بوده، در صورت عدم برداشت جراحی در طول زمان به کندی رشد می‌نمایند (۴). هدف این مقاله ضمن معرفی یک مورد نادر از تومور عروقی سرویکس تحت عنوان همانژیوم کاورنوس، بررسی نماهای بالینی - آسیب‌شناسی تومورهای عروقی دستگاه تناسلی زنان و مروری بر مشکلات تشخیصی آنهاست.

## معرفی بیمار

بیمار خانم ۳۵ ساله‌ای است که سابقه ۵ بار حاملگی و ۵ نوبت زایمان طبیعی (G5P5) داشته و به دلیل خونریزی نامنظم واژینال به کلینیک مراجعه نموده است. این خونریزی

از حدود یک سال قبل از مراجعه شروع شده و تا دوماه قبل از مراجعه به صورت خفیف و postcoital بوده است. ولی از دوماه پیش تا زمان مراجعه به شکل گهگاه و به صورت خودبه‌خودی دیده می‌شده است. جلوگیری از حاملگی با روش withdrawal بوده و از هورمون استفاده نمی‌کرده است. حاملگیهای قبلی بدون مشکل بوده و به زایمانهای طبیعی ختم شده است.

در معاینه با اسپکولوم، توده پولیپوئیدی به قطر تقریبی یک سانتیمتر به رنگ قرمز تیره در اگزوسرویکس در ساعت شش مشاهده گردید که بدون پایه به مخاط چسبندگی داشت. ضایعه در کلینیک به طور سرپایی برداشته شد و به آزمایشگاه پاتولوژی ارسال گردید. در بررسی میکروسکوپی توده‌ای با حدود نسبتاً مشخص به ابعاد  $0.5 \times 0.7 \times 1$  سانتیمتر مشاهده شد. پس از انجام برش بافتی و آزمایش ریزینی، توموری متشکل از فضاهاى عروقی متسع در اندازه‌های مختلف دیده شد که در یک استرومای ادماتو نسبتاً شل قرارداد داشت. پوشش این فضاها یک ردیف سلول اندوتلیال فاقد آتیبی سیتولوژیک می‌باشد (تصویر ۱).



تصویر ۱: فضاهاى عروقی کاملاً متسع در تومور اگزوسرویکس دیده می‌شود که در داخل آنها خون وجود دارد. استرومای همبندی نسبتاً شل در بین این فضاهاى عروقی جلب نظر می‌کند. (رنگ آمیزی H&E و درشت‌نمایی ۱۰۰×)

## بحث

همانژیومها را بندرت می توان در دهانه رحم دید؛ در صورت مشاهده معمولاً در این ناحیه بدون آزار می باشند (۵). طی مرور ۱۵۰۰۰ نمونه بیوپسی مربوط به دستگاه تناسلی زنان در یک مرکز دانشگاهی آتن، ۹ مورد تومور عروقی شناسائی شد که تنها یک مورد آن همانژیوم کاورنوس سرویکس تشخیص داده شد (۶). اکثر همانژیومهایی که در منابع پزشکی به آن اشاره شده است خوش خیم می باشد. این تومورها در بین افراد ۹ تا ۷۱ سال گزارش شده اند. گرفتاری سرویکس به شکل توده قرمز تیره یا ارغوانی توصیف گردیده است که ممکن است رنگ شرابی نیز به خود بگیرد و با فشار بر روی تومور تا حدودی بی رنگ می شود (۲). برخی از ضایعات موضعی بوده ولی ممکن است در برخی موارد تمامی سرویکس را گرفتار ساخته، مخاطراتی را برای بیمار پدید آورد (۷). هم همانژیوم کاپیلر و هم همانژیوم کاورنوس ممکن است در سرویکس دیده شود. سرویکس بافت پرعروقی است و اتساع عروقی در برخی از موارد ممکن است همانژیوم سرویکس را از نظر بافت شناسی تقلید نماید (۲).

تاکنون حدود ۵۰ مورد همانژیوم کاپیلری سرویکس گزارش شده است که اکثراً به عنوان یک یافته اتفاقی جلب توجه کرده است، اما وقوع همانژیوم کاورنوس کمتر از این است (۲). گمان می رود که همانژیومهای سرویکس منشاء مادرزادی داشته باشند و در واقع به عنوان هامارتوم از آنان یاد شده است. اهمیت اساسی همانژیومهای سرویکس در استعدادشان به خونروی است که این حالت مخصوصاً در

دوران بارداری رخ می دهد. پس از هر بار وضع حمل ممکن است تومور دچار پس رفت شود (۸).

نکته حایز اهمیت در برخورد با این تومورهای خوش خیم آن است که بیوپسی از این ضایعات باید در نهایت احتیاط لازم انجام شود و به دقت دورتادور ضایعه آزاد گردد؛ زیرا هنگام دستکاری نادرست این تومورها امکان خونرویهای شدید وجود دارد (۸). اکثر همانژیومهای ناحیه سرویکس خوش خیم هستند و برداشت موضعی تومور برای درمان قطعی این ضایعات عروقی خوش خیم در سرویکس کافی است (۶).

پیگیری و درمان موفقیت آمیز این ضایعات به کمک لیزر گاز کربنیک توسط دیویس و همکاران وی گزارش گردیده است (۹). در برخی از مواقع، به عنوان یک روش بررسی، می توان به کمک سونوگرافی و MRI به تعیین ماهیت عروقی و خوش خیم این ضایعات قبل از عمل جراحی کمک کرد تا از انجام جراحیهای نامناسب اجتناب گردد (۱۰).

در تشخیص افتراقی تومورهای عروقی دستگاه تناسلی زنان باید ضایعات آندمتریوتیک و ملانوم را در نظر داشت. ایمونوهیستوشیمی به کمک مارکرهای S-100، CD31، CD34، EMA و CKS به تشخیص نهایی کمک می نماید (۶).

## تشکر و قدردانی

نویسندگان مقاله مراتب قدردانی خویش را از پرسنل محترم و کوشای آزمایشگاه آسیب شناسی مرکز آموزشی - درمانی دزیانی گرگان اعلام می دارند.

### منابع

- 1) Cotran RS, Kumar VK, Collins T. Robbin's Pathologic Basis of Disease. 6th edition. Philadelphia. Saunders Co. 1999; PP: 533.
- 2) Reagan JW, Fu YSh. The Uterine Cervix. In: Silverburg S.G., Principles and practice of surgical pathology. Secound edition. New York. Churchil Livingstone. 1990; PP: 1650.
- 3) Dajanov I, Linder J. Anderson's Pathology. 10th edition. St. Louis. Mosby Company. 1996; PP: 2497.
- 4) Weiss Sh.W, Goidblum JR. Soft tissue Tumor. Forth edition. St. Louis. Mosby Company. 2001; PP: 847.
- 5) Petry KU, Berhard J, Jagla K. Cavemous hemangioma of the uterne cervix in pregnancy. Geburtshilfe Frauenheilkd. 1994; 54 (1) : 62-4.
- 6) Kondi-Pafiti A, Kairi-Vassilatous E, Spanidou-Carvouni H, Kontogianni K, Dimpoulou K, Goula K. Vascular tumors of the female genital tract: a clinicopathological study of nine cases. Eur J Gynaecol Oncol. 2003; 24 (1) : 48-50.
- 7) Weerasinghe DS, Walton SM, Bilous AM. Haemangioma of uterine cervix – case report. Aust N Z J Obstet Gynecol. 1980; 20 (1) : 60-61.
- 8) Morrow CP, Curtin JP. Synopsis of gynecologic oncology. Fifth edition. New York. Churchil Livingstone. 1998; PP: 107.
- 9) Davis GD, Patton WS. Capillary hemangioma of the cervix and vagina: Management with carbon dioxide laser. Obstet Gynecol. 1983; 62(3): 955-958
- 10) Hawes DR, Hemana LS, Cornell AE, Yuh WT. Hemangioma of uterine cervix: sonographic and MR diagnosis. J Comput Assist Tomogr. 1991; 15 (1): 152-154.

Archive of SID