

توزیع قند انتهایی گالاکتوز - ان استیل گالاکتوز آمین در زنجیره‌های قندی سطح سلول‌ها در کلیه موش بالغ

دکتر حسن مفیدپور*^۱، دکتر رستم قربانی^۲، دکتر مختار جعفرپور^۳، دکتر علی رضا فاضل^۴

چکیده

مقدمه و هدف: زنجیره‌های کربوهیدراتی متصل به گلیکوپروتئین‌ها و گلیکولیپیدهای سطح سلولی، به ویژه قندهای انتهایی آنها در فعالیت‌های سلولی و تقریباً در تمام سیستم‌های بیولوژیک نقش کلیدی دارند. توزیع گلیکوکانجوگیت‌های کلیه بالغ تا به حال مورد توجه زیادی قرار نگرفته است. هدف از این مطالعه تعیین محل ملکول‌های گالاکتوز - ان - استیل گالاکتوز آمین در سطح سلول‌های کلیه موش بالغ می‌باشد.

مواد و روش‌ها: در این پژوهش پس از خارج کردن کلیه‌های موش نژاد Balb/C و پاساژ بافتی به روش معمول نمونه‌های تهیه شده با استفاده از تکنیک لکتین هیستوشیمیایی و لکتین‌های MPA و PNA متصل به HRP که لکتین‌های اختصاصی برای تعیین قندهای انتهایی هستند، استفاده گردید.

یافته‌ها: لوله‌های جمع کننده ادراری واکنش شدید به PNA نشان دادند و واکنش با شدت کمتر و یکنواخت با سطح لومینال لوله‌های پروکسیمال داشتند. لکتین MPA سلول‌های ویژه‌ای را در میان لوله‌های پیچدار دیستال و گلوبول‌های مشخص نمود.

نتیجه‌گیری: به نظر می‌رسد که قندهای انتهایی ویژه مذکور، مربوط به فونکسیون سلول‌ها در این نواحی کلیه می‌باشند و احتمال دارد تنظیم ژنتیکی آنها را در دوران تکاملی جنینی برعهده داشته باشند.

واژه‌های کلیدی: لکتین هیستوشیمی، کلیه، سلول‌های اینترکالیتد، گلیکوکانجوگیت

*۱- استادیار بافت‌شناسی دانشگاه علوم پزشکی مشهد، نشانی: مشهد، خیابان دانشگاه، دانشکده پزشکی، گروه آموزش علوم تشریحی

بخش بافت‌شناسی، تلفن: ۴-۸۵۴۴۰۸۱، نمابر: ۸۵۹۱۹۲۲، پست الکترونیک: Fazelalireza@hotmail.com

۲- استادیار بافت‌شناسی دانشگاه علوم پزشکی کرمانشاه

۳- استادیار علوم تشریح دانشگاه علوم پزشکی مشهد

۴- استاد علوم تشریح و بیولوژی سلولی دانشگاه علوم پزشکی مشهد

مقدمه

کلیه پستانداران نظیر انسان و حیواناتی چون موش، خرگوش و رت از نظر ساختمان و عمل به میزان زیادی مورد مطالعه پژوهشگران قرار گرفته است (۱-۳). لوله‌های ادراری موجود در کلیه‌ها از نظر ترکیب سلولی متنوع و اشکال مختلفی مثل سنگفرشی، مکعبی و منشوری در بین آنها دیده می‌شود که همگی در تهیه ادرار و تنظیم الکترولیت‌های بدن نقش اساسی دارند. اما در لابلای این سلول‌ها به ویژه در لوله‌های جمع‌کننده سلول‌های به خصوصی که تنظیم و تعادل اسید - باز ادرار را به عهده دارند (۱-۶ و ۴) دیده می‌شوند، این سلول‌ها را سلول‌های اینترکالیتد یا تیره می‌نامند (۳ و ۹-۷) که معمولاً با روش‌های معمولی بافت‌شناسی قابل تشخیص نمی‌باشند اما به علت وجود مولکول‌های خاصی از جمله زنجیره‌های قندی در سطح این سلول‌ها و اختصاصی بودن قندهای انتهایی آن که در طی دوران تکاملی جنینی و همین‌طور بعد از تولد پدیدار می‌گردند (۱۳-۱۰) و کشف این مولکول‌ها و متعاقب آن بررسی دقیق‌تر سلول‌های مزبور با روش‌های هیستوشیمیایی مانند لکتین هیستوشیمیایی می‌توان مسیرهای روشن‌تری را برای شناخت دقیق این سلول‌ها فراهم نمود. لکتین PNA به نام Peanut Agglutinin برای تشخیص دی ساکارید کالاکتوز - ان استیل گالاکتوز آمین و MPA به نام Maclura Pomifera برای تشخیص گالاکتوز و مقایسه به کار رفته است (۱۰ و ۱۶-۱۴). این قندها به صورت ترکیب با لیپیدها و پروتئین‌ها بر سطوح غشایی سلول‌های فوق قرار دارند و به طور کلی گلیکوکانجوکی (۳ و ۶ و ۱۷ و ۱۸) نامیده شده‌اند. با وجودی که نقش این سلول‌ها در ایجاد تعادل اسید - باز ادرار تقریباً ثابت گردیده اما توزیع و پراکندگی آنها هنوز مورد تردید و ابهام است. با استفاده از روش هیستوشیمیایی و لکتین‌های مختلفی چون PNA، MPA

(۱۱ و ۱۳ و ۱۵ و ۱۹ و ۲۰ و ۲۱) که ویژه تشخیص دادن قندهای انتهایی و ماقبل انتهایی گالاکتوز و گالاکتوز - ان - استیل گالاکتوز آمین سطوح خارجی سلولی هستند، تصمیم گرفتیم محل و توزیع دقیق این قندها و سلول‌های اینترکالیتد را در کلیه موش بالغ مورد مطالعه قرار دهیم.

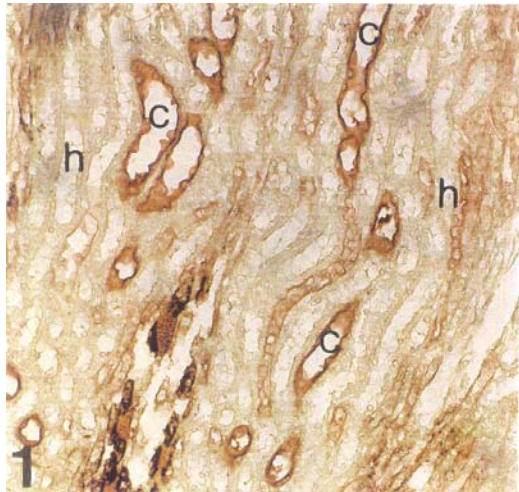
مواد و روش‌ها

تعداد پنج عدد موش نر بالغ از نژاد Balb/C را به وسیله کلروفورم بیهوش نموده و پس از قطع عروق و اتصالات کلیوی کلیه‌های آنها را خارج و در سرم فیزیولوژی شسته و بلافاصله در محلول فیکساتور B4G قرار دادیم. بعد از ۲۴ ساعت طبق روال معمول مطالعات هیستولوژی (۵) کلیه‌ها از الکل با درجات مختلف (۵۰-۷۰-۸۰-۹۰-۱۰۰) در مدت معین عبور داده و آبدگیری به طور کامل انجام گردید. سپس نمونه‌ها به منظور شفاف شدن وارد گزلیل شده و بعد از آن در پارافین مذاب قرار داده شدند و به دنبال آن قالب‌گیری به نحوی انجام گردید که کلیه‌ها به صورت طولی قرار گیرند. تعدادی از برش‌های متعددی که به ضخامت ۵ میکرون تهیه شدند با رنگ آمیزی هماتوکسیلین - ائوزین به عنوان رنگ آمیزی پایه رنگ گردیدند و بقیه برش‌های رنگ نشده برای مطالعات با لکتین هیستوشیمیایی آماده گردیدند. در این روش لکتین‌های کانجوگه شده با HRP^۱ و MPA برای تشخیص قندهای انتهایی و ماقبل انتهایی گالاکتوز و - ان - استیل گالاکتوز آمین استفاده گردیدند. لکتین‌های کونژوگه به HRP بعد از اتصال لکتین به قند انتهایی با شناسایی محل HRP محل اتصال لکتین به قند را مشخص می‌نماید. برای پیدا کردن HRP از ماده DAB (دی آمونو بنزیدین) که به HRP متصل می‌شود استفاده شده و بدین ترتیب کمپلکس قند انتهایی، لکتین و HRP در یک ناحیه ردیابی می‌شوند. ابتدا لکتین‌ها در

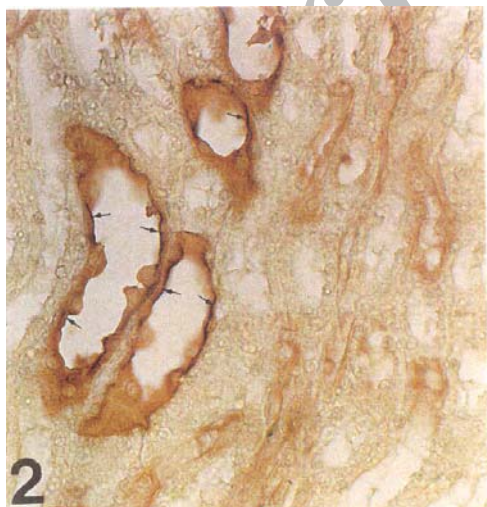^۱ Horse radish peroxidase

سلول‌ها مشهود است (تصاویر ۱ و ۲). سایر نواحی قشری یا با PNA واکنش نداشته و یا این که در برخی از قسمت‌های لوله هتله به صورت بسیار خفیفی واکنش نشان می‌دهد (+) که با فلش‌ها در تصویر شماره ۲ مشخص گردیده است.

همان طور که مشاهده می‌شود در تصویر ۳ نواحی گلژی و سطوح سلولی لوله‌های پروکسیمال نیز واکنش نسبتاً شدیدی به PNA داده است (+۳)، هر دو نوع واکنش به PNA در



تصویر ۱: مقطع کلیه در ناحیه مغزی (Medulla) که با لکتین PNA مجاور گشته است. لوله‌های جمع کننده ادرار (C) در سطح لومینال خود به شدت با این لکتین واکنش نشان داده اند. لوله هتله (h) واکنشی به این لکتین نشان نمی‌دهند. درشت نمایی ۱۰×۲۰



تصویر ۲: بزرگنمایی سمت چپ و بالای تصویر شماره ۱ می‌باشد. فلش‌ها به واکنش شدید لوله‌های جمع کننده ادرار به لکتین PNA را به خوبی نشان می‌دهند. درشت نمایی ۱۰×۴۰

بافر فسفات رقیق شده به نحوی که در هر میلی‌لیتر بافر ۱۰ میلی‌گرم ماده موثر وجود داشت، $PH=7/2$ و لکتین‌ها به مدت دو ساعت بر روی برش‌ها در درجه حرارت آزمایشگاه قرار داده شدند و سپس به مدت ۱۰ دقیقه در مجاورت DAB^۱ و آب اکسیژنه قرار گرفتند. قسمت‌هایی از بافت‌های کلیه که با هر کدام از لکتین‌ها واکنش نشان داده بودند به رنگ قهوه‌ای درآمده و از بقیه نواحی متمایز گردیدند که نشانه وجود قندهای مورد نظر می‌باشد. جهت رنگ آمیزی زمینه از آلکسین بلو با $PH=2/5$ استفاده گردید (۲۲ و ۲۶). سپس برش‌ها با میکروسکوپ نوری استاد و دانشجو با دقت مورد مطالعه و بررسی قرار گرفته و از نواحی مورد نظر تصویربرداری انجام شد.

میزان واکنش با لکتین در بررسی‌های میکروسکوپی براساس روش گانگ و همکارانش، برحسب شدت و ضعف واکنش از صفر (-) تا حداکثر (+++) درجه بندی گردید.

درجه واکنش	واکنش به لکتین
-	واکنش نداشته
+	واکنش خفیف
++	واکنش نسبتاً شدید (متوسط)
+++	واکنش شدید

یافته‌ها

بررسی هیستوشیمیایی مقاطع بافتی از کلیه‌های موش‌های بالغ که با دو لکتین PNA و MPA مجاورت داده شده‌اند به قرار زیر است.

نتایج با PNA: در مقاطع متعددی که از مناطق قشری و مغزی کلیه تهیه شده بود لکتین PNA شدیداً (+۵) با سلول‌های مفروش کننده لوله‌های جمع کننده واکنش نشان می‌دهد. این واکنش در سطح سلولی و همین‌طور در منطقه گلژی برخی از

^۱ Diaminobenzidine

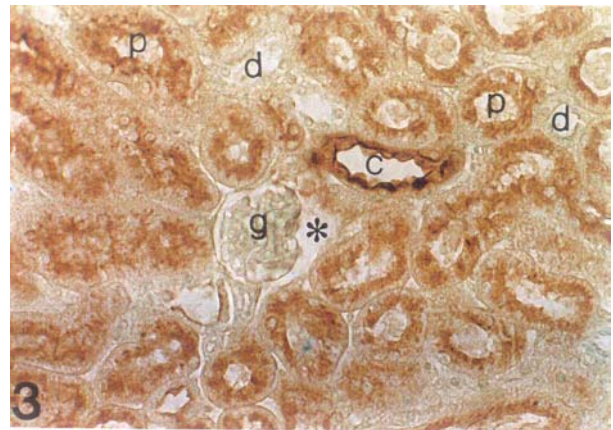
^۲ مدل Olympus BX50-F3

همین طور در تمام مناطق یک برش یکنواخت نیست. لوله‌های پروکسیمال واکنش یکنواخت و خفیفی دارند (+۱). سلول‌های نسبتاً درشت و پراکنده‌ای در لوله‌های دیستال واکنش بالنسبه شدیدی دارند (+۳) که برخی از آنها با فلش در تصویر ۴ مشخص شده‌اند. در گلومرول‌ها نیز سلول‌های پراکنده‌ای با MPA واکنش داده اند که در مناطق گلژی و سطوح سلولی آنها مشاهده می‌گردد (تصویر ۴).

بحث

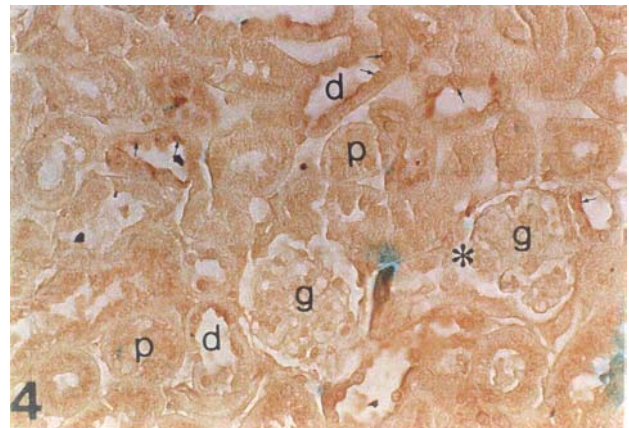در این پژوهش هیستوشیمیایی با استفاده از دو لکتین PNA و MPA، مقاطع مختلفی از کلیه موش بالغ مورد بررسی قرار گرفت. این دو لکتین جهت تشخیص کربوهیدرات انتهایی گالاکتوز و ان استیل گالاکتوز آمین در زنجیره‌های قندی وابسته به غشاهای سلولی، مناطق گلژی و ماده خارج سلولی بسیار اختصاصی عمل می‌نمایند. علل انتخاب این دو لکتین چند موضوع است، هر دو در تشخیص قند انتهایی گالاکتوز مشترک هستند، اما تفاوت‌هایی نیز وجود دارد. اول این که PNA^۱ علاوه بر گالاکتوز قند ماقبل آخر را که ان استیل گالاکتوز آمین^۲ هست نیز تشخیص می‌دهد و به عبارت دیگر عملکرد آن مشخص نمودن دی ساکارید Galβ (1→3)GalNac است (۱۵ و ۱۸ و ۲۳).

مشخص گردیده است که در بسیاری از موارد دی ساکارید مزبور توسط ملکول بزرگ اسید سیالیک پوشانیده شده و در هنگام لزوم به ویژه در طی دوران تکاملی به وسیله آنزیم سیالیداز که از سلول‌های مجاور ترشح می‌گردد هضم و دی ساکارید فوق جهت فعالیت‌های بیولوژیک خود آزاد می‌شود. اما لکتین MPA^۳ به طور اختصاصی قند انتهایی α-D-galactose را در زنجیره‌های قندی تشخیص می‌دهد.



تصویر ۳: مقطع کلیه در ناحیه قشری (Cortex) که با لکتین PNA مجاورت داده شده است. لوله جمع کننده اولیه (C) واکنش شدیدی را نشان می‌دهد. سلول‌های پوشاننده لوله پروکسیمال (P) نیز واکنش با شدت کمتری به PNA دارند. لوله‌های دیستال (d)، گلومرول (g) و فضای ادراری اطراف آن (ستاره) هیچ واکنشی به این لکتین ندارند. درشت نمایی ۱۰×۴۰

لوله‌های پروکسیمال و جمع کننده ادرار در تمام مقاطع آزمایش شده به صورت یکنواخت دیده می‌شوند در حالی که لوله‌های دیستال و گلومرول‌ها هیچ واکنشی نشان نمی‌دهند (تصویر ۳).



تصویر ۴: مقطع کلیه در ناحیه قشری (Cortex) که با لکتین MPA مجاورت داده شده است. سلول‌های پوشاننده لوله‌های دیستال (d) واکنش داشته که با فلش مشخص شده اند. واکنش در لوله‌های پروکسیمال (P) یکنواخت و ضعیف است. سلول‌های پراکنده ای در گلومرول (g) به MPA واکنش نشان داده اند. درشت نمایی ۱۰×۴۰

نتایج با MPA: واکنش با MPA وضعیتی متفاوت با PNA دارد، به این ترتیب که گسترش واکنش در تمام برش‌ها و

^۱ *Arachis hypogaea*=Peanut

^۲ GalNac

^۳ *Maclura pomifera* = Osage orange

اگرچه از PNA تا حدودی برای مطالعه هیستوشیمیایی کلیه استفاده شده است (۲۶-۲۳)، اما مطالعات ما براساس استفاده از روش لکتین هیستوشیمی متصل به HRP به صورت *in situ* می‌باشد، در صورتی که مطالعه دیگران بر روی لوله‌های ایزوله شده (۱۹ و ۲۷) به صورت *in vitro* با استفاده از غلظت لکتین متفاوت و کانجوگه به رنگ دانه رودامین^۱ بوده است و به طور کلی روش‌های فیکس نمونه و سایر پروسه‌های تکنیکی با آنچه در این روش و مواد مورد استفاده این پژوهش تفاوت دارد. نکته دیگری که از به کار گرفتن MPA در مطالعات هیستوشیمیایی ما وجود دارد مقایسه و نتایج بارزی است که از آن به دست آمده است.

MPA سلول‌های نسبتاً درشتی را در لوله‌های دیستال مشخص نموده که در سطح سلولی و نواحی گلژی خود به این لکتین واکنش نشان داده‌اند (تصویر ۴). در مقایسه با PNA تفاوت‌های بارزی بین آنها دیده می‌شود (تصاویر ۱ و ۲ و ۳)، PNA با شدت بسیار زیادی با سلول‌های لوله‌های جمع کننده ادرار در نواحی قشری و مغزی واکنش داده است که به احتمال نزدیک به یقین این سلول‌ها همان سلول‌های اینترکالیتد یا تیره (۳-۱ و ۲۴) می‌باشند که براساس مطالعه با میکروسکوپ الکترونی (۷ و ۲۸ و ۲۹) دو و گاهی سه نوع (۷) مختلف آن را برحسب شکل ظاهری و عمل تقسیم‌بندی نموده‌اند. به طور مثال بعضی از محققین با توجه به وجود وزیکولهای سیتوپلاسمیک و تعداد میتوکندری‌های موجود در آنها و خصوصیات سطح خارجی سلولی و شکل ظاهری آنها را به دو دسته A و B نامگذاری کرده‌اند (۱۶). در روش‌های تشخیصی لکتین هیستوشیمیایی و میکروسکوپ نوری (۱۹ و ۲۲) که عمومیت بیشتری دارد مشخص گردید که لکتین PNA نسبت به MPA برتری داشته و به طور کاملاً موثری در تعیین

محل دقیق این سلول‌ها به وسیله واکنش با قندهای انتهایی سطوح سلولی نقش اساسی دارد در حالی که لکتین MPA (تصویر ۴) قادر به تشخیص این سلول‌ها نبودند. تحقیقات نشان داده که حدود ۴۰-۳۵ درصد سلول‌های جمع کننده را در ناحیه قشری کلیه پستانداران را سلول‌های اینترکالیتد تشکیل می‌دهد (۳۰)، علاوه بر این تعدادی نیز از آنها در قطعه ارتباطی لوله هنله نیز قرار دارند. از نظر عملکردی این سلول‌ها با ترشح یون هیدروژن (H⁺) توسط سلول‌های A (۱۶) و بی‌کربنات (HCO₃⁻) به وسیله سلول‌های B (۳۱) در ایجاد تعادل و تنظیم اسید-باز ادرار نقش دارند که تغییرات آنها باعث بوجود آمدن اسیدوز حاد تنفسی و اسیدوز مزمن متابولیکی می‌گردد (۹ و ۱۶ و ۲۳ و ۲۸ و ۳۴-۳۰). PNA علاوه بر سلول‌های لوله‌های جمع کننده با سلول‌های لوله‌های پروکسیمال نیز واکنش نشان داده در حالی که MPA واکنش بسیار ضعیفی داشته است (تصویر ۳) که این موضوع نمایانگر وجود فعال دی‌ساکارییدی (Gal-GalNac) در این لوله‌هاست. نکته جالب توجه عدم واکنش PNA به سلول‌های گلمرولی است (تصویر ۳)، در حالی که MPA به سلول‌های پراکنده‌ای در گلمرول واکنش نشان داده است (تصویر ۴) که طبیعت آنها هنوز برای ما مشخص نمی‌باشد و نیاز به مطالعه و بررسی بیشتری برای شناسایی این سلول‌ها دارد. به هر حال باید گفت تفاوت غلظت واکنش به PNA در نواحی قشری و مغزی علی‌القاعده در ارتباط با وظایف فیزیولوژیک این لوله‌ها در دو ناحیه مذکور است (۳۵).

با توجه به تفاوت‌های بین دو لکتین در واکنش به سلول‌های کلیوی و همین‌طور توزیع این واکنش‌ها در نواحی قشری و مغزی و سایر ساختارهای تشریحی کلیه ادامه مطالعات ما براساس به کارگیری لکتین‌های متفاوت دیگر و سعی در ایزوله کردن (۱۹ و ۲۷) سلول‌های مختلف کلیه

^۱ Rodamine-PNA

تشکر و قدردانی

بدین وسیله نویسندگان مقاله از سرکار خانم فاطمه متجدد به خاطر همکاری در آزمایشگاه میکروآناتومی دانشکده پزشکی مشهد، سپاسگزاری می‌نمایند.

می‌باشد. با شناسایی هیستوشیمیایی سطوح این سلول‌ها شاید قدمی مثبت در راه درک بهتر فعالیت‌های سلولی در کلیه برداشته شود. مطالعات لکتین هیستوشیمیایی کلیه در دوران جنینی و همین‌طور در بیماری‌ها (۱۲-۱۰ و ۱۶ و ۳۶) و مقایسه آنها با کلیه سالم بالغ نیز از اهداف آینده ما می‌باشد.

منابع

- 1) Abraham L. Kierszenbaum. MD. Ph.D 2002 Histology and cell biology an introduction to pathology. PP: 383-4.
- 2) Alen Stevens. James Lowe Histology 1993. PP: 289-90.
- 3) Bloom and fawcett histology 12 edition 1995 PP: 741-743.
- 4) Bancroft J, D and Stevens A., eds. Theory and practice of histological techniques 2nd ed. Churchill livingston. 1982. PP: 180-217
- 5) Danguy A, Decaestecker C, Genten F, Salmon I, Kiss R. Applications of lectins and neoglycoconjugates in histology and pathology. Acta Anat (Basel) 1998; 161(1-4) 206-18.
- 6) Fazel A.R; Schute B.A. Thompson R.P. and Spicer S.S. Presence of a unigue glycoconjugate on surface of rat primordial germ cells during migration. Cell Diff. 21: 1987; 199-211.
- 7) Brown, D. J, Roth, and L.Orci. Lectin – gold cytochemistary reveals intercalated cell heterogeniety along rat kidney collecting duct. Am. J. Physiol. 1985, 248 (Cell Physiol. 17), 348-356.
- 8) Ercolani, Louis, Dennis Brown, Colocalization of GAPDH and band 3(AEI) proteins in rat erythrocytes and kidney intercalated cell membranes. Am J Physiol, 1992, 262 (Renal Fluid electrolyte physid131) F892-F896.
- 9) Verlander, Jill W., Kirsten M. Madsen, Response of intercalated cells to chloride depletion metabolic alkalosis. Am. J. Physiol. 1992, 262 (Renal Fluid Electrolyte Physiol.31): F309-F319.
- 10) Nagamoto A, Kijima H, Collecting duct carcinoma mixed with renal cell carcinoma: Analysis of morphological characteristics using lectin histochemistry. Anticancer Res. 2001; 21(1B): 567-70.
- 11) Nagao T, Sugano I, Cystic Partially differentiated nephroblastoma in an adult: an immunohistochemical, Lectin histochemical and ultrastructural study. Histopathology. 1999; 35(1): 65-73.
- 12) Toma V, Zuber C, Specialized expression of simple O-glycans along the rat kidney nephron. Glycobiology 1999; 9(11): 1191-7.
- 13) Weston BS, Bagneris C, The polycystin-1C-type lectin domain binds carbohydrates in a calcium – dependent manner, and interacts with extracellular matrix proteins in vitro. Bichim Biophys Acta 2001 May 3; 1536 (2-3): 161-71.
- 14) Grupp C, Troche I, Steffgen J, Highly Specific seperation of heterogeneous cell populations by lectin-coated beads: Applcation for the isolation of inner medullary collecting duct cells. Exp Nephrol 1998; 6(6): 542-50.
- 15) Hemming FJ, Saxod R. Regulated expression of Keratan Shulphate and Peanut agglutinin binding sites during organogenesis in the developing chick. Histochem Cell Biol 1998; 110.
- 16) Madsen, Kirsten M. Jin Kim, Intercellular band3 immunostaining in type A intercalated cells of rabbit kidney. Am. J. Physiol. 1992, 262 (Renal Fluid Electrolyte Physiol.31): F1015-F1022.
- 17) Fukuda M, Hiraoka N, Yeh JC. C-Type lectins and sialy lewis X oligasaccharides. Rersatile roles in cell-cell interaction. J. Cell Biol 1999 Nov1; 147(3): 467-70.
- 18) Laden S.A., Schulte B.A. Histochemical evalution of secretory glycoprotein in human salivary

glands with lectin-horseradish peroxidase conjugates. *J. Histochemical. Cytochem.* 1984, 32: 965-72.

19) Ohtuska A, Nakatani, Repusire change mechanism serve to maintain lumens and cavities. An histochemical study of rat serosa and kidney. *Ital J Anat Embriol* 2001; 106 (2suppl1): 379-84.

20) Practorius J. Bachlund P, Specific lectin binding to betal integrin and fibronectin on the apical membrane of madin-darby canine kidney cells. *J Membr Biol.* 2001 Dec 1; 184(3): 273-81.

21) Sediva A, Smetana KJr, Binding sites for carrier – immobilized carbohydrates in the kidney *Nephrol Dial Transplant* 1999; 14(12): 2885-91.

22) Schulte B.A. and Spicer Light microscopic detection of sugar residues in glycoconjugates of salivary glands and pancreas with lectin-horse radish peroxidase conjugate. I. *Mouse Histochemical J.*, 1983, 15: 1217-1238.

23) Saltin, Lisa M., Tohro Matsumoto, Postnatal maturation of rabbit renal collecting duct.III. Peanut lectin-binding intercalated cells. *Am. J Physiol*, 1992, 262 (Renal Fluid Electrolyte Physiol 31): F199-F208.

24) B. Young, J.W. Health, *Functional Histology*, 2000, PP: 304.

25) De Bruijn WC, De Water R, Boeve ER. Lectin-cytochemistry of experimental rat nephrolithiasis. *Scanning Microscope* 1996; 10(2): 557-76.

26) Moore JG, Fuchs CA, A new lectin in red kidney beans called PvFRIL stimulates proliferation of NIH 3T3 cells expressing the Fit3 receptor. *Biochim Biophys Acta* 2000 Jul 26; 1475(3): 216-24.

27) Trifillis AL. Isolation, Culture and characterization of human renal proximal tubule and collecting duct cells. *Exp Nephrol* 1999; 7(5-6): 353-9.

28) Schuster, Victor L., Stephen M. Bonis two types of collecting duct mitochondria-rich intercalated cells: Lectin and band 3 cytochemistry. *Am. J. Physiol.* 1986, 251. (cell Physiol.20) C347-C355.

29) Stokan V, Molane J, Heterogenous expression of Gal alpha 1-3 Gal xenoantigen in pig kidney: a lectin and immunogold electron microscopic study. *Transplantation* 1998 (Des 15; 66(11): 1495-503.

30) Stephen S. Strenberg *Histology for pathologists* 1997, PP 817-821.

31) Yamaji, Yasuyoshi, Matsuhiko Hayashi, Chronic Doc treatment enhances Na⁺-H⁺ exchanger activity of B-intercalated cells in rabbit CCD. *Am. J. Physiol*, 262 (Renal Fluid Electrolyte Physiol): F712-F717, 1992.

32) Kim, Jin, William J. Immunocytochemical response of type A and type B intercalated cells to increased sodium chloride delivery. *Am. J. Physiol*, 1992, 262 (Renal Fluid Electrolyte physiol.31), F288-F302.

33) Roland A. Bergman Adel K. *Histology* 1996, PP: 221-2.

34) Teixeira DA Silva, Josec., Rat kidney band3 mRNA modulation in chronic respiratory acidosis. *Am. J. Physiol.* 1991, 260 (Renal Fluid Electrolyte Physiol.29): F204-F209.

35) Schoolwerth, Anton C. Brenda C. Smith Regulation of metabolism in dog kidney cortex: Effect of pH and chronic acidosis. *Am. J. Physiol.* 1992, 262 (Renal Fluid Electrolyte Physiol.311) F1007-F1041.

36) Tamura K, Manabe N, Charateristic Changes in carbohydrates profile in the kidneys of hereditary nephrotic mice (ICGN strain). *J Vet Med Sci.* 2001; 62(4): 379-90.