

احتباس ادراری و کلیه خاموش به علت هرنی مثانه‌ای

و گزارش یک مورد از آن

دکتر حمیدرضا تجری^۱

چکیده

هرنی اینگوینال در سنین میانسالی و بالاتر شایع است که به دو صورت مستقیم و غیرمستقیم دیده می‌شود. در اکثر موارد ساک هرنی محتوی روده‌ها و یا اُمتوم می‌باشد. ولی هرنی حاوی مثانه هم وجود دارد که نادر است. در بیمار معرفی شده، علاوه بر هرنی اینگوینال وسیع حاوی مثانه و احتباس ادراری، کلیه همان سمت هم خاموش بود که نشان‌دهنده سیر مزمن بیماری است. تشخیص هرنی مثانه و اثبات آن با انجام سونوگرافی و سیتوگرافی رتروگراذ است که در سیتوگرافی ماده حاجب در داخل اسکروتوم دیده می‌شود و ارتباط آن با مثانه نشان داده می‌شود. در بیمار ما تشخیص قبل از عمل با سیتوگرافی رتروگراذ اثبات شد و بعد از عمل بیمار به راحتی قادر به ادرار کردن بود و تورم اسکروتوم هم برطرف شده بود. توصیه می‌شود که در بیماران بالاتر از ۵۰ سال که هرنی وسیع اینگوینواکسترنال دارند علائم پروستاتیس هم وجود دارد سیتوگرافی انجام شود تا تشخیص قبل از عمل داده شود تا از احتمال آسیب حالب و مثانه در طی عمل جلوگیری شود.

واژه‌های کلیدی: هرنی اینگوینال، احتباس ادراری، مثانه، کلیه خاموش

۱- متخصص ارولوژی و استادیار دانشگاه علوم پزشکی گرگان، نشانی: گرگان، خیابان ولیعصر، عدالت ۱۳، مجتمع پزشکی قائم،

تلفن: ۰۱۷۱-۲۲۲۶۹۳۳، پست الکترونیک: hrtajari@yahoo.com

مرکز آموزشی-درمانی ۵ آذر، تلفن: ۰۱۷۱-۲۲۲۰۵۶۱-۴

مقدمه

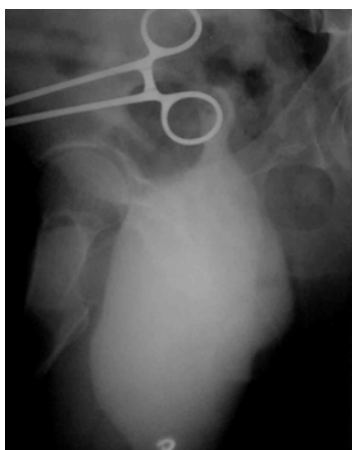
هرنی اینگوینال در سنین میانسالی و بالاتر شایع می‌باشد که به دو صورت مستقیم و غیرمستقیم می‌باشد. در اکثر موارد محتوی ساک هرنی، روده‌ها یا امتوم می‌باشد. در موارد نادر اعضای دیگر مثل مثانه ممکن است در داخل ساک دیده شود. وقتی حجم زیادی از مثانه هرنیه شود ممکن است احتباس ادراری نیز به وجود آید که در این موارد با گذاشتن کاتتر ادراری مثانه تخلیه شده و حجم هرنی کوچک می‌شود. تشخیص قطعی با انجام سیستوگرافی رتروگراد و مشاهده قسمتی از مثانه در داخل اسکروتوم می‌باشد (۱).

هدف از گزارش این مورد این است که در فتق‌های اینگوینال بزرگ و به خصوص در افراد مسن که احتمال انسداد اینفراویکال وجود دارد، احتمال وجود مثانه در داخل ساک هرنی را مدنظر داشته باشیم و اقدامات تشخیصی را قبل از عمل جراحی انجام دهیم.

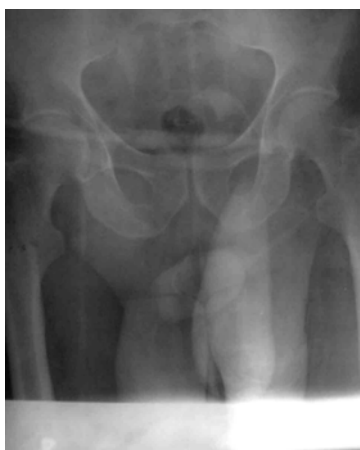معرفی بیمار

بیمار مرد ۴۵ ساله‌ای به نام ف-خ نقاش ساختمان که به علت احتباس ادراری به اورژانس بیمارستان ۵ آذر مراجعه کرد. در معاینه بیمار چاق و شکم برجسته بود. قد بیمار ۱۷۵ سانتی‌متر و وزن بیمار ۹۰ کیلوگرم بود. بیمار از درد ناحیه اینگوینال و سوپراپوبیک و اسکروتوم چپ شاکی بود. اسکروتوم در معاینه کاملاً متورم بود.

سابقه تورم اسکروتوم از چند سال قبل ذکر می‌شد که به تدریج بزرگتر شده بود. قبل از احتباس ادراری علائم به صورت دیزوری، تکرر ادرار و علائم انسدادی وجود داشت. در معاینه اسکروتوم متورم بود، پروستات طبیعی بود. در اولین اقدام برای بیمار کاتتر فولی گذاشته شد که به راحتی عبور کرد و حدود یک لیتر ادرار روشن خارج شد و تا حدود زیادی از تورم اسکروتوم کاسته شد و درد بیمار نیز کاهش یافت.



تصویر ۱: سیستوگرافی رتروگراد، فاز filling بیشتر حجم مثانه در داخل اسکروتوم قرار دارد.



تصویر ۲: سیستوگرافی رتروگراد، فاز Post voiding باقیمانده ادراری به میزان زیاد

در سونوگرافی انجام شده هیدرونفروز شدید کلیه چپ همراه با کاهش قطر کورتکس به ۷ میلی‌متر دیده شد، همچنین بیشتر حجم مثانه در داخل اسکروتوم دیده شد که این وضعیت در سیستوگرافی انجام شده نیز تایید گردید (تصاویر ۱ و ۲).

به منظور بررسی فونکسیون کلیه چپ اروگرافی ترشیحی انجام شد که حتی در کلیشه‌های تاخیری تا ۴۸ ساعت بعد نیز ترشیحی در این کلیه دیده نشد (تصویر ۳). کلیه راست طبیعی بود. در آزمایش‌های انجام شده به جز عفونت ادراری نکته دیگری وجود نداشت.

برای بررسی دقیق‌تر فونکسیون کلیه اسکن رادیو ایزوتوپ

در اغلب موارد هرنی مثانه‌ای به علت انسداد اینفراویکیال که معمولاً در بعد از ۵۰ سالگی به علت BPH می‌باشد، دیده می‌شود (۵).

از دست دادن تونیسیتة مثانه یا ضعف ساختمان‌های نگهدارنده، دیاستاز تروماتیک سمفیز پویس و چاقی از فاکتورهای مستعد کننده می‌باشند (۷۶).

در بعضی از موارد دیورتیکول مثانه ممکن است هرنیه شده و وارد اسکروتوم شود.

در موارد شدید و نادر ممکن است هرنی مثانه به علت اثرات فشاری بر حالب باعث ایجاد علایم نارسایی کلیه شود (۸).

هرنی‌های کوچک اغلب بدون علامت ولی هرنی‌های بزرگ معمولاً علامت دار هستند (۲).

علایم غیراختصاصی به صورت فرکوئنتی، نوکتوری، دیزوری و هماچوری می‌باشد که ممکن است به انسداد خروجی مثانه و یا عفونت نسبت داده شود (۷۵).

مهم‌ترین علامت ادرار کردن دو مرحله‌ای است که مرحله اول خودبه‌خودی و مرحله دوم با فشار دست بر روی ساک هرنی می‌باشد (۷۱ و ۷۲). در بیمار ما این علامت وجود نداشت. کاهش حجم هرنی بعد از ادرار کردن یک یافته اختصاصی تر می‌باشد (۷۱) که این علامت در بیمار ما وجود داشت.

تشخیص قبل از عمل مهم است چون باعث جلوگیری از تروما به مثانه یا حالب در طی عمل جراحی می‌شود (۸).

عوارض هرنی مثانه‌ای شامل اختناق، پارگی مثانه، هیدرونفروز، کارسینوم و سنگ می‌باشد (۸ و ۲).

علایم رادیولوژیک

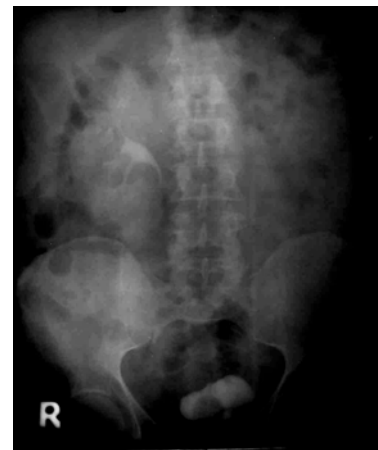۱- اروگرافی ترشخی: جابجایی لاترال ۱/۳ دیستال حالب، مثانه کوچک اسیمتریک و ارتباط مثانه با هرنی می‌باشد (۱).

۲- سیستوگرافی رتروگرا: وجود قسمتی از مثانه در داخل

با DTPA-tc99 انجام شد که هیچ‌گونه جذب و ترشح ماده رادیواکتیو در کلیه چپ مشاهده نشد. توصیه به انجام نفرکتومی شد ولی بیمار قبول نکرد.

اعمال جراحی: در سیستوسکوپی انجام شده سوراخ حالب چپ رویت شد ولی کاتتر حالبی بیشتر از ۲ سانتی متر عبور نکرد.

هرنیورافی: مثانه در داخل ساک هرنی وجود داشت که بعد از جانداختن آن ساک هرنی ترمیم شد. سپس هرنیورافی به روش باسینی انجام شد و کاتتر فولی گذاشته شد. روز بعد از عمل کاتتر فولی خارج شد که بیمار به راحتی قادر به ادرار کردن بود و تورم در اسکروتوم نیز وجود نداشت.



تصویر ۳: IVP، عدم فونکسیون کلیه چپ

بحث

هرنی مثانه‌ای خیلی نادر است. شیوع آن در سنین بالاتر از ۵۰ سال بیشتر می‌باشد. شیوع کلی آن ۳-۲ درصد موارد هرنی اینگوینال است. موارد بزرگ و ماسیو بسیار نادرتر است و ۷۵ مورد در مقالات گزارش شده است (۳ و ۲) و همراهی آن با هیدرونفروز بسیار نادر می‌باشد (۴). همراهی با هیدرونفروز دوطرفه خیلی خیلی نادر است و تاکنون ۷ مورد در مقالات گزارش شده است (۴). هرنی‌های بزرگ اینگوینو اسکروتال اصطلاحاً سیستوسل اسکروتال گفته می‌شود (۵).

اسکروتوم (۱ و ۲ و ۴ و ۶ و ۷).

این روش دقیق‌ترین راه تشخیص هرنی مثانه‌ای می‌باشد و برای هر مرد با هرنی اینگوینال وسیع در بالاتر از ۵۰ سال توصیه می‌شود (۱ و ۶ و ۸).

۳- سونوگرافی: یک مسیر عبوری بین مثانه و توده سیستیک در داخل مثانه را نشان می‌دهد. این یافته باید از آبه اسکروتال و ضایعات کیستیک اسکروتوم مثل هیدروسل یا اسپرماتوسل باید افتراق داده شود (۱).

منابع

ترمیم جراحی از طریق انسزیون اینگوینال انجام می‌شود (۷). انسزیون فان اشتیل مدیفیه هم برای اپروچ بهتر ممکن است داده شود (۷). تشخیص قبل از عمل ممکن است اپروچ جراحی را تحت تاثیر قرار دهد.

بنابراین ارزیابی رادیولوژیک روتین قبل از عمل در مردان بالاتر از ۵۰ سال که علائم پروستاتیس همراه هرنی فمورال و اینگوینال دارند لازم است. تشخیص قبل از عمل برای اجتناب از آسیب مثانه و حالب در طی ترمیم هرنی مهم است.

1) Yac C, Aytac S, Zcan H, Aydas K. Radiographic finding of massive bladder hernia. Turkish Journal of medical science. 1997; 25: 95-97.

2) Conde Sanchez JM, Espinosa Olmedo J, Salarar Murillo R, Vega Toro P, Amaya Gutierrez J, Alonso Florrs J, Garcia Perez M. Giant inguinoscrotal hernia of the bladder, clinical case and review of the literature. Actas Urol Esp. 2001; 25(4): 315-9.

3) Thompson JE, Taylor JB, Nazarian N, Bennion RS. Massive inguinal scrotal hernias: a revive of literature with two new cases. J Urol. 1986; 136: 1299-1231.

4) Herranz Fernandez LM, Jimenez Galver M, Arellano Ganán R, Pereira Sanr I. Bilateral obstructive uropathy secondary to inguino scrotal bladder hernia. Actas Urol Esp. 2002; 26(4): 306-9.

5) Croushore JH, Black RB. Scrotal cystocele. J Urol. 1979; 12: 541-542.

6) Pasquale MD, Shabahang M, Evans SRT. Obstructive uropathy secondary to massive inguinoscrotal bladder herniation. J Urol. 1993; 190: 1906-1908.

7) Gomella LG, Spires SM, Burton JM. The surgical implication of herniation of the bladder. Arc Surg. 1985; 120: 964-967.

8) Shelof I, Farber B, Hertzann Y. Massive bladder hernia, ultrasonographic imaging in two cases. Br J Urol. 1998; 81(3): 492-3.

9) Volpe A, Rea G, Tamasi S, Vallone G. Herniation of the bladder through the inguinal canal, role of cystography and ultrasonography. Radiol Med (torino). 2002; 102(1-2): 82-4.