

تحقیقی

اثرات درمانی حفاظتی سیلای مارین در سمیت حاد کبدی CCL4 در موش

دکتر حسین آیت اللهی^۱، دکتر عباسعلی امید^۲، دکتر مهرداد کاتبی^۳، دکتر سعیده صباغ^۳، دکتر هومن توسلیان^۳
دکتر محمدرضا خلیقی^۴، دکتر مهدی پرداختی^۵، دکتر عباس شریعت^۵

۱- استادیار گروه هماتوپاتولوژی دانشگاه علوم پزشکی مشهد. ۲- استاد گروه آسیب‌شناسی دانشگاه علوم پزشکی مشهد. ۳- متخصص آسیب‌شناسی.

۴- استاد گروه فارماکولوژی دانشگاه علوم پزشکی مشهد. ۵- فارماکولوژیست.

چکیده

زمینه و هدف: تتراکلرید کربن به عنوان یک سم مرجع کبدی در مسمومیت حاد و مزمن خود باعث ایجاد نکروز، تغییر چربی، سیروز و کانسر کبدی می‌شود. سیلای مارین مجموعه‌ای از سه فلاونوئیدگنجان موجود در گیاه خارمریم (*Silybum marianum*) دارای آثار هپاتوپروتکتیو و آنتی‌هپاتوتوکسیک می‌باشد. این مطالعه به منظور تعیین اثرات درمانی حفاظتی سیلای مارین در سمیت حاد کبدی CCL4 در موش انجام گردید.

روش بررسی: این مطالعه تجربی در دانشگاه علوم پزشکی مشهد طی سال ۱۳۸۳ انجام پذیرفت. پس از بررسی‌های مقدماتی، دوز ۲۵ $\mu\text{L/kg}$ تتراکلرید کربن (در حلال Mineral Oil) به عنوان دوز مناسب انتخاب گردید. روند هپاتوتوکسیسته ناشی از تزریق داخل صفاقی تک دوز آن به منظور ارزیابی و به دست آوردن متغیرهای لازم برای سنجش میزان سمیت و درمان مورد بررسی قرار گرفت. با توجه به نتایج آنزیمی (افزایش فعالیت AST و ALT) و هیستوپاتولوژی (بررسی و درجه بندی عوارض پاتولوژیک CCL4 در بافت کبد به شکل گرانولاسیون سیتوپلاسم، تورم ابری شکل، نکروز و تغییر چربی) زمان‌های تجویز سیلای مارین و نمونه‌گیری مشخص گردید. سیلای مارین به شکل سوسپانسیون در حامل ۲CMC درصد پروپیلن‌گلیکول (به نسبت ۳ به ۲) با دوزهای ۵۰، ۲۰۰ و ۸۰۰ میلی‌گرم بر کیلوگرم در زمان‌های مختلف تجویز و نمونه‌های سرمی و کبدی تهیه شد. گروه کنترل منفی، حامل سیلای مارین در برابر حلال CCL4، گروه کنترل دارو، دوز ۸۰۰ mg/kg سیلای مارین در برابر حلال CCL4 و گروه کنترل مثبت، حامل سیلای مارین در برابر CCL4 را دریافت نمود.

یافته‌ها: این مطالعه مداخله‌ای در دانشگاه علوم پزشکی مشهد طی سال ۱۳۸۳ انجام پذیرفت. پس از بررسی‌های مقدماتی، دوز ۲۵ $\mu\text{L/kg}$ تتراکلرید کربن (در حلال Mineral Oil) به عنوان دوز مناسب انتخاب گردید. روند هپاتوتوکسیسته ناشی از تزریق داخل صفاقی تک دوز آن به منظور ارزیابی و به دست آوردن متغیرهای لازم برای سنجش میزان سمیت و درمان مورد بررسی قرار گرفت. با توجه به نتایج آنزیمی (افزایش فعالیت AST و ALT) و هیستوپاتولوژی (بررسی و درجه بندی عوارض پاتولوژیک CCL4 در بافت کبد به شکل گرانولاسیون سیتوپلاسم، تورم ابری شکل، نکروز و تغییر چربی) زمان‌های تجویز سیلای مارین و نمونه‌گیری مشخص گردید. سیلای مارین به شکل سوسپانسیون در حامل ۲CMC درصد پروپیلن‌گلیکول (به نسبت ۳ به ۲) با دوزهای ۵۰، ۲۰۰ و ۸۰۰ میلی‌گرم بر کیلوگرم در زمان‌های مختلف تجویز و نمونه‌های سرمی و کبدی تهیه شد. گروه کنترل منفی، حامل سیلای مارین در برابر حلال CCL4، گروه کنترل دارو، دوز ۸۰۰ mg/kg سیلای مارین در برابر حلال CCL4 و گروه کنترل مثبت، حامل سیلای مارین در برابر CCL4 را دریافت نمود.

نتیجه‌گیری: این تحقیق نشان می‌دهد که تجویز سیلای مارین با دوز ۵۰ تا ۶ ساعت پس از تزریق CCL4 به‌نحو قابل توجهی از پیشرفت هپاتوتوکسیسته جلوگیری نموده و موجب تسریع بهبودی ضایعات می‌شود.

کلید واژه‌ها: سیلای مارین، تتراکلرید کربن، مسمومیت کبدی

نویسنده مسؤول: دکتر حسین آیت اللهی، پست الکترونیکی: ayatollahih@mums.ac.ir

نشانی: مشهد، بیمارستان قائم (عج)، آزمایشگاه مرکزی، تلفن و نامبر: ۰۵۱۱-۸۰۱۲۴۲۳ تا ۸۰۱۲۴۲۳، نامبر: ۸۰۱۲۴۲۳

وصول مقاله: ۸۵/۱۱/۱۱، اصلاح نهایی: ۸۶/۹/۱۰، پذیرش مقاله: ۸۶/۱۰/۱۸

مقدمه

بسیاری از داروها مثل ایزونیاژید، تتراسیکلین، ضدافسردگیهای سه حلقه‌ای و هالوتان، ترکیبات شیمیایی و صنعتی، سموم طبیعی مثل آفلاتوکسین B1 و عفونت‌های باکتریایی منجر به بروز ضایعات کبدی می‌شوند. از آنجائی که آسیب‌های کبدی مذکور تقریباً با مکانیسم‌های مشابه مانند فعال‌سازی متابولیک، ایجاد رادیکال‌های آزاد و پراکسیداسیون چربی به وقوع می‌پیوندد، محققین ترکیبات خاصی مثل تثبیت‌کننده‌های غشاء Radical Scavengers، آنتی‌اکسیدانت‌های طبیعی و صنایعی و مهارکننده‌های مسیرهای متابولیسم را به عنوان مواد محافظ، آنتی‌دوت و درمان‌کننده در مقابل مسمومیت‌های کبدی مورد استفاده قرار داده‌اند (۱-۴).

اثرات درمانی سیلای مارین مجموعه‌ای از سه فلاونولیکان آنتی‌اکسیدانت از گیاه *Silybum marianus* از گیاهان فلور گیاهی ایران با نام خار مریم با آثار هیپاتوپروتکتیو و آنتی‌هیپاتوتوکسیک شناخته شده مورد ارزیابی قرار گرفته است (۱۵-۵).

امروزه تحقیقات وسیع و دامنه‌داری در راستای کشف مکانیسم‌های عمل و سایر کاربردهای سیلای مارین شامل افزایش فعالیت RNA پلیمراز، محافظت غشاء سلول از آسیب ناشی از رادیکال آزاد (۱۸-۱۶)، مهار جذب بافتی توکسین‌ها مانند توکسین *Amanita phalloides* (۱۹)، عمل به عنوان Scavenger برای جلوگیری از پراکسیداسیون چربی (۱۶)، پایین آوردن میزان لکوترین B4 در سلول‌های کوپفر و مهار این سلول‌ها (۲۰)، جلوگیری از سنتز نیتريت اکساید (۲۱) و اثرات پایین آورنده قندخون در بیماران دیابتی (۲۲) در حال انجام است. از اعمال دیگر سیلای مارین می‌توان به بلوک پرولیفراسیون سلول‌های *Stellate* از طریق پایین آوردن $TGF-\beta$ و اعمال اثرات آنتی‌فیبروتیک و جلوگیری از تخریب اسیدهای نوکلئیک به دنبال رادیاسیون (۲۳ و ۲۴)، همچنین اثرات ضد رشد آن روی سلول‌های رده هیپاتوبلاستوما (۲۵) اشاره کرد.

این مطالعه به منظور تعیین اثرات درمانی حفاظتی سیلای مارین در سمیت حاد کبدی CCL4 در موش انجام گردید.

روش بررسی

این مطالعه تجربی در دانشگاه علوم پزشکی مشهد طی سال ۱۳۸۳ انجام پذیرفت.

تهیه سیلای مارین

سیلای مارین از ییلاق‌های اطراف مشهد جمع‌آوری گردید. سپس به وسیله نتایج حاصل از فرمولاسیون‌های مختلف سوسپانسیون سیلای مارین شامل یک گرم سیلای مارین با چند قطره پروپیلن گلیکول مرطوب شد و به تدریج به آن پروپیلن گلیکول اضافه گردید. پس از انتقال به بالن ژوژه و اضافه کردن قطره قطره ۲CMC درصد و به هم زدن شدید، مخلوط نهایی ۲ PG-CMC درصد با نسبت سه به دو را دارا بود. این فرمول به دلیل ضریب و فلوکولاسیون بالا و قابلیت بخش‌پذیری بسیار خوب و عدم تشکیل Cake مورد انتخاب قرار گرفت.

حیوان آزمایشگاهی

موش نر نژاد *Out Bread Swice white Mouse* جوان (حدوداً دو ماهه)، با محدوده وزنی ۲۰ تا ۲۷ گرم از انستیتو پاستور تهران تهیه شد. نور طبیعی با سیکل روزانه بود.

غذای فشرده همیشه در دسترس بود. به‌جز موارد تجویز خوراکی که حداقل ۲ ساعت قبل و یک ساعت پس از تجویز حیوان ناشتا نگه داشته می‌شد.

CCl4

از آنجایی که ارگان هدف تراکلرید کربن، کبد بوده و علائم آسیب کبدی ناشی از آن نیز اختصاصی می‌باشد، لذا از این سم استفاده گردید. با توجه به ساختمان غیرقطبی CCl4، این ماده به خوبی در انواع حلال‌های روغنی شامل روغن‌های معدنی و گیاهی حل می‌شود.

در این تحقیق از پارافین مایع به عنوان حلال CCl4 استفاده شد. دلایلی بر سمیت خاص (به خصوص کبدی) و یا قابلیت حفاظت کبد در برابر سموم توسط این حلال ثبت نشده است. در تمام مراحل انجام کار CCl4 و یا حلال آن به روش داخل پریتون، به میزان دوز ۲۵ $\mu\text{g}/\text{kg}$ انجام شد.

سیلای مارین به عنوان آنتی‌هیپاتوتوکسیک گیاهی، پودر نرم، زردرنگ با قابلیت نسبی جذب رطوبت، دوزهای ۵۰، ۲۰۰ و ۸۰۰ میلی‌گرم بر کیلوگرم وزن بدن حیوان انتخاب

بزرگ میانی کبد برداشت شده و بعد مراحل پاساژ بافتی طی شده و توسط رنگ آمیزی هماتوکسیلین اتوزین رنگ می‌گردید و با میکروسکوپ نوری مدل Olympus CH-2 ساخت ژاپن مورد مطالعه قرار گرفت.

پارامترهای انتخابی در ارزیابی میزان سمیت کبدی CCl₄ هیستوپاتولوژی

نکروز سلولی، تغییر چربی، ابری یا بالونی شدن سلول‌ها، دانه‌دانه شدن سیتوپلاسم، میتوز در مورد نکروز در چند نمای میکروسکوپی میانگین درصد سلول‌های نکروزه بین دو ورید مرکزی در نظر گرفته شده و به ازای هر ۱۰ درصد نکروز یک درجه محاسبه گردید. نتایج آنزیمی به شکل میانگین ۵ مشاهده به اضافه و منهای فاصله اطمینان ذکر شد.

یافته‌ها

محدوده طبیعی AST و ALT در سرم ۳۰ موش به ترتیب معادل ۱۹۲/۴ - ۲۳/۸ و ۳۹ - ۸/۵ به دست آمد.

در بافت سالم کبد حیوان سلول‌های کبدی بدون نظم خاصی در کنار یکدیگر قرار گرفته و وریدهای مرکزی و فضاهای پورت نیز مشخص بودند که البته در مقایسه با بافت کبد انسان، تعداد وریدهای مرکزی بیشتر بود. در درشت‌نمایی ۴۰ در اطراف وریدهای مرکزی، یک ردیف سلول‌های اندوتلیال با هسته کوچک‌تر از سلول پارانشیمی کبد مشاهده گردید.

در ارزیابی اولیه سمیت حامل سیلای مارین و حلال CCl₄ نتایج آنزیمی هیچ‌گونه اختلاف معنی‌داری با محدوده طبیعی را نشان نداد. تغییرات مورفولوژیک در بررسی میکروسکوپی یا تغییرات رفتاری در موش مشاهده نگردید.

دوزهای ۲۵ و ۵۰ میکرولیتر بر کیلوگرم CCl₄ از نظر افزایش فعالیت آنزیمی و شدت نکروز ایجاد شده تقریباً مشابه بود که البته یکنواختی چه از نظر افزایش فعالیت آنزیم‌های سرمی و چه از نظر آثار هیستوپاتولوژیک در دوز ۲۵ $\mu\text{L}/\text{kg}$ بیشتر بود.

در انتخاب ساعات تجویز سیلای مارین و نمونه‌گیری، با توجه به این که تراکلریدکربن به سرعت جذب می‌شود، از اولین ساعت پس از تزریق CCl₄، افزایش فعالیت ترانس آمینازها اختلاف معنی‌دار با محدوده فعالیت طبیعی

گردید. این ترکیب به صورت سوسپانسیون خوراکی با استفاده از لوله تغذیه به ترتیب یک ساعت، ۶ ساعت و ۱۲ ساعت پس از تجویز CCl₄ تجویز گردید.

گروه‌های کنترل

کنترل منفی: کنترل حامل سیلای مارین در برابر حلال سم (Mineral Oil)

کنترل مثبت: کنترل حامل سیلای مارین در برابر دوز ۲۵ $\mu\text{g}/\text{kg}$ تراکلریدکربن

کنترل دارو: کنترل سیلای مارین با دوز ۸۰۰ mg/kg در برابر حلال CCl₄

گروه‌های اصلی درمان

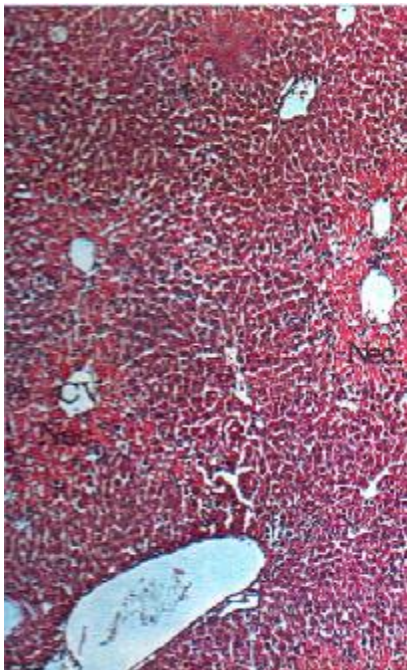
پس از انتخاب دوزهای ۵۰ و ۲۰۰ و ۸۰۰ میلی‌گرم بر کیلوگرم وزن بدن حیوان، به ترتیب کدهای x، y و z برای هر یک انتخاب گردید. به طور متوسط زمان نمونه‌گیری خون از هر حیوان ۴ دقیقه به طول می‌انجامید. بر این اساس عملیات تزریق سم و تجویز داروها برای هر حیوان نیز به فواصل ۴ دقیقه انجام می‌شد. داده‌ها در نرم افزار SPSS-11.5 با استفاده از نمودارها و جداول مورد بررسی قرار گرفت.

حیوانات در ۶ گروه شامل گروه‌های کنترل (کنترل منفی، کنترل مثبت و کنترل دارو) و گروه‌های اصلی درمانی (۵۰، ۲۰۰ و ۸۰۰ میلی‌گرم بر کیلوگرم) به صورت تصادفی قرار گرفتند. دو گروه شامل ۵ سر موش بود. حیوانات پس از بیهوشی مناسب با اتر، بلافاصله روی تخته تشریح ثابت می‌شدند. پس از تشریح، به وسیله سرنگ انسولین با سرسوزن ریز (G۲۵) خونگیری از بطن راست انجام و حدود یک میلی‌لیتر خون از یک موش ۲۵ گرمی گرفته شده و سرم پس از جداسازی تا زمان انجام آزمایش در یخچال نگهداری می‌گردید.

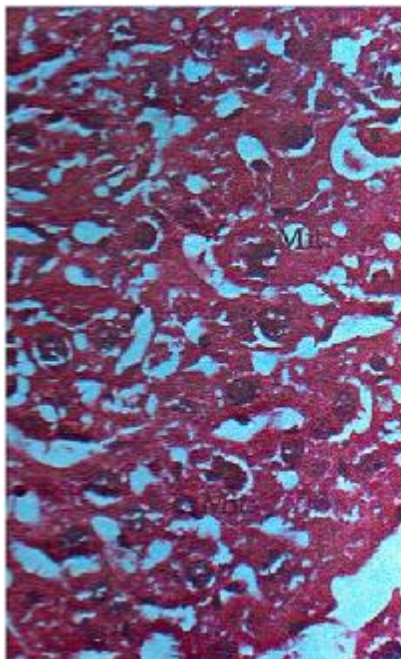
روش اندازه‌گیری آنزیم‌ها روش اصلاح شده Karmen بود که توسط دستگاه تمام اتوماتیک Technicon RA انجام گرفت. زمان‌های نمونه‌گیری به ترتیب ۶، ۱۲، ۲۴ و ۴۸ ساعت پس از تزریق CCl₄ بود.

کبد بعد از خارج کردن از بدن موش، در شیشه حاوی فرمل سالین ۵ درصد قرار می‌گرفت و سپس برای تهیه لام میکروسکوپی یک قطعه به ابعاد تقریبی ۱×۳×۵ میلی‌متر از لب

موارد، هپاتوسیت‌های در حال میتوز مشاهده شد (تصویر ۳). در ادامه بعد از ۷۲ ساعت از تزریق CCl4، هیچ‌یک از علائم پاتولوژیک ناشی از سمیت کبدی تراکلرید کربن مشاهده نشد.



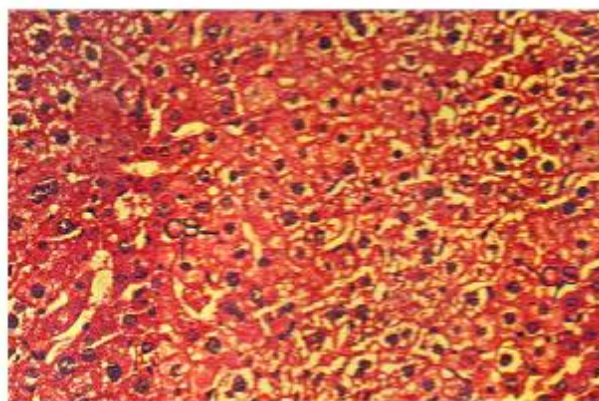
تصویر ۲: نکروز (Nec) هپاتوسیت‌های *Centerilobular* موش ۲۴ ساعت پس از تزریق ۲۵ mcL/Kg تراکلرید کربن رنگ آمیزی H & E درشت‌نمایی ۲۰۰



تصویر ۳: ترمیم بافت کبد موش به شکل میتوز (*Mit*) ۴۸ ساعت پس از تزریق دوز ۲۵ mcL/Kg تراکلرید کربن رنگ آمیزی H & E درشت‌نمایی ۵۰۰

نشان داد. بررسی بافت کبد با میکروسکوپ نوری در این زمان هیچ‌گونه علائم هیستوپاتولوژی ناشی از سمیت CCl4 را نشان نداد. با توجه به این امر اولین زمان تجویز سیلای مارین، یک ساعت پس از تزریق سم انتخاب گردید.

چند ساعت پس از تجویز CCl4، علائم هیستوپاتولوژی به شکل گرانولاسیون سیتوپلاسم (G) تورم ابری شکل (CS) (تصویر ۱) و تغییر چربی به طور خفیف ظاهر گردید. در این زمان افزایش فعالیت AST و ALT با محدوده طبیعی فاصله بیشتری را نسبت به نمونه یک ساعت نشان داد. بدین ترتیب دومین زمان تجویز، ۶ ساعت پس از تزریق CCl4 یعنی شروع آثار هیستوپاتولوژیک انتخاب گردید.

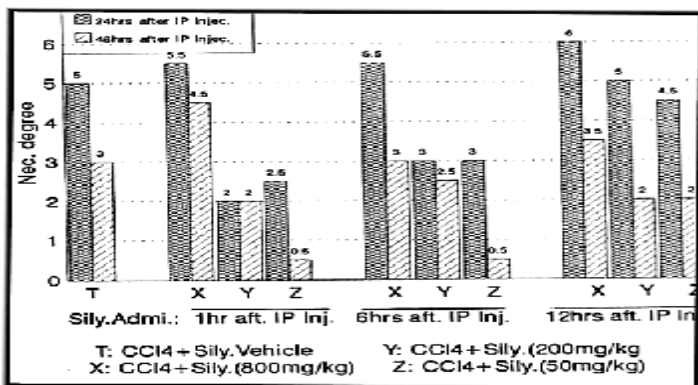


تصویر ۱: تورم ابری شکل هپاتوسیت‌های موش ۶ ساعت پس از تزریق دوز ۲۵ mcL/Kg تراکلرید کربن رنگ آمیزی H & E درشت‌نمایی ۴۰۰

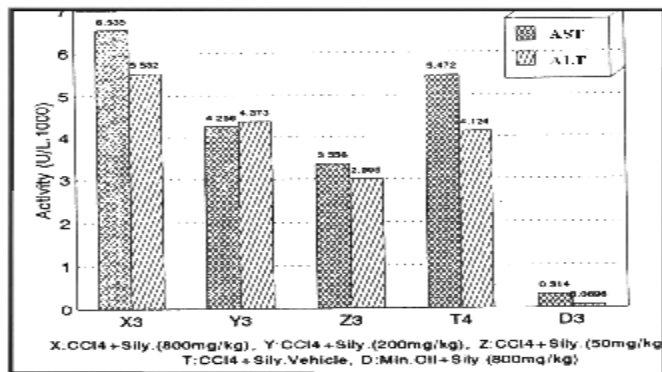
نتایج در ۱۲ ساعت پس از تزریق دوز ۲۵ $\mu L/kg$ تراکلرید کربن نیز شکست صعودی شدیدی را در نمودار زمان فعالیت آنزیم‌های AST و ALT نشان داده و ظهور بیشتر عوارض هیستوپاتولوژیک به خصوص تغییر چربی و تورم ابری را تأیید نمود.

پس از ۲۴ ساعت، اوج فعالیت آنزیمی سرم و عوارض هیستوپاتولوژیک مشاهده شد. به نحوی که ۱۰۰ درصد موارد دارای نکروز درجه ۵ در ناحیه *Centrilobular* بودند (تصویر ۲). در دوز غیرکشنده انتخاب شده CCl4، بعد از ۲۴ ساعت، فعالیت روندهای ترمیم بافتی به شکل میتوز و دژنراسانس سلولی مشخص بوده به طوری که در عرض ۴۸ ساعت نکروز تا درجه ۳ کاهش پیدا کرده و در همین زمان در ۱۰۰ درصد

کاسته بود و گروه‌های دریافت‌کننده دوزهای ۵۰، ۲۰۰ و ۸۰۰ mg/kg را با گروه کنترل مثبت در یک ردیف قرار داده بود. با این وجود اثر سیلای مارین بر رژنراسیون و میتوز بافتی در نمونه‌گیری ۴۸ ساعته به شکل کاهش درجه نکروز در گروه‌های دریافت‌کننده دوزهای ۲۰۰ و ۵۰ میلی‌گرم بر کیلوگرم از سیلای مارین و افت فعالیت آنزیم‌های سرمی تا حد اختلاف معنی‌دار نسبت به گروه کنترل مثبت ظاهر شد (نمودار ۱).



نمودار ۱: ارزش میانگین نکروز کبدی در ۲۴ ساعت و ۴۸ ساعت بعد از تزریق داخل پریتونئال CCI4 و تجویز سیلای مارین ۶، ۱۲ و ۲۴ ساعت بعد از تزریق CCI4



نمودار ۲: نتایج آنزیماتیک، ۲۴ ساعت بعد از تزریق CCI4 و تجویز خوراکی سیلای مارین با دوزهای متفاوت ۶ ساعت بعد از تزریق CCI4

بحث

در مطالعه حاضر، ما به ارزیابی اثرات حفاظتی سیلای مارین در سمیت حاد کبدی ناشی از CCI4 در موش پرداختیم. آسیب کبدی ناشی از تزریق داخل پریتونئال CCI4 در موش‌ها باعث تغییرات بافتی کبدی از قبیل نکروز، تجمع چربی و افزایش با اهمیت آنزیم‌های سیتوپلاسمی AST و ALT کبدی می‌گردد.

درمان یک ساعت بعد از تزریق CCI4

با افزایش دوز سیلای مارین، هیپاتوتوکسیسیته CCI4 کمتر مهار شده، به طوری که در دوز ۸۰۰ mg/kg این علائم حتی نسبت به گروه کنترل مثبت نیز شدیدتر بود.

۲۴ ساعت پس از مسمومیت با CCI4، نکروز Centrilobular کبدی عمده‌ترین عارضه در گروه کنترل مثبت بود، ولی در گروه‌های درمان تنها تغییر چربی مشاهده گردید. ۴۸ ساعت پس از مسمومیت در هر سه گروه درمان و کنترل، نسبت به زمان نمونه‌گیری ۲۴ ساعته کاهش درجه نکروز به همراه افزایش روند رژنراسیون و میتوز سلولی مشاهده شد. در گروه دریافت‌کننده دوز ۸۰۰ mg/kg با وجود کاهش فعالیت آنزیم‌های سرمی، همچنان درجه نکروز بالاتر از گروه کنترل مثبت بود (نمودار ۱).

درمان، ۶ ساعت پس از تزریق CCI4

در نمونه‌گیری ۱۲ ساعته آثار هیستوپاتولوژیک در سه گروه دریافت‌کننده سیلای مارین با یکدیگر برابر بود. میزان فعالیت آنزیم‌های AST و ALT نیز با یکدیگر تفاوت آماری نداشت. با این وجود، فعالیت آنزیمی نسبت به گروه کنترل مثبت بالاتر و تغییرات هیستوپاتولوژیک کمتر است.

در مقایسه با درمان یک ساعته مشخص گردید که با دیرتر شدن زمان تجویز سیلای مارین، میزان فعالیت آنزیم‌ها و آثار هیستوپاتولوژیک در این زمان کمتر است. در نمونه‌گیری ۲۴ ساعته در مقایسه با درمان یک ساعته مشخص شد که کاهش فعالیت آنزیم‌های AST و ALT کاهش عوارض هیستوپاتولوژیک در درمان یک ساعته بیشتر از درمان ۶ ساعته است. در نمونه‌گیری ۴۸ ساعته تأثیر دوز ۵۰ mg/kg سیلای مارین بر تسریع روند رژنراسیون و میتوز سلولی گاهی مشهود بود. دوز ۲۰۰ mg/kg سیلای مارین نیز درجه نکروز و فعالیت آنزیم‌های سرمی را کاهش داده است.

در مجموع می‌توان گفت که نتایج درمان یک ساعته در همه گروه‌های دریافت‌کننده سیلای مارین، حتی در گروه دریافت‌کننده دوز ۸۰۰ mg/kg بهتر از نتایج درمان ۶ ساعته بود (نمودار ۱ و ۲).

درمان، ۱۲ ساعت پس از تزریق CCI4

تأخیر در تجویز سیلای مارین به شدت از کارآیی آن

این بررسی نشان می‌دهد که اثر درمانی سیلای مارین با دیرتر شدن زمان تجویز آن کم می‌گردد و در عین حال تأثیر نسبی آن حتی پس از گذشت ۶ ساعت پس از تزریق CCl4 نیز ادامه می‌یابد.

Letteron در یک مطالعه مشابه نشان داد که سیلای مارین باعث جلوگیری از پراکسیداسیون چربی‌ها و در نتیجه باعث مهار هپاتوتوکسیسیته تراکلرید کربن در موش می‌گردد (۲۶). در مجموع می‌توان گفت که نتایج درمان یک‌ساعته در همه گروه‌های دریافت‌کننده سیلای مارین، حتی در گروه دریافت‌کننده دوز ۸۰۰ mg/kg بهتر از نتایج درمان ۶ ساعته است. از طرفی تأخیر در تجویز سیلای مارین به شدت از کارآیی آن کاسته است و همچنین تأخیر ۱۲ ساعته درمان با سیلای مارین پس از تزریق تراکلرید کربن به شدت از کارآیی آن کاسته است و گروه‌های دریافت‌کننده دوزهای ۵۰، ۲۰۰ و ۸۰۰ mg/kg را با گروه کنترل در یک ردیف قرار داده است.

نتیجه‌گیری

با توجه به نتایج مطالعه حاضر مشخص گردید که دوز ۵۰ mg/kg تا حد زیادی (تقریباً ۵۰ درصد نسبت به گروه کنترل مثبت) از گسترش نکروز Centrilobular کبدی و افزایش فعالیت AST و ALT ناشی از تزریق CCl4 جلوگیری به عمل آورده و روند‌های رژنراسیون و ترمیم ضایعات بافتی را به طور چشمگیری بهبود و تسریع می‌بخشد.

References

- 1) Dehmlo C, Murawski N, de Groot H. Scavenging of reactive oxygen species and inhibition of arachidonic acid metabolism by silibinin in human cells. *Life Sci*. 1996;58(18):1591-600.
- 2) Favari L, Pérez-Alvarez V. Comparative effects of colchicine and silymarin on CCl4-chronic liver damage in rats. *Arch Med Res*. 1997;28(1):11-7.
- 3) Haková H, Misúrová E. Therapeutical effect of silymarin on nucleic acids in the various organs of rats after radiation injury. *Radiats Biol Radioecol*. 1996;36(3):365-70.
- 4) Hall PM, Plummer JL, Ilesley AH, Ahern MJ, Cmielewski PL, Williams RA. The pathology of liver injury induced by the chronic administration of alcohol and 'low-dose' carbon tetrachloride in Porton rats. *J Gastroenterol Hepatol*. 1994;9(3):250-6.
- 5) Ahmed B, Khan SA, Alam T. Synthesis and antihepatotoxic activity of some heterocyclic compounds containing the 1,4-

تجویز سیلای مارین در ساعات مختلف بعد از تزریق CCl4، نتایج متفاوتی بر تغییرات بافتی و آنزیمی کبدی داشت.

در مطالعه Letteron مشخص شد که تجویز ۸۰۰ mg/kg از سیلای مارین ۳۰ دقیقه قبل از تزریق CCl4 در آسیب‌های کبدی ناشی از تراکلرید کربن تأثیری ندارد. ولی باعث کاهش ۴۰ درصدی اتصال متابولیت‌های CCl4 به لیپیدهای کبدی در عرض ۲ ساعت می‌گردد (۲۶).

اثرات محافظتی کبدی سیلای مارین روی مسمویت حاد کبدی ناشی از بعضی داروها نظیر پیروگالول رد و ریفامپیسین در سال ۲۰۰۷ به وسیله Upadhyay نشان داده شد (۲۷). در پژوهش Ramadan اثرات رادیوپروتکتیو سیلای مارین علیه مسمویت کبدی ناشی از رادیاسیون مورد ارزیابی قرار گرفت و شواهدی مشابه مطالعه حاضر در ارتباط با موثر بودن سیلای مارین در حفاظت کبدی در مقابل رادیاسیون به دست آمد (۲۸).

با توجه به مطالعه حاضر به طور کلی می‌توان عنوان نمود که در درمان یک ساعت پس از تزریق CCl4 دوز ۵۰ mg/kg سیلای مارین بهترین تأثیر را در جلوگیری از پیشرفت هپاتوتوکسیسیته و درمان ضایعات حاصله از CCl4 داشته و دوز ۲۰۰ mg/kg از نظر آنزیمی و تغییرات هیستوپاتولوژیک، تقریباً با گروه کنترل مثبت تفاوت خاصی ندارد. در حالی که دوز ۸۰۰ mg/kg موجب وخیم‌تر شدن ضایعات حتی نسبت به گروه کنترل مثبت گردیده است. همچنین نتیجه‌ای منطقی از

dioxane ring system. *Pharmazie*. 2003;58(3):173-6.

6) Alarcón de la Lastra AC, Martín MJ, Motilva V, Jiménez M, La Casa C, López A. Gastroprotection induced by silymarin, the hepatoprotective principle of *Silybum marianum* in ischemia-reperfusion mucosal injury: role of neutrophils. *Planta Med*. 1995; 61(2):116-9.

7) Benda L, Dittrich H, Ferenzi P, Frank H, Wewalka F. The influence of therapy with silymarin on the survival rate of patients with liver cirrhosis (author's transl). *Wien Klin Wochenschr*. 1980 10; 92(19):678-83.

8) Bhattacharyya D, Pandit S, Mukherjee R, Das N, Sur TK. Hepatoprotective effect of Himoliv, a polyherbal formulation in rats. *Indian J Physiol Pharmacol*. 2003;47(4):435-40.

9) Bode JC, Schmidt U, Dürr HK. Silymarin for the treatment of acute viral hepatitis? Report of a controlled trial (author's transl). *Med Klin*. 1977;72(12):513-8.

- 10) Chrungoo VJ, Singh K, Singh J. Silymarin mediated differential modulation of toxicity induced by carbon tetrachloride, paracetamol and D-galactosamine in freshly isolated rat hepatocytes. *Indian J Exp Biol*. 1997;35(6):611-7.
- 11) Lee TY, Mai LM, Wang GJ, Chiu JH, Lin YL, Lin HC. Protective mechanism of salvia miltiorrhiza on carbon tetrachloride-induced acute hepatotoxicity in rats. *J Pharmacol Sci*. 2003;91(3):202-10.
- 12) Pietrangelo A, Borella F, Casalgrandi G, Montosi G, Ceccarelli D, Gallesi D, et al. Antioxidant activity of silybin in vivo during long-term iron overload in rats. *Gastroenterology*. 1995;109(6):1941-9.
- 13) He Q, Kim J, Sharma RP. Silymarin protects against liver damage in BALB/c mice exposed to fumonisin B1 despite increasing accumulation of free sphingoid bases. *Toxicol Sci*. 2004; 80(2):335-42.
- 14) Valenzuela A, Garrido A. Biochemical bases of the pharmacological action of the flavonoid silymarin and of its structural isomer silibinin. *Biol Res*. 1994;27(2):105-12.
- 15) Wu DF, Peng RX, Ye LP, Yu P. The effects of silymarin on hepatic microsomal and mitochondrial membrane fluidity in mice. *Zhongguo Zhong Yao Za Zhi*. 2003;28(9):870-2
- 16) Basaga H, Poli G, Tekkaya C, Aras I. Free radical scavenging and antioxidative properties of 'silibin' complexes on microsomal lipid peroxidation. *Cell Biochem Funct*. 1997; 15(1):27-33.
- 17) de Groot H, Dehmlow C, Raven U. Tissue injury by free radicals and the protective effects of flavonoids. *Methods Find Exp Clin Pharmacol*. 1996;18 Suppl B:23-5.
- 18) Mira L, Silva M, Manso CF. Scavenging of reactive oxygen species by silibinin dihemisuccinate. *Biochem Pharmacol*. 1994; 48(4):753-9.
- 19) Hruby K, Csomos G, Fuhrmann M, Thaler H. Chemotherapy of Amanita phalloides poisoning with intravenous silibinin. *Hum Toxicol*. 1983;2(2):183-95.
- 20) Dehmlow C, Erhard J, de Groot H. Inhibition of Kupffer cell functions as an explanation for the hepatoprotective properties of silibinin. *Hepatology*. 1996; 23(4):749-54.
- 21) Kang JS, Jeon YJ, Kim HM, Han SH, Yang KH. Inhibition of inducible nitric-oxide synthase expression by silymarin in lipopolysaccharide-stimulated macrophages. *J Pharmacol Exp Ther*. 2002;302(1):138-44.
- 22) Velussi M, Cernigoi AM, De Monte A, Dapas F, Caffau C, Zilli M. Long-term (12 months) treatment with an anti-oxidant drug (silymarin) is effective on hyperinsulinemia, exogenous insulin need and malondialdehyde levels in cirrhotic diabetic patients. *J Hepatol*. 1997;26(4):871-9.
- 23) Duthie SJ, Johnson W, Dobson VL. The effect of dietary flavonoids on DNA damage (strand breaks and oxidised pyrimidines) and growth in human cells. *Mutat Res*. 1997; 390(1-2):141-51.
- 24) Haková H, Misúrová E, Kropáčová K. The effect of silymarin on concentration and total content of nucleic acids in tissues of continuously irradiated rats. *Vet Med (Praha)*. 1996; 41(4):113-9.
- 25) Shear NH, Malkiewicz IM, Klein D, Koren G, Randor S, Neuman MG. Acetaminophen-induced toxicity to human epidermoid cell line A431 and hepatoblastoma cell line Hep G2, in vitro, is diminished by silymarin. *Skin Pharmacol*. 1995; 8(6):279-91.
- 26) Lettéron P, Labbe G, Degott C, Berson A, Fromenty B, Delaforge M, et al. Mechanism for the protective effects of silymarin against carbon tetrachloride-induced lipid peroxidation and hepatotoxicity in mice. Evidence that silymarin acts both as an inhibitor of metabolic activation and as a chain-breaking antioxidant. *Biochem Pharmacol*. 1990;39(12):2027-34.
- 27) Upadhyay G, Kumar A, Singh MP. Effect of silymarin on pyrogallol- and rifampicin-induced hepatotoxicity in mouse. *Eur J Pharmacol*. 2007;565(1-3):190-201.
- 28) Ramadan LA, Roushdy HM, Abu Senna GM, Amin NE, El-Deshw OA. Radioprotective effect of silymarin against radiation induced hepatotoxicity. *Pharmacol Res*. 2002;45(6):447-54.