

تحقیقی

اثر کاربامازپین بر القاء ناهنجاری‌های چشمی جنین‌های موش نژاد Balb/c

دکتر محمد افشار^۱، دکتر سید عادل معلم*^۲، دکتر عبدالحسین شیروی^۳، سید مجید جلالیان حسینی^۴

۱- دانشیار بافت‌شناسی و جنین‌شناسی، گروه علوم تشریحی دانشگاه علوم پزشکی بیرجند.

۲- دانشیار گروه فارماکودینامی و سم‌شناسی دانشکده داروسازی، مرکز تحقیقات علوم دارویی، مرکز تحقیقات سم‌شناسی پزشکی دانشگاه علوم پزشکی مشهد.

۳- استادیار جنین‌شناسی، گروه زیست‌شناسی دانشگاه آزاد اسلامی واحد دامغان. ۴- کارشناس ارشد بیولوژی تکوینی، گروه زیست‌شناسی دانشگاه آزاد اسلامی واحد دامغان.

چکیده

زمینه و هدف: نقایص لوله عصبی و هایپوپلازی ناخن‌ها از ناهنجاری‌های شناخته شده کاربامازپین می‌باشد. این مطالعه به منظور بررسی تاثیر داروی کاربامازپین بر القاء ناهنجاری‌های چشمی موش انجام شد.

روش بررسی: در این مطالعه تجربی ۴۰ سر موش باردار از نژاد Balb/c به دو گروه تجربی و دو گروه کنترل تقسیم شدند و به ترتیب دوزهای ۱۵ و ۳۰ میلی‌گرم بر کیلوگرم روزانه از داروی کاربامازپین (در گروه تجربی I و II) و نرمال سالین و توین ۲۰ در نرمال سالین (در گروه‌های کنترل) از روز ششم دوره بارداری لغایت روز پانزدهم و به صورت داخل صفاقی دریافت نمودند. در روز هجدهم بارداری جنین‌ها از رحم خارج شدند و پس از توزین و اندازه‌گیری طول بدن، جنین‌های دارای ناهنجاری مورد رنگ‌آمیزی اسکلتی و بافتی قرار گرفتند.

یافته‌ها: میانگین وزن بدن و طول سری دمی در گروه‌های تجربی به صورت معنی‌داری در مقایسه با کنترل کاهش یافته بود ($P < 0.05$). در گروه آزمایشی با دوز ۱۵ و ۳۰ میلی‌گرم بر کیلوگرم به ترتیب بدشکلیی جمع‌ده در ۷ و ۱۰/۸ درصد، کوتاهی انگشتان در ۱۳/۳ و ۱۶/۶ درصد، کوچکی ماندیبول در ۷/۸ و ۱۱/۷ درصد و کوتاهی دم در ۱۰/۲ و ۹/۲ درصد از جنین‌ها مشاهده شد. نقایص چشمی به ترتیب در ۸/۶ درصد و ۷/۵ درصد از جنین‌های گروه آزمایشی یک و دو مشاهده شد. نقایص چشمی به صورت باز بودن یک یا دو چشم، آگزوفتالمی، تغییراتی در شکل اپی‌تلیوم عدسی، چین‌خوردگی شبکیه و قرنیه مشاهده گردید.

نتیجه‌گیری: این مطالعه نشان داد که مصرف داروی کاربامازپین در طی مراحل اروگانوژنز موش می‌تواند، ناهنجاری چشمی را در جنین القاء نماید.

کلید واژه‌ها: ناهنجاری، کاربامازپین، نقایص چشمی، موش

* نویسنده مسؤول: دکتر سید عادل معلم، پست الکترونیکی: moallem@mums.ac.ir

آدرس: مشهد، دانشکده داروسازی، صندوق پستی ۱۳۶۵-۹۱۷۷۵، تلفن: ۸۸۲۳۲۵۵ (۰۵۱۱)، نمابر: ۸۸۲۳۲۵۱

وصول مقاله: ۸۷/۳/۲۵، اصلاح نهایی: ۸۷/۴/۲۵، پذیرش مقاله: ۸۷/۴/۳۰

مقدمه

کاربامازپین (CBZ) یکی از داروهای ضدصرع است که استفاده بالینی گسترده‌ای دارد. این دارو در درمان حملات جزیی cryptogenic و symptomatic تاثیر بسیاری دارد. همچنین در درمان حملات عمومی تونیک-کلونیک، درد عصبی عصب سه‌قلو و نیز اختلالات روحی کارایی مناسبی دارد. این دارو فوق‌العاده موثر و با دوام بوده و توسط زنان باردار بیمار استفاده می‌شود. به لحاظ شیمیایی کاربامازپین ترکیبی خنثی و محلول در چربی است که می‌تواند به آسانی از سد خونی مغزی و سایر غشاهای بدن عبور کند (۱ و ۲). آزمایشات مقایسه‌ای بالینی نشان داده‌اند که تاثیر کاربامازپین اگرچه معادل با فوباریتال، فنی‌توین، پرمیدون و والپروئیک اسید می‌باشد، ولی سمیت کمتری نسبت به آنها دارد (۳).

مصرف داروهای ضدصرع در طی بارداری با ۳-۲ برابر افزایش احتمال بروز ناهنجاری‌های مادرزادی همراه است. این ناهنجاری‌ها عمدتاً شامل نقایص قلبی، شکاف لب و شکاف کام و ناهنجاری‌های لوله ادراری بوده و همچنین علایمی از تغییر شکل صورت و کاهش توانایی‌های ذهنی را نشان می‌دهد (۲). نظرات متفاوتی درباره تاثیرات تراوتونیک کاربامازپین وجود دارد، اما تقریباً اکثر محققان معتقدند که ناهنجاری‌هایی که در اثر استفاده مادر از کاربامازپین ایجاد می‌شود را می‌توان به دو گروه عمده مازور و مینور تقسیم کرد. ناهنجاری‌های مازور شامل نقایص جمجمه‌ای-صورتی (craniofacial)، ناهنجاری‌های قلبی و نقایص لوله عصبی (NTDs) می‌باشد و ناهنجاری‌های مینور شامل کاهش رشد، تأخیر تکوینی و هایپوپلازی ناخن‌ها و یا بندهای انتهایی انگشتان می‌باشد (۲ و ۴).

بروز ناهنجاری‌های مادرزادی چشمی بر اثر استفاده مادر از کاربامازپین موضوع جدیدی در این زمینه می‌باشد (۵). Sutcliffe چهار مورد جدید از ناهنجاری‌های چشمی را گزارش کرده است که مادران این نوزادان در دوران بارداری از داروی کاربامازپین و به صورت تک‌دارویی استفاده کرده بودند (۶). با این حال بعضی از محققان هیچ رابطه‌ای در این مورد نیافته‌اند (۷). با توجه به عدم اتفاق نظر محققان در مورد

بروز اختلالات چشمی توسط این دارو، این مطالعه به منظور بررسی اثرات مصرف داخل صفاقی داروی کاربامازپین روی تکامل چشم در جنین‌های موش‌های نژاد Balb/c انجام گردید.

روش بررسی**حیوان آزمایشگاهی، دارو و نحوه عمل**

در این مطالعه تجربی از موش‌های بالغ نژاد Balb/c با وزن ۲۸-۳۰ گرم و سن ۸-۹ هفته استفاده شد. حیوانات در شرایط آزمایشگاهی کنترل شده و در اتاق حیوانات دانشکده پزشکی بیرجند با تناوب روشنایی و تاریکی ۱۲ ساعته (از ساعت ۹ الی ۲۱ روشنایی) و دمای ۲۰ تا ۲۲ درجه سانتی‌گراد و رطوبت ۵۵ تا ۵۵ درصد نگهداری شدند. غذای خشک استاندارد و آب شرب شهری تهیه و در محیط قرار داده شد. دو هفته پس از قرارگیری حیوانات در این شرایط و محیط، ۲ سر موش ماده به همراه یک سر موش نر از همان گونه برای یک شب در قفس قرار داده شد. رویت پلاک واژینال در صبح روز بعد نشان‌دهنده وقوع جفت‌گیری و تعیین روز صفر بارداری (GD0) بود. وزن مادر در طول مدت تحقیق اندازه‌گیری شد. تعداد ۴۰ سر موش باردار به صورت تصادفی به دو گروه تجربی و دو گروه کنترل (۱۰ موش در هر گروه) تقسیم شدند. گروه‌های تجربی ۱ و ۲ به ترتیب دریافت کننده ۱۵ و ۳۰ میلی‌گرم بر کیلوگرم در روز از داروی کاربامازپین بودند و گروه کنترل اول به عنوان کنترل روتین دریافت کننده نرمال سالیس و گروه کنترل دوم به عنوان کنترل حامل (منفی) دریافت کننده محلول ۱ درصد توین ۲۰ در نرمال سالیس بودند. دوزهای انتخاب شده دارو با دوزهایی که معمولاً به صورت بالینی تجویز می‌شوند، قابل مقایسه بوده و جنین‌ها هر روز در ساعت ۱۰ صبح از روز ششم دوره بارداری (GD6) لغایت روز پانزدهم (GD15) و به صورت درون صفاقی در معرض دارو قرار گرفتند.

پودر کاربامازپین از شرکت داروسازی مهردارو (تهران/ایران) تهیه شد و توین ۲۰ (merck/آلمان) به عنوان حلال مورد استفاده قرار گرفت.

بررسی جنین‌ها

در روز هجدهم بارداری (GD18) موش‌ها با اتر بیهوش

بلوک‌های پارافینی آماده و سپس برش‌های ۵ میکرومتری با میکروتوم (Zeiss rotary-German) به روش مقاطع سریالی تهیه شد و به صورت تصادفی انتخاب و با هماتوکسیلین و اتوزین رنگ آمیزی گردیدند.

داده‌ها با استفاده از نرم‌افزار آماری SPSS-11.5 وارد رایانه شد. سطح معنی‌داری $P < 0.05$ در نظر گرفته شد. تعداد مکان‌های لانه‌گزینی و وزن جنین‌ها به صورت جداگانه و برای زاده‌های هر شکم بررسی و اطلاعات براساس مقادیر میانگین و انحراف معیار گزارش شد. آزمون Turkey پس از ANOVA بین گروه‌های کنترل و هر گروه تجربی انجام گرفت. فراوانی جنین‌های جذبی، تفاوت‌های ناهنجاری خارجی بین گروه‌های کنترل و هر یک از گروه‌های تجربی هنگامی که فراوانی هر گروه ۵ یا بیش از ۵ بود، به وسیله آزمون کای اسکوئر و برای سایر موارد از آزمون احتمال مستقیم Fisher تحلیل شد. واحد بررسی آماری در این موارد تعداد جنین بود.

یافته‌ها

بررسی وزن بدن و تغذیه در موش‌های باردار

همه موش‌های باردار تا پایان روز هجدهم بارداری زنده بودند و هیچ موش مرده‌ای در ارتباط با تزریقات در بین آنها دیده نشد. تفاوت معنی‌داری در ارتباط با وزن خالص بدن موش‌های مادر در هیچ‌یک از گروه‌های تجربی و کنترل در طول تحقیق مشاهده نشد.

متغیرهای تولید مثلی

یافته‌های تحقیق براساس برش سزارینی در روز هجدهم

شدند. رحم آنها باز و جنین‌ها خارج شدند.

جفت‌ها با برش بندناف از محل نزدیک به جنین جدا شدند. هر جنین و جفت جداگانه توسط ترازوی دیجیتالی (Sartorius PT210, Switzerland) توزین گردید. جنین‌ها به لحاظ زنده یا مرده بودن و همچنین جذب جنینی مورد بررسی قرار گرفتند و جنین‌های زنده در حرارت کم (هیپوترم) کشته شدند. طول سری-دمی هر جنین با استفاده از کولیس دیجیتالی مدل Mitutoyo 500-196 اندازه‌گیری شد و ناهنجاری‌های خارجی ظاهری و یا انحراف از رشد طبیعی مورد توجه قرار گرفت و توسط استریومیکروسکوپ تحقیقاتی (Olympus SZX, Japan) بررسی شد.

رنگ آمیزی اسکلتی و بافتی

جنین‌های دارای ناهنجاری چشمی برای رنگ آمیزی اسکلتی انتخاب شدند و برای ۳ روز در اتانول ۹۵ درصد قرار گرفتند. سپس ناهنجاری‌های اسکلتی با رنگ آمیزی دوبل آلینزاین‌رداس و آلسیان‌بلو و براساس روش Inouye (۸) و Kimmel – Trammel (۹) با تغییراتی جزئی مورد بررسی قرار گرفتند. در این رنگ آمیزی استخوان‌ها توسط آلینزاین‌رداس به رنگ قرمز و غضروف‌ها توسط آلسیان‌بلو به رنگ آبی درآمدند. برای رنگ آمیزی بافتی جنین‌های دارای ناهنجاری‌های چشمی انتخاب شدند و سر آنها پس از جداسازی به منظور تثبیت در محلول فرمالین ۱۰ درصد خنثی قرار گرفت. پس از مرحله تثبیت فرایندهای معمول برای آماده‌سازی بافت نظیر آبگیری، شفاف‌سازی و آغستگی با پارافین انجام گرفت. نمونه‌ها با پارافین قالب‌گیری شدند.

جدول ۱: یافته‌های تحقیق بر اساس برش سزارینی در روز هجدهم بارداری

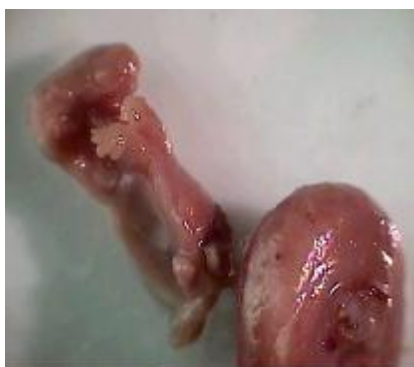گروه‌های مورد آزمایش				متغیرها	
۳۰ mg/kg	۱۵ mg/kg	توین ۲۰	نرمال سالین		
۱۰	۱۰	۱۰	۱۰	تعداد	در هر موش باردار
۱۳۳	۱۳۹	۱۴۱	۱۴۳	تعداد	مکان لانه‌گزینی
۱۳/۳±۲/۱	۱۳/۹±۲/۲	۱۴/۱±۱/۶	۱۴/۳±۱/۸	انحراف معیار± میانگین	
(۹۰/۲۳) ۱۲۰	(۹۲/۰۹) ۱۲۸	(۹۹/۳) ۱۴۰	(۱۰۰) ۱۴۳	تعداد (درصد)	جنین‌های زنده
(۹/۷۷) ۱۳ *	(۷/۹۱) ۱۱ *	(۰/۷) ۱	(۰) ۰	تعداد (درصد)	بازجذب
۰/۶۸±۰/۲۱ **	۰/۷۲±۰/۲۰ **	۱/۱۴±۰/۱۹	۱/۲۲±۰/۱۸	انحراف معیار± میانگین	وزن جنین
۱۷/۷±۲/۱ **	۱۸/۲±۱/۵ **	۲۲/۹±۱/۹	۲۳/۶±۱/۹	انحراف معیار± میانگین	اندازه سری دمی

$P < 0.01$ **, $P < 0.05$ *

جدول ۲: انواع ناهنجاری‌های مشاهده شده و درصد فراوانی آنها در جنین‌های مورد مطالعه

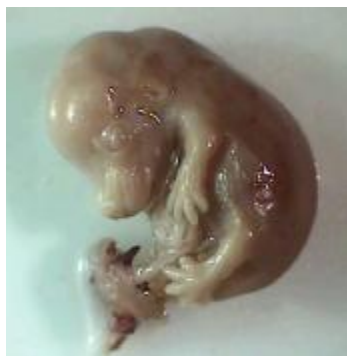متغیرها	گروه‌های مورد آزمایش			نرمال سالین	تعداد
	۳۰ mg/kg	۱۵ mg/kg	تویین ۲۰		
موش‌های بارداری	۱۰	۱۰	۱۰	۱۰	تعداد
جنین بررسی شده	۱۲۰	۱۲۸	۱۴۰	۱۴۳	تعداد
باز بودن چشم	۹ * (۷/۵۰)	۱۱ * (۸/۶)	۰ (۰)	۰ (۰)	تعداد (درصد)
کوچکی ماندیبول	۱۴ * (۱۱/۷)	۱۰ * (۷/۸)	۰ (۰)	۰ (۰)	تعداد (درصد)
بدشکلی مهره‌ها	۹ * (۷/۵)	۲ (۱/۵)	۰ (۰)	۰ (۰)	تعداد (درصد)
بدشکلی جمجمه	۱۳ * (۱۰/۸)	۹ * (۷)	۰ (۰)	۰ (۰)	تعداد (درصد)
کوتاهی انگشتان	۲۰ * (۱۶/۶)	۱۷ * (۱۳/۳)	۰ (۰)	۰ (۰)	تعداد (درصد)
ناهنجاری شدید	۵ * (۴/۲)	۸ * (۶/۳)	۰ (۰)	۰ (۰)	تعداد (درصد)
کوتاهی دم	۱۱ * (۹/۲)	۱۳ * (۱۰/۲)	۰ (۰)	۰ (۰)	تعداد (درصد)

* P < ۰/۰۵



شکل ۱: ناهنجاری شدید جنین در معرض داروی کاربامازپین از گروه تجربی II (دوز ۳۰ mg/kg)

یافته‌های بافتی نشان داد که اپی‌تلیوم قرنیه در نمونه‌های قرار گرفته در معرض دارو، چین خورده و اغلب باریک شده‌اند. عدسی کوچک بوده و تغییر شکل یافته و شبکیه نیز حالت چین خورده داشته و لایه‌های آن تمایز نیافته بودند (شکل ۳).



شکل ۲: بروز اگزوفتالمی و باز بودن پلک‌ها قبل از رنگ‌آمیزی در جنین در معرض داروی کاربامازپین از گروه تجربی I (دوز ۱۵ mg/kg)

بارداری در جدول یک نشان داده شده است. تعداد جسم زرد و نقاط لانه‌گزینی در بین تمامی گروه‌ها قابل مقایسه است. در گروه‌های تجربی تزریق کاربامازپین سبب بروز باز جذب جنینی شده و این موضوع به لحاظ آماری در گروه‌های تجربی ۱ و ۲ نسبت به گروه‌های کنترل معنی‌دار بود (جدول ۱).

میانگین وزن بدن جنین‌ها در هر دو گروه تجربی I (۰/۷۲±۰/۲۰ گرم) و گروه تجربی II (۰/۶۸±۰/۲۱ گرم) به صورت معنی‌داری در مقایسه با گروه‌های کنترل روتین (نرمال سالین) (۱/۲۲±۰/۱۸ گرم و حامل (تویین ۲۰ در نرمال سالین) (۱/۱۴±۰/۱۲ گرم کاهش یافته بود. طول سری دمی جنین‌های زنده نیز در گروه‌های تجربی I و II نسبت به گروه‌های کنترل کاهش معنی‌داری داشت (جدول ۱) و کاربامازپین سبب کاهش رشد و نیز جلوگیری از افزایش اندازه جنین‌ها گردید. انواع ناهنجاری‌ها متأثر از داروی کاربامازپین در جنین‌های موش Balb/c در جدول ۲ آورده شده است.

کوچکی آرواره پایین (Brachygnathia)، بدشکلی جمجمه (Calvaria deformity)، بدشکلی در ستون مهره‌ها، کوتاهی دم و کوتاهی انگشتان (Brachydactyly) در اغلب جنین‌های دارای ناهنجاری مشاهده گردید. تعدادی از جنین‌ها نیز دارای ناهنجاری‌های شدیدتری بودند (شکل ۱).

ناهنجاری‌های چشمی در جنین‌ها

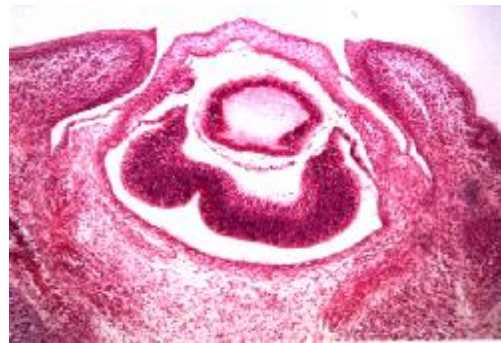
باز بودن یک یا دو چشم به‌همراه اگزوفتالمی متوسط تا شدید به میزان ۸/۵۹ درصد در گروه تجربی I و به میزان ۷/۵ درصد در گروه تجربی II مشاهده گردید. ضایعات اغلب دو طرفه و تقریباً متقارن بودند (شکل ۲).

سال ۱۹۹۸ چهار مورد جدید از ناهنجاری‌های چشمی را گزارش کرد که شامل یک مورد آنوفتالمیای دوطرفه، دو مورد میکروفتالمیای دوطرفه و یک مورد کولوبومای یک‌طرفه بود. این موارد در نوزادان چهار فرد مختلف که حداقل در دو ماه اول بارداری از داروی کاربامازپین و به صورت تک‌دارویی استفاده کرده بودند، دیده شد (۶). در همین رابطه گزارشاتمی نیز وجود دارد که نشان می‌دهد، ارتباط معنی‌داری بین مصرف داروی کاربامازپین و ایجاد ناهنجاری‌های چشمی وجود ندارد. برای مثال در مطالعه Kroes روی ۷۷ نوزاد دارای اختلالات چشمی آنوفتالمیای میکروفتالمیای و کولوبوما، هیچ سابقه‌ای از مصرف داروی کاربامازپین توسط مادران این نوزادان در زمان بارداری یافت نشد و تنها یک مورد مادر نوزاد دارای آنوفتالمیای دوطرفه در زمان بارداری خود از داروی کاربامازپین به همراه Vigabatrin و Dexametason استفاده نموده بود (۷).

در نوزادان مادرانی که در طی بارداری و به خصوص در سه‌ماهه اول از داروی کاربامازپین استفاده کرده‌اند، احتمال بیشتری از وقوع خطر که عمدتاً نقایص لوله عصبی می‌باشد، وجود دارد (۱۱). به علاوه مشخص شده که کاربامازپین القاء کننده ناهنجاری‌های جزئی و تأخیری در تکوین نیز می‌تواند باشد (۱۲). تأثیر کاربامازپین بر جنین ممکن است، سبب بروز سندرم کاربامازپین شود که به واسطه تغییر شکل اجزاء صورت و کاهش متوسط هوش شناسایی می‌شود (۱۳). با به‌کارگیری سیستم تمایز ES (تمایز سلول‌های بنیادین جنینی) و آنالیز نشانگرهای ویژه بافتی مشخص شده که کاربامازپین تمایز اولیه مزودرمی و اندودرمی را القاء می‌کند، اما در مراحل بعدی سبب مهار تمایز می‌گردد. همچنین این دارو تکوین اکتودرمی را نیز القاء می‌کند و سبب تمایز عصبی سلول‌های بنیادین جنینی می‌گردد (۱۴). لذا با توجه به این که تمایز و تکامل چشم تحت تاثیر القائات اکتودرمی و مزودرمی صورت می‌پذیرد، دور از انتظار نخواهد بود که این دارو بتواند در روند مسیر تکاملی چشم تاثیرگذار باشد.

از طرفی پاره‌ای از مطالعات نشان می‌دهند که درمان با کاربامازپین می‌تواند، اختلالات چشمی مثل نیستاگموس، دیپلوپسیا و دید آبی قرمز ایجاد نماید (۱۵). در گروهی از

جنین‌های دارای ناهنجاری چشمی کاهش رشد شدیدی داشتند. به همراه آن بدشکلی جمجمه عمدتاً به صورت ناهنجاری در استخوان‌های پاریتال و اکسی‌پیتال و اسکولیوزیس در ستون مهره‌ها دیده شد. رنگ‌آمیزی اسکلتی این جنین‌های دارای ناهنجاری چشمی با استفاده از رنگ‌آمیزی آلزارین رد و آلسین بلو شماری از ناهنجاری‌های اسکلتی از جمله اسکولیوزیس، موجی بودن دنده‌ها، دنده اضافی، Clinodactyly، دم کوتاه و پیچ خورده و همچنین ماندیبول رشد نیافته (Hypoplastic mandible) دیده شد (شکل ۴).



شکل ۳: برش بافتی از چشم دارای ناهنجاری در جنین موش در گروه تجربی I در معرض داروی CBZ



شکل ۴: انواع ناهنجاری‌های اسکلتی در جنین با استفاده از رنگ‌آمیزی آلزارین رد و آلسین بلو

بحث

این مطالعه نشان داد که مصرف داروی کاربامازپین در دوران بارداری می‌تواند، علاوه بر القاء ناهنجاری‌های معمول منتسب به این دارو، اختلالات چشمی نیز ایجاد نماید. مطالعه ما تاییدی بر گزارش‌های موردی پراکنده‌ای است که محققان در رابطه با مصرف داروهای ضدصرع و اختلالات چشمی منتشر نموده‌اند (۱۰ و ۱۵). در همین رابطه Sutcliffe در

مشخص شده است (۲۰).

نتیجه‌گیری

نتایج مطالعه ما نشان داد که دوزهای معمول کاربامازپین در طی ارگانوژنز نه تنها می‌تواند در موش سبب جذب جنین، کاهش رشد و طول سری - دمی رویان (تاثیر رشد داخل رحمی جنین) گردد، بلکه ناهنجاری‌های چشمی را نیز سبب می‌گردد. برای بررسی اثرات تراتوژنیک در انسان، مطالعات تکمیلی دقیق‌تری توصیه می‌شود.

تشکر و قدردانی

از راهنمایی‌های ارزنده خانم‌ها دکتر شیرزاد و حسینی سپاسگزاریم. همچنین از همکاری آقای عصایی در تأمین حیوان آزمایشگاهی و وسایل مورد نیاز تشکر می‌نمایم.

References

- 1) Hansen DK, Dial SL, Terry KK, Grafton TF. In vitro embryotoxicity of carbamazepine and carbamazepine-10, 11-epoxide. *Teratology*. 1996; 54(1):45-51.
- 2) Matalon S, Schechtman S, Goldzweig G, Ornoy A. The teratogenic effect of carbamazepine: a meta-analysis of 1255 exposures. *Reprod Toxicol*. 2002;16(1):9-17.
- 3) Fritz H, Müller D, Hess R. Comparative study of the teratogenicity of phenobarbitone, diphenylhydantoin and carbamazepine in mice. *Toxicology*. 1976;6(3):323-30.
- 4) Artama M, Auvinen A, Raudaskoski T, Isojärvi I, Isojärvi J. Antiepileptic drug use of women with epilepsy and congenital malformations in offspring. *Neurology*. 2005;64(11):1874-8.
- 5) Fahnehjelm KT, Wide K, Ygge J, Hellström A, Tomson T, Winblad B, et al. Visual and ocular outcome in children after prenatal exposure to antiepileptic drugs. *Acta Ophthalmol Scand*. 1999;77(5):530-5.
- 6) Sutcliffe AG, Jones RB, Woodruff G. Eye malformations associated with treatment with carbamazepine during pregnancy. *Ophthalmic Genet*. 1998;19(2):59-62.
- 7) Kroes HY, Reefhuis J, Cornel MC. Is there an association between maternal carbamazepine use during pregnancy and eye malformations in the child? *Epilepsia*. 2002;43(8):929-31.
- 8) Inouye M. Differential staining of cartilage and bone in fetal mouse skeleton by Alcian blue and Alizarin red S. *Cong Anom*. 1976;16: 171-173.
- 9) Kimmel CA, Trammell C. A rapid procedure for routine double staining of cartilage and bone in fetal and adult animals. *Stain Technol*. 1981;56(5):271-3.
- 10) Glover SJ, Quinn AG, Barter P, Hart J, Moore SJ, Dean JC, et al. Ophthalmic findings in fetal anticonvulsant syndrome(s). *Ophthalmology*. 2002;109(5):942-7.
- 11) Ornoy A, Cohen I. Follow-up studies of children born to epileptic women treated with carbamazepine. *Teratology*. 1995;

داوطلبان سالم بعد از مصرف کاربامازپین تغییراتی در حرکات تعقیبی چشم و عضلات مرتبط با آن ایجاد گردید (۱۶). مطالعات اخیر اختلالاتی در دریافت رنگی توسط چشم در اثر مصرف این دارو گزارش نموده است (۱۷ و ۱۸). محققان این اختلال را ناشی از اثرات توکسیک مستقیم داروی کاربامازپین بر روی شبکه چشم می‌دانند.

در هیپوتزهای مرتبط با اثرات تراتوژنیک کاربامازپین این نکته را نیز می‌توان مد نظر داشت که داروی کاربامازپین از طریق مسیر arene oxide و به واسطه xenobiotics و از طریق میانجی اپوکسید، هیدروکسیله می‌شود (۱۹). اپوکسیدها ممکن است به واسطه اتصال کووالانسی به ماکرومولکول‌ها خواص موتاژنیک یا تراتوژنیک داشته باشند، تراتوژنیسته اپوکسید کاربامازپین در مدل حیوانی و روی موش کاملاً

51: 169.

- 12) Gladstone DJ, Bologna M, Maguire C, Pastuszak A, Koren G. Course of pregnancy and fetal outcome following maternal exposure to carbamazepine and phenytoin: a prospective study. *Reprod Toxicol*. 1992;6(3):257-61.
- 13) Ornoy A, Cohen E. Outcome of children born to epileptic mothers treated with carbamazepine during pregnancy. *Arch Dis Child*. 1996;75(6):517-20.
- 14) Murabe M, Yamauchi J, Fujiwara Y, Miyamoto Y, Hiroshima M, Sanbe A, et al. Estimation of the embryotoxic effect of CBZ using an ES cell differentiation system. *Biochem Biophys Res Commun*. 2007;356(3):739-44.
- 15) Verrotti A, Manco R, Matricardi S, Franzoni E, Chiarelli F. Antiepileptic drugs and visual function. *Pediatr Neurol*. 2007; 36(6):353-60.
- 16) Noachtar S, von Maydell B, Fuhry L, Büttner U. Gabapentin and carbamazepine affect eye movements and posture control differently: a placebo-controlled investigation of acute CNS side effects in healthy volunteers. *Epilepsy Res*. 1998;31(1):47-57.
- 17) López L, Thomson A, Rabinowicz AL. Assessment of colour vision in epileptic patients exposed to single-drug therapy. *Eur Neurol*. 1999;41(4):201-5.
- 18) Nousiainen I, Kälviäinen R, Mäntyjärvi M. Color vision in epilepsy patients treated with vigabatrin or carbamazepine monotherapy. *Ophthalmology*. 2000; 107(5):884-8.
- 19) Lindhout D, Höppener RJ, Meinardi H. Teratogenicity of antiepileptic drug combinations with special emphasis on epoxidation (of carbamazepine). *Epilepsia*. 1984;25(1):77-83.
- 20) Bennett GD, Amore BM, Finnell RH, Wlodarczyk B, Kalthorn TF, Skiles GL, et al. Teratogenicity of carbamazepine-10, 11-epoxide and oxcarbazepine in the SWV mouse. *J Pharmacol Exp Ther*. 1996; 279(3):1237-42.