

## گزارش مورد

## گزارش یک مورد کارسینومای بزرگ آدرنال

دکتر حمید شافی\*<sup>۱</sup>، مهرداد رفتنی رحیم زاده<sup>۲</sup>، دکتر ارسلان علی رمجی<sup>۳</sup>، دکتر زلیخا معززی<sup>۴</sup>

۱- استادیار گروه ارولوژی دانشگاه علوم پزشکی بابل. ۲- کارشناس ارشد پرستاری و مربی گروه داخلی - جراحی، دانشگاه علوم پزشکی بابل.

۳- استادیار گروه ارولوژی دانشگاه علوم پزشکی بابل. ۴- فوق تخصص غدد و استادیار گروه داخلی دانشگاه علوم پزشکی بابل.

## چکیده

کارسینومای آدرنال بیماری نادری است و پیش‌آگهی ضعیفی دارد. از نظر بالینی به صورت فونکسیونل و غیرفونکسیونل تقسیم‌بندی می‌شود. همچنین درمان کمکی شامل رادیوتراپی و شیمی‌درمانی تنها برای ایجاد تسکین مفید است. هدف از این گزارش معرفی یک مورد آدرنوکارسینوما بزرگ غیرفونکسیون در مردی ۴۶ ساله بود که به علت درد مبهم شکم و ارکید و اپیدیمیت درمانگاه بیمارستان شهید بهشتی بابل در سال ۱۳۸۵ مراجعه کرده بود. در معاینه بالینی واریکوسل گرید III فیکس همراه با ارکید و اپیدیمیت چپ مشهود بود. سونوگرافی و سی‌تی اسکن یک ضایعه حجیم بر روی آدرنال سمت چپ دیده شد. آزمون‌های عملکرد غده آدرنال انجام شد و طبیعی بود. بنابراین تشخیص آدرنوکارسینوما غیرفونکسیون داده شد. بیمار تحت جراحی آدرنالکتومی باز قرار گرفت. سپس به مرکز سرطان‌شناسی برای شیمی رادیوتراپی معرفی شد. متأسفانه بعد از شش ماه دچار متاستاز متعدد کبدی شد و یک‌سال بعد درگذشت.

**کلید واژه‌ها:** کارسینوما، آدرنال، غیرفونکسیون، تومور

\* نویسنده مسئول: دکتر حمید شافی، پست الکترونیکی: [dr\\_hamidshafi@yahoo.com](mailto:dr_hamidshafi@yahoo.com)

نشانی: بابل، بیمارستان شهید بهشتی، بخش ارولوژی، تلفن: ۲۲۵۶۰۴۴ (۰۱۱۱)، شماره: ۲۲۶۶۱۹۲

وصول مقاله: ۸۶/۲/۱، اصلاح نهایی: ۸۷/۳/۲۶، پذیرش مقاله: ۸۷/۵/۲۸

## مقدمه

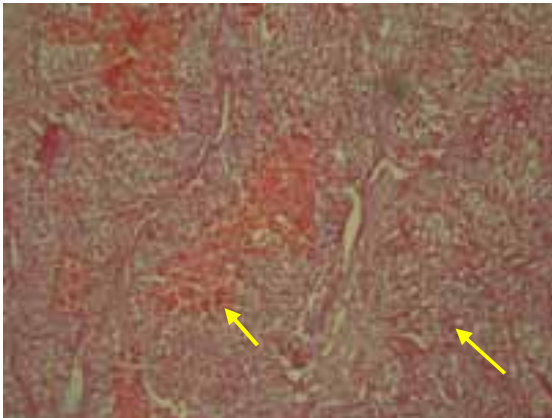
کارسینوما آدرنال بیماری است که به ندرت دیده شده و فقط ۸۰ تا ۱۳۰ مورد در سال در ایالات متحده مشاهده می شود (۲۱). بروز آن در هر یک میلیون جمعیت ۲ مورد است (۳). براساس آمار حدود ۰/۲ درصد سرطان‌ها و از نظر مرگ و میر ۰/۲ درصد را به خود اختصاص می دهد (۴). از نظر بالینی کارسینوما آدرنال بر طبق توانایی آن به تولید هورمون‌های آدرنال به دو دسته فونکسیونل (فتوکروموسیتوم، سندروم کوشینگ، ویریلیزاسیون در خانم‌ها، فمینیزاسیون در آقایان، هیپرآلدوسترونیزم و موارد مخلوط) و غیرفونکسیونل تقسیم می شوند (۴). اکسیزیون جراحی یا Debulking درمان انتخابی است (۱). گرچه بیشتر تومورها خیلی دیر به منظور انجام عمل جراحی علاج‌بخش کشف می شوند (۵). تشخیص زودرس به خصوص در غیرفونکسیونل خیلی دشوار بوده و در انتهای دوره بیماری بدان می رسیم. بنابراین پیش آگهی بسیار بد است (۷و۶). در این گزارش مورد، مرد ۴۶ ساله مبتلا به آدرنوکارسینوما غیرفونکسیونل معرفی شده است.

## گزارش مورد

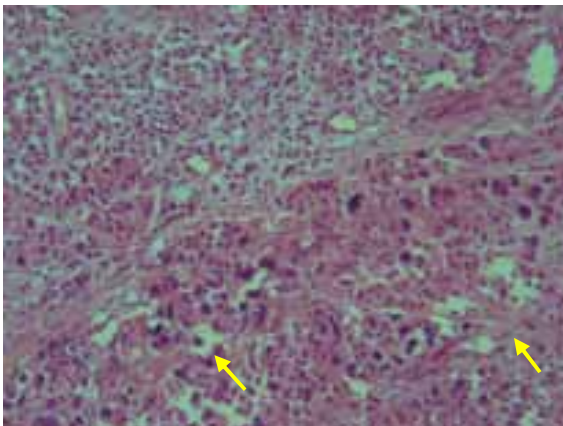
بیمار مرد ۴۶ ساله‌ای بود که از مدت‌ها قبل به علت درد مبهم در شکم به مرکز آموزشی درمانی شهید بهشتی بابل در سال ۱۳۸۵ مراجعه نموده بود. بیمار سابقه سقوط از درخت را در کودکی می داد. از نظر نشانه‌های ادراری دچار هماجوری میکروسکوپی بود. در معاینه فیزیکی واریکوسل گرید III فیکس همراه با اریکید و اپیدیدیمیت چپ مشهود بود.

تست‌های آزمایشگاهی در وهله اول از نظر عملکرد کلیه و کبد برای او انجام شد و طبیعی گزارش گردید. سونوگرافی یک توده حجیم با شک احتمالاً توده قطب فوقانی کلیه چپ و یا فوق کلیه را مطرح کرد. آزمون‌های عملکرد غده آدرنال انجام شد. پتاسیم و سدیم سرم طبیعی بودند. NP، EP، VMA سرم، کاتکول آمین ۲۴ ساعته ادراری و تست دگزامتازون برای بیمار انجام گردید که منفی بود. در اسکن توموگرافی کامپیوتری شکم یک ضایعه حجیم بر روی آدرنال سمت چپ دیده شد. با توجه به آزمایشات فوق و سی تی اسکن، تشخیص آدرنوکارسینوما غیرفونکسیون

مطرح شد.



شکل ۱: یک تومور لوبولر. کانون‌های خونریزی و نکروز، سلول‌های پلی‌گونار با سیتوپلاسم روشن در آدرنال چپ بزرگ‌نمایی ۱۰۰ با رنگ آمیزی H&E



شکل ۲: پلی‌مورفیسم شدید با هیپرکروماتیزم هسته‌ای در آدرنال چپ بزرگ‌نمایی ۴۰۰ با رنگ آمیزی H&E

بیمار تحت جراحی آدرنالکتومی باز با روش فلانک (رتروپریتونال) روی دنده ۱۱ قرار گرفت. توده بزرگ آدرنال در خلف صفاق مشاهده شد. بعد از باز کردن پریتون و دیسکسیون وسیع، توده‌ای بزرگ در خلف شکم با ابعاد ۱۵×۸×۶/۵ سانتی‌متر و به وزن تقریبی ۴۵۰ گرم که به آدرنال چسبیده بود، خارج گردید و همچنین خود آدرنال چپ و غدد لنفاوی موجود برداشته شد. نمونه برای بررسی آسیب‌شناسی ارسال گردید. در آزمایش میکروسکوپی، جایگزینی ضایعه تومورال اپیتلیالی به بافت آدرنال مشاهده شد و دارای طرح لوبولو کپسول‌همبندی بود. سلول‌های تومورال به صورت تراپیکول‌های پهن آناستوموز و گاهی دیفیوز در یک زمینه

دگزامتازون و برای قسمت مرکزی افزایش غلظت کاتکول آمین‌ها و متابولیت‌های آنها را در سرم و ادرار را بیان می‌دارد (۱۱). در مطالعه حاضر مقدار پتاسیم (۵/۷ meq/L) و سدیم (۱۴۴ meq/L) در حد طبیعی بود. EP، NP و VMA سرم به ترتیب ۴۲ pg/ml، ۳۶۸ pg/ml و ۰/۴۰ mg/d بود و کاتکول آمین ۲۴ ساعته ادراری ۱۷۵ micg/24h به دست آمد. تست دگزامتازون به منظور بررسی کوشینگ منفی بود.

براساس یافته‌های رادیولوژی (توده به ابعاد ۱۵×۸×۶/۵) و سیستم مرحله‌بندی TNM و MacFarlane در زمینه آدرنال کورتیکال کارسینوما قبل از عمل تشخیص مرحله III (تهاجم موضعی یا دست اندازی به غدد لنفاوی) و مرحله IV (دست اندازی به نقاط دوردست) داده شد. در مطالعه Jarolim (۱۲) و Moreno (۱۳) تقریباً ۶۰ درصد آدرنال کارسینوما در مرحله IV قرار داشتند و فقط ۲ درصد در مرحله I بودند. متأسفانه بسیاری از کارسینوماهای غیرفونکسیونل، بزرگ هستند. متاستاز آدرنال کورتیکال کارسینوما رایج است (۱۲ و ۱۳). Sturgeon داده‌های موجود در زمینه اندازه در رابطه با پیشگویی بدخیمی را مفید می‌داند. وی اندازه تومور مساوی یا بیشتر از ۴ سانتی‌متر را آستانه بدخیمی مطرح کرده است که احتمال بدخیمی را دو برابر می‌کند و احتمال این مسأله در مورد تومورهای مساوی یا بزرگتر از ۸ سانتی‌متر به ۹ برابر خواهد رسید (۱۴). با توجه به یافته‌های Kouriefs سی تی Scan و MRI اندازه حقیقی تومورهای بزرگتر از ۳ سانتی‌متر را زیر مقادیر برآورد می‌کند، لذا جراحان و متخصصین غدد داخلی می‌بایستی اندازه ضایعات آدرنال را قبل از جراحی با احتیاط تفسیر نمایند (۱۵). با توجه به طبقه‌بندی موجود ذکر شده، پیش‌آگهی مرحله III و IV بسیار بد است (۱۳).

بر طبق نظر Townsend، هرگاه در بیماران با توده آدرنال غیرفونکسیونل تومور بیشتر از ۶ سانتی‌متر قطر داشته باشد، آدرنالکتومی کاربرد دارد. بیماران با ضایعات غیرفونکسیونل کمتر از ۴ سانتی‌متر نیاز به کنترل با سی تی Scan یا MRI به فواصل ۳ تا ۴ ماه و تکرار آن در یک سال دارند و نیاز به بررسی عملکرد آدرنال ۱۲ ماه و ۲۴ ماه بعد خواهند داشت. در زمینه ضایعات غیرفونکسیونلی که اندازه آن ۴ تا ۶ سانتی‌متر است، هنوز اتفاق نظر وجود ندارد و بحث در مورد آن وجود

پر عروق سینوزوئیدال قرار گرفته بودند. تهاجم تومور به کپسول و سینوزوئیدهای آن مشهود بود (شکل‌های ۱ و ۲).

بیمار بعد از ترخیص به مرکز سرطان‌شناسی برای شیمی‌درمانی و رادیوتراپی معرفی شد و به علت عدم تحمل اقدامات درمانی فوق، از ادامه درمان باز ماند. در حدود ۶ ماه بعد به علت درد شکم که به صورت ژنرالیزه بود، مراجعه نمود. سونوگرافی، کبد بزرگ، توده متاستاز متعدد و لنف‌نوده‌های متعدد پارآئورت را مطرح کرد و با انجام MRI متاستازهای متعدد کبدی تایید شد. بیمار حدود یک‌سال بعد با ترومبوفلیت اندام تحتانی و آمبولی ریه فوت نمود.

### بحث

در مطالعه حاضر بیمار به علت درد مبهم شکم مراجعه نموده بود که با تشخیص اریکیدوآپیدیدیمیت بستری گردید. در معاینه بالینی انجام شده واریکوسل گرید ۳ چپ به صورت ثابت در حال ایستاده و خوابیده مشهود بود که با توجه به سن بالای بیمار و حالت فیکس واریکوسل مشکوک به توده‌های رتروپریتونئ شدم و پس از بررسی تومور آدرنال تشخیص داده شد. به عنوان یک اصل در صورتی که واریکوسل در سن بالا، فیکس در سمت چپ باشد، بایستی از نظر توده‌های رتروپریتونئ بررسی گردد. Walsh عنوان می‌نماید که هرگاه با واریکوسل فیکس و سن بالای ۵۰ مواجه شدید، بایستی از نظر توده‌های رتروپریتونئ مورد بررسی قرار گیرد (۴). همچنین Libertino در تحقیق خود بروز کارسینوما آدرنال را در بیشتر بیماران مورد مطالعه بین ۴۰ تا ۵۰ سال گزارش نمود (۸). لذا درخواست سونوگرافی کلیه‌ها به منظور بررسی تومورهای رتروپریتونئ داده شد و توده فوقانی کلیه چپ مشاهده شد. ویژگی تصویربرداری در این بیماران شامل اولتراسونوگرافی اندوسکوپیک، توموگرافی کامپیوتری، تصویربرداری رزونانس مغناطیسی و مخصوصاً سیتی‌گرافی با سوماتوستاتین و *Metadobenzyl guanidine* (MIBG) خواهد بود (۹ و ۱۰). با توجه به یافته‌های رادیولوژی تقاضای آزمون‌هایی به منظور بررسی عملکرد غده آدرنال انجام شد.

McClatchey برای بررسی بیوسنتز منیرالو کورتیکوئیدها توازن سدیم و پتاسیم، به منظور بررسی تولید گلوکوکورتیکوئید بررسی کورتیزول سرم و سرکوب

کارسینوما می پیشرفته یا متاستاتیک (o.p-DDD) Mitotane می‌باشد. همچنین مطالعات محدودی در زمینه استفاده از Cisplatin به تنهایی و یا etoposide (VP-16) وجود دارد و اضافه کردن Mitotane و doxorubicin خاصیت این ترکیب را بیشتر می‌کند (۲۲ و ۲۳). اگر چه تقریباً نیمی از بیماران به Mitotane برای ۱۰ تا ۱۲ ماه پاسخ می‌دهند، بقای متوسط برای بیماری تمرکز یافته ۵ سال و برای ضایعات وسیع ۲/۳ سال است (۱). اما بیمار ما به علت عدم تحمل اقدامات فوق ادامه درمان باز ماند.

بیمار ما بعد از ۶ ماه به علت درد شکم ژنرالیزه به مرکز درمانی مراجعه نمود. در سونوگرافی و MRI به عمل آمده متاستازهای متعدد کبدی و درد اندام تحتانی (ترومبوآمبولی یا لنفادما) نشان داده شد. Jarolim متذکر می‌شود، بیشتر محل متاستاز، کبد، ریه و غدد لنفاوی است و با مقادیر کمتر استخوان، امتوم و یا دیافراگم است و متاستاز حتی در ۸۵ درصد بیماران بعد از رزکسیون کامل اتفاق می‌افتد. معاینات بالینی، همچنین CT اسکن شکم و عکس قفسه سینه ۴ بار در سال برای دو سال اول و بعد ۲ بار در هر سال بایستی تکرار شوند (۱۲). بیمار ما در حدود یک سال بعد به علت ترومبولیت اندام تحتانی و آمبولی ریه فوت شد.

### تشکر و قدردانی

بدین وسیله از همکاری صمیمانه همکاران محترم اطاق عمل، بخش‌های آسیب‌شناسی، ارولوژی، واحد مدارک پزشکی و بایگانی مرکز آموزشی - درمانی شهید بهشتی بابل تشکر می‌نمایم. همچنین از سرکار خانم حسین‌خانی نهایت سپاس را داریم.

### References

- 1) Gillenwater JY, Grayhack JT, Howards SS, Mitchell ME. Adult and Pediatric Urology-Volone. 4<sup>th</sup>. Philadelphia. Lippincott Williams & Wilkins. 2002; p: 550.
- 2) Brunicardi FC, Anderson DK, Billiar TR, eunn DL, Hunter JG, Pollock RE. Schwartz's Principle of Surgery. Vol IV. Eighth Ed. New Yourk. MC Graw Hill. 2005; p:1458.
- 3) Godinho-Matos M, Silva Nunes J, Soares A, Guimaraes P, Milheiro A, Reis Santos J, et al. Adrenal tumor with hirsutism and hypertension. Biomedicine and Pharmacotherapy. 1996;50(8):411.
- 4) Walsh PC, Retik AB, Vaughan ED, Wein AJ. Campbell's

دارد و بیشتر گروه‌ها برای ضایعات ۴ تا ۵ سانتی متر نظر به آدرنالکتومی می‌دهند (۱۶). Ichikawa در رابطه با آدرنالکتومی باز دو شیوه فلانک (رتروپریتونال) و انسزیون chevron (ترانس پریتونال) را پیشنهاد می‌دهد (۱۷). لذا بعد از اقدامات اولیه، انسزیون دنده ۱۱ سمت چپ انجام شد. بعد از باز کردن پریتون و دیسکسیون وسیع، توده‌ای بزرگ در خلف شکم به ابعاد ۱۵×۸×۶/۵ سانتی متر و به رنگ قرمز و به وزن تقریبی ۴۵۰ گرم که به آدرنال چسبیده بود، خارج گردید. همچنین خود آدرنال چپ و غدد لنفاوی موجود برداشته شد.

در رابطه با برداشتن تومور به روش لاپاراسکوپی، مزایایی از قبیل کاهش درد بعد از عمل، کوتاه بودن مدت بستری در بیمارستان، سرعت بهبودی و کاهش عوارض بعد از عمل مطرح است و در بیماران با توده به اندازه کمتر از ۶ سانتی متر اندیکاسیون دارد. در تومورهای بزرگ‌تر از ۸ تا ۱۰ سانتی متر، مواردی گواه بر تهاجم موضعی و یا در بدخیمی‌های اولیه بزرگ آدرنال، لاپاراسکوپی کنترااندیکاسیون است (۱۹-۱۷). لذا در این مورد آدرنالکتومی باز انجام گردید. در تایید این امر Ciftci بیشتر جنبه با اهمیت در درمان آدرنوکورتیکال کارسینوما را تشخیص زودرس و انسزیون کامل می‌داند (۲۰).

بیمار برای ادامه اقدامات درمانی به مرکز سرطان‌شناسی به منظور شیمی‌رادیوتراپی معرفی گردید. Stewart در بیماران با رجعت یا متاستاز و یا خطرات بالا عود به طور عمومی شیمی‌درمانی را تاکید می‌کنند (۲۱). Haskell و Devita اظهار می‌کنند، رادیوتراپی به عنوان درمان کمکی برای بعضی از بیماران در مرحله III مفید است، ولی ارزش محدودی دارد و ممکن است نقش تسکینی محدودی در بیماران با متاستاز علامت داشته باشد. عوامل شیمی‌درمانی در درمان بیماران با

Urology. Vol 4. 9<sup>th</sup>. Philadelphia. Saunders Company. 2002; p:3523.

5) Wooten MD, King DK. Adrenal cortical carcinoma. Epidemiology and treatment with mitotane and a review of the literature. Cancer. 1993;72(11):3145-55.

6) Yang C, Qiang W, Han S, Wang J. [Adrenal cortical carcinoma.] Zhonghua Wai Ke Za Zhi. 1999; 37(6):358-60. [Chinese]

7) Jiang W, Yang G, Wei W. [Adrenocortical carcinoma: report of 20 cases.] Zhonghua Wai Ke Za Zhi. 1995; 33(10):621-2.

[Chinese]

- 8) Ng L, Libertino JM. Adrenocortical carcinoma: diagnosis, evaluation and treatment. *J Urol*. 2003; 169(1):5-11.
- 9) Kaltsas GA, Besser GM, Grossman AB. The diagnosis and medical management of advanced neuroendocrine tumors. *Endocr Rev*. 2004; 25(3):458-511.
- 10) Igaz P, Wiener Z, Szabó P, Falus A, Gaillard RC, Horányi J, et al. Functional genomics approaches for the study of sporadic adrenal tumor pathogenesis: clinical implications. *J Steroid Biochem Mol Biol*. 2006; 101(2-3):87-96.
- 11) Mc Clatchey KD. *Clinical Laboratory Medicine*. 2<sup>nd</sup>. Philadelphia. Lippincott Williams & Wilkins. 2001; pp: 336-337, 346.
- 12) Jarolim L, Breza J, Wunderlich H. Adrenal tumours. *Eur Urol*. 2003;43(1): I-X.
- 13) Moreno S, Montoya G, Armstrong J, Leteurtre E, Aubert S, Vantuyghem MC, et al. Profile and outcome of pure androgen-secreting adrenal tumors in women: experience of 21 cases. *Surgery*. 2004; 136(6): 1192-8.
- 14) Sturgeon C, Shen WT, Clark OH, Duh QY, Kebebew E. Risk assessment in 457 adrenal cortical carcinomas: how much does tumor size predict the likelihood of malignancy? *J Am Coll Surg*. 2006; 202(3):423-30.
- 15) Kouriefs C, Mokbel K, Choy C. Is MRI more accurate than CT in estimating the real size of adrenal tumours? *Eur J Surg Oncol*. 2001; 27(5):487-90.
- 16) Townsend CM, Beauchamp RD, Ewers BM, Mattox KL. *Sabiston Textbook of Surgery*. 17<sup>th</sup>. Philadelphia. Saunders Company. 2004; pp: 1059-1060.
- 17) Ichikawa T, Mikami K, Komiya A, Suzuki H, Shimizu A, Akakura K, et al. Laparoscopic adrenalectomy for functioning adrenal tumors: clinical experiences with 38 cases and comparison with open adrenalectomy. *Biomed Pharmacother*. 2000;54 Suppl 1:178s-182s.
- 18) Brunt LM, Moley JF, Doherty GM, Lairmore TC, DeBenedetti MK, Quasebarth MA. Outcomes analysis in patients undergoing laparoscopic adrenalectomy for hormonally active adrenal tumors. *Surgery*. 2001;130(4):629-34.
- 19) Iihara M, Suzuki R, Kawamata A, Omi Y, Kodama H, Igari Y, et al. Adrenal-preserving laparoscopic surgery in selected patients with bilateral adrenal tumors. *Surgery*. 2003; 134(6):1066-72.
- 20) Ciftci AO, Senocak ME, Tanyel FC, Büyükpamukçu N. Adrenocortical tumors in children. *J Pediatr Surg*. 2001;36(4): 549-54.
- 21) Stewart JN, Flageole H, Kavan P. A surgical approach to adrenocortical tumors in children: the mainstay of treatment. *J Pediatr Surg*. 2004;39(5):759-63.
- 22) Haskell CM. *Cancer treatment*. 5<sup>th</sup>. Philadelphia. WB Saunders Company. 2001; p: 1085.
- 23) Devita VT, Hellman SA, Steven A. *Cancer Principle & Practice of Oncology*. Vol 2. 6<sup>th</sup>. Philadelphia. Lippincott Williams & Wilkins. 2001; p:1778.