

## تحقیقی

### اثر محافظتی رژیم غذایی غنی از روغن ماهی و عصاره هسته انگور

#### بر کولیت القاء شده توسط اسیداستیک در موش صحرایی

دکتر محمدعلی تخشید<sup>۱</sup>، دکتر جعفر آبی\*<sup>۲</sup>، دکتر علیرضا توسلی<sup>۱</sup>، لیدا ابراهیمی<sup>۲</sup>، داریوش مومن زاده<sup>۳</sup>

۱- استادیار گروه علوم آزمایشگاهی، دانشکده پیراپزشکی، دانشگاه علوم پزشکی شیراز، ۲- دانشیار گروه مهندسی بافت، دانشکده فن آوری‌های نوین، دانشگاه علوم

پزشکی تهران، ۳- کارشناس ارشد، گروه علوم آزمایشگاهی، دانشکده پیراپزشکی، دانشگاه علوم پزشکی شیراز.

#### چکیده

**زمینه و هدف:** کولیت اولسراتیو بیماری مزمن التهابی کولون است که رادیکال‌های آزاد نقش مهمی در ایجاد آن دارند. رژیم غذایی حاوی اسیدهای چرب امگا ۳- و مواد آنتی‌اکسیدانت در درمان این بیماری موثر است. عصاره هسته انگور حاوی مواد آنتی‌اکسیدانت قوی است. این مطالعه به منظور تعیین اثر محافظتی رژیم غذایی غنی از روغن ماهی و عصاره هسته انگور بر کولیت القاء شده توسط اسیداستیک در موش‌های صحرایی انجام شد.

**روش بررسی:** در این مطالعه تجربی ۵۰ سر موش صحرایی نر از نژاد ویستار به صورت تصادفی به ۵ گروه ۱۰ تایی تقسیم شدند. گروه روغن ماهی (گروه F) ۱/۶ میلی‌لیتر روغن ماهی، گروه عصاره هسته انگور (گروه G) ۵۰ mg/kg عصاره هسته انگور در یک میلی‌لیتر آب مقطر و گروه روغن ماهی + عصاره هسته انگور (گروه FG) ۱/۶ میلی‌لیتر روغن ماهی و ۵۰ mg/kg عصاره هسته انگور به صورت گاوآژ به مدت ۳۰ روز دریافت نمودند. موش‌ها در گروه‌های کنترل (C) و گروه کولیت (Co) حجم یکسانی از آب مقطر دریافت داشتند. پس از ۳۰ روز در گروه‌های آزمایشی، تیمار با عصاره هسته انگور، تیمار با روغن ماهی و گروه تیمار با روغن ماهی و عصاره هسته انگور با تزریق درون رکتومی یک میلی‌لیتر اسیداستیک (۴ درصد) کولیت ایجاد گردید. گروه کنترل تزریق درون رکتومی سالیین دریافت داشتند. در روز بعد از ایجاد کولیت، درجه آسیب‌های بافتی و التهاب با نمرات آسیب میکروسکوپی و آسیب‌شناسی بافتی مورد ارزیابی قرار گرفت. **یافته‌ها:** تزریق درون رکتومی اسیداستیک موجب ایجاد زخم، التهاب و آسیب شدید کریپت‌ها در بافت مخاطی کولون موش‌ها گردید. شدت آسیب‌های ماکروسکوپی، میکروسکوپی و التهاب در گروه تیمار با مصرف توأم روغن ماهی و عصاره هسته انگور در مقایسه با گروه کولیت کاهش معنی‌داری را نشان داد ( $P < 0/05$ ). در صورتی که تغذیه موش‌ها با عصاره هسته انگور به تنهایی و روغن ماهی موجب بهبودی معنی‌داری در نمرات آسیب‌های میکروسکوپی و ماکروسکوپی نگردید.

**نتیجه‌گیری:** این مطالعه نشان داد که مصرف توأم روغن ماهی و عصاره هسته انگور قبل از ایجاد کولیت القاء شده توسط اسیداستیک دارای نقش محافظتی در برابر آسیب‌های ماکروسکوپی، میکروسکوپی و التهاب کولون موش‌های صحرایی می‌باشد.

**کلید واژه‌ها:** روغن ماهی، اسیداستیک، کولیت، عصاره هسته انگور

\* نویسنده مسئول: دکتر جعفر آبی، پست الکترونیکی: jafur\_ai@tums.ac.ir

نشانی: تهران، دانشگاه علوم پزشکی تهران، مرکز تحقیقات مهندسی بافت، تلفن و نمابر: ۸۸۹۹۱۱۸ (۰۲۱)

وصول مقاله: ۸۷/۱۱/۲۹، اصلاح نهایی: ۸۸/۸/۲، پذیرش مقاله: ۸۸/۱۰/۱۳

## مقدمه

کولیت اولسراتیو بیماری مزمن التهابی کولون است که واسطه‌های التهابی (۱) و استرس اکسیداتیو (۲) نقش مهمی در ایجاد آن دارند. ارتشاح نوتروفیل‌ها و ماکروفاژها به بافت مخاطی روده از مشخصات مهم این بیماری است. نوتروفیل‌های فعال شده در بافت مخاطی روده، گونه‌های فعال اکسیژن شامل یون سوپراکسید، رادیکال هیدروکسیل و پراکسید هیدروژن تولید و ترشح می‌کنند. این عوامل موجب پراکسیداسیون لیپیدها، افزایش نفوذپذیری مخاط و رگ‌های خونی، افزایش ورود نوتروفیل‌ها به بافت مخاطی و توسعه التهاب می‌گردند (۲). گونه‌های فعال اکسیژن همچنین با فعال کردن NF-KB (Nuclear factor -kappa B) رونویسی از روی ژن‌های سیتوکین‌ها و آنزیم‌هایی درگیر در پاسخ التهابی را افزایش می‌دهند (۳). آزاد شدن واسطه‌های التهابی و آنزیم‌ها موجب تخریب دیواره روده، ایجاد زخم، خونریزی و اسهال می‌گردد (۱). استرس اکسیداتیو همچنین موجب کاهش عوامل آنتی‌اکسیدان و در نتیجه افزایش شدت بیماری می‌گردد (۲).

کنترل التهاب و کاستن از اثرات سوء داروها از اهداف مهم درمان کولیت اولسراتیو می‌باشند. موثرترین روش درمانی کولیت اولسراتیو استفاده از داروهای ضدالتهاب کورتیکواستروئیدی و آمینوسالیسیلات‌ها است؛ ولی اکثر این داروها دارای اثرات جانبی شدید هستند (۴). به همین دلیل تحقیقات گسترده‌ای انجام گرفته تا از روش‌های درمان طبیعی از جمله رژیم‌های خاص غذایی برای کنترل بیماری و جلوگیری از عود مجدد آن استفاده گردد (۵). اسیدهای چرب امگا-۳ شامل اسیدهای چرب ایکوزاپنتانوئیک اسید و دوکوزا هگزانوئیک اسید در رفع التهاب و تسکین بیماری‌های خودایمنی و درمان دیسمنوره اولیه موثر هستند (۶و۷). این اسیدهای چرب که در روغن ماهی یافت می‌شوند؛ در رقابت با اسیدآراشیدونیک از تشکیل ایکوزانوئیدهای التهابی مانند لکوترین ممانعت می‌کنند (۸). اثر اسیدهای چرب امگا-۳ در درمان بیماری کولیت اولسراتیو اولین بار در مطالعات اپیدمیولوژیک جمعیت اسکیموها مورد توجه قرار گرفت. شیوع این بیماری در جمعیت اسکیموها کمتر از سایر

جمعیت‌ها است که دلیل آن را به نسبت بالای اسیدهای چرب امگا-۳ به اسیدهای چرب امگا-۶ در رژیم غذایی این جمعیت مرتبط دانستند (۹). کاهش میزان اسیدهای چرب امگا-۳ در بیماران دارای التهاب روده نیز نقش این مواد را در ایجاد بیماری مطرح می‌سازد (۱۰). در مطالعات متعددی از روغن ماهی برای درمان بیماری کولیت اولسراتیو و یا جلوگیری از عود مجدد بیماری استفاده گردیده است (۱۱). مصرف رژیم‌های غذایی حاوی روغن ماهی و ترکیبات آنتی‌اکسیدان در کاهش آسیب‌های بافتی و التهاب ناشی از کولیت موثر است. رژیم غذایی حاوی روغن ماهی و ویتامین E موجب بهبود آسیب‌های بافتی و التهاب در مدل تجربی کولیت السراتیو گردید (۱۲).

عصاره هسته انگور غنی از ترکیبات آنتی‌اکسیدان بسیار قوی از جمله پروآنتی‌سیانیدین و پلی‌فنول‌ها می‌باشد. اثر پروآنتی‌سیانیدین در بدن، ۲۰ برابر ویتامین C و ۵۰ برابر ویتامین E است (۱۳). این ترکیبات آنتی‌اکسیدان با خنثی نمودن رادیکال‌های آزاد، جلوی تخریب سلولی ناشی از اثر رادیکال‌های آزاد را می‌گیرند (۱۴). به همین دلیل از عصاره هسته انگور در درمان اختلالاتی که همراه با افزایش رادیکال‌های آزاد هستند؛ استفاده می‌گردد. در مطالعه‌ای مصرف دوزهای بالای پروآنتی‌سیانیدین عصاره هسته انگور موجب کاهش آسیب بافتی در کولیت القاء شده توسط تری‌نیتروبنزن سولفونیک اسید گردید که یک مدل مزمن کولیت اولسراتیو تجربی است (۱۵). تجویز درون‌رکتومی اسیداستیک مدلی ساده، ارزان و قابل تکرار برای کولیت اولسراتیو حاد در حیوانات آزمایشگاهی کوچک می‌باشد که از نظر تصویر بالینی مشابه کولیت اولسراتیو در انسان است (۱۵). از این مدل حیوانی برای بررسی اثر درمانی و محافظتی مواد آنتی‌اکسیدان و ضدالتهاب بر کولیت السراتیو استفاده گردیده است (۱۶-۱۹). در مطالعات متعددی اثر رژیم‌های غذایی بر کولیت اولسراتیو مورد بررسی قرار گرفته است (۲۰). این مطالعه به منظور تعیین اثر محافظتی رژیم غذایی غنی از روغن ماهی و عصاره هسته انگور بر کولیت القا شده توسط اسیداستیک در موش‌های صحرایی انجام شد.

## روش بررسی

در این مطالعه تجربی از ۵۰ سر موش صحرایی نر نژاد Wistar به وزن تقریبی  $20 \pm 22$  استفاده شد. موش‌ها در شرایط ۱۲ ساعت روشنایی - ۱۲ ساعت تاریکی و دمای ۲۵ درجه سانتی‌گراد نگهداری شدند و در دریافت آب و غذا آزاد بودند. برای تغذیه موش‌ها از غذای فشرده (تهیه شده توسط شرکت خوراک دام و طیور فارس) استفاده گردید. حیوانات به صورت تصادفی به ۵ گروه ۱۰ تایی شامل گروه کنترل سالم (C)، گروه کولیت (Co)، گروه تیمار با عصاره هسته انگور (G)، گروه تیمار با روغن ماهی (F) و گروه تیمار با روغن ماهی و عصاره هسته انگور (FG) تقسیم شدند. روغن ماهی منهادن (Fish oil Menhaden) روغن نوعی ماهی در اقیانوس آرام) از شرکت Deyts آمریکا خریداری گردید.

**تهیه عصاره هسته انگور:** میوه انگور (*Vitis vinifera*) (شماره هر بار یوم ۳۹۸۳ موزه تاریخ طبیعی دانشگاه شیراز) از مناطق اطراف شیراز تهیه گردید. هسته‌های انگور از میوه جدا گردید و برای مدت ۷۲ ساعت در دمای ۵۰ درجه سانتی‌گراد در اون خشک گردید. هسته‌های خشک شده آسیاب گردید. ۵۰ گرم از هسته‌های آسیاب شده با ۵۰۰ میلی‌لیتر محلول هیدروالکل ۷۰ درصد و در دمای آزمایشگاه به مدت ۷۲ ساعت عصاره‌گیری گردید. عصاره به دست آمده؛ فیلتر گردید و به وسیله دستگاه روتاری تبخیر کننده (rotary evaporator) حلال برداشته شد و پس از خشک نمودن کامل، مقدار ۵/۹۲ گرم عصاره خشک کریستالی به دست آمد. عصاره به دست آمده در آب حل گردید و برای استفاده‌های بعدی در دمای منفی ۲۰ درجه سانتی‌گراد نگهداری گردید.

موش‌ها روزانه و به مدت ۳۰ روز ۵۰ mg/kg عصاره هسته انگور حل شده در یک میلی‌لیتر آب مقطر (گروه تیمار با عصاره هسته انگور)، ۱/۶ میلی‌لیتر روغن ماهی (گروه تیمار با روغن ماهی) و ۵۰ mg/kg عصاره هسته انگور حل شده در یک میلی‌لیتر آب مقطر + ۱/۶ میلی‌لیتر روغن ماهی (گروه تیمار با روغن ماهی و عصاره هسته انگور) به صورت گاوآژ دریافت داشتند. موش‌ها در گروه‌های کنترل سالم و کولیت

حجم‌های مساوی آب مقطر دریافت نمودند. حجم روغن ماهی معادل ۱۰ درصد رژیم غذایی بود که موش‌ها روزانه دریافت نمودند (۲۱). انتخاب دوز ۵۰ mg/kg عصاره هسته انگور براساس اثر حفاظتی این دوز در مقابل آسیب بافتی ناشی از استرس اکسیداتیو در بیماری‌های دیگر بود (۲۲ و ۲۳). پس از ۳۰ روز تیمار با عصاره هسته انگور، تیمار با روغن ماهی و گروه تیمار با روغن ماهی و عصاره هسته انگور، کولیت اولسراتیو حاد در حیوانات ایجاد گردید. برای ایجاد کولیت اولسراتیو حاد از روش تزریق درون رکتومی اسیداستیک استفاده گردید (۲۰). حیوانات ابتدا برای مدت ۲۴ ساعت در حالت روزه‌داری نگهداری شدند و فقط اجازه مصرف آب داشتند. سپس حیوان را به طور مختصر با اتر بیهوش کرده؛ یک لوله نرم SF6 به میزان ۸ سانتی‌متر به درون رکتوم حیوان وارد کرده و یک میلی‌لیتر اسیداستیک ۴ درصد به درون رکتوم تزریق گردید. گروه کنترل تزریق درون رکتومی سالین دریافت داشتند. دو روز بعد از ایجاد کولیت موش‌ها با استفاده از اتر بیهوش شدند. شدت کولیت به وسیله فردی که از نوع درمان آگاهی نداشت مورد بررسی قرار گرفت. برای هر حیوان یک قطعه ۸ سانتی‌متری از انتهای کولون جدا گردید. سپس با ایجاد یک برش طولی کولون را باز کرده و برای پاک نمودن بقایای مدفوع با محلول سالین به آرامی شستشو داده شد و وزن گردید. آسیب ماکروسکوپی کولون براساس روش Morris (۲۴) از صفر تا ۵ نمره‌دهی گردید (جدول یک). کلیه نکات مربوط به دستورالعمل کار با حیوانات در این مطالعه رعایت شد.

جدول ۱: آسیب ماکروسکوپی کولون براساس روش Morris (۲۰)

نمره	بدون آسیب
صفر	
۱	احتقان موضعی - بدون زخم
۲	زخم‌های خطی بدون التهاب شدید
۳	زخم‌های خطی با التهاب در یک نقطه
۴	التهاب یا زخم در دو محل یا بیشتر
۵	التهاب و زخم در دو محل یا بیشتر یا یک محل زخم و التهاب بزرگ با درگیری بیش از یک سانتی‌متر از طول کولون

**مطالعات هیستوپاتولوژیک:** برای مطالعات میکروسکوپی، نمونه‌های کولون در محلول فرمالدئید ثابت گردید. سپس در

الکل آبنگیری و در پارافین قرار داده شد. مقاطع ۵ میکرومتری تهیه گردید و بر روی لام‌های شیشه‌ای چسبانده شد و یک شب در دمای ۳۷ درجه سانتی‌گراد خشک گردید. مقاطع شفاف، آب‌دهی و با هماتوکسیلین ائوزین رنگ آمیزی شدند. درجه آسیب میکروسکوپی کربیت و شدت التهاب توسط آسیب شناسی که از نوع درمان آگاهی نداشت؛ ارزیابی و نمره‌دهی گردید. نمره‌دهی آسیب کربیت براساس روش Murthy (۲۵) بود (جدول ۲).

جدول ۲: نمره‌دهی آسیب کربیت براساس روش Murthy (۲۱)

نمره	کربیت سالم
۱	از بین رفتن ۱/۳ کربیت
۲	از بین رفتن ۲/۳ کربیت
۳	از بین رفتن کامل کربیت‌ها و سالم بودن اپیتلیوم
۴	از بین رفتن کامل کربیت‌ها و اپیتلیوم

نمره به دست آمده برای هر نمونه در نمره وسعت سطح درگیری (۱، ۲۵-۱ درصد؛ ۲، ۵۰-۲۶ درصد؛ ۳، ۷۵-۵۱ درصد؛ ۴، ۱۰۰-۷۶ درصد) ضرب گردید تا نمره کربیت به دست آید. شدت التهاب براساس روش Onderdonk (۲۶) و به صورت طبیعی (نمره صفر)؛ ارتشاح موضعی لکوسیت‌ها (نمره ۱)؛ ارتشاح لکوسیت‌ها و آبه کربیت (نمره ۲) و زخم مخاط (نمره ۳) نمره‌دهی گردید. نمرات به دست آمده در وسعت سطح درگیری ضرب گردید تا درجه التهاب حاصل شود.

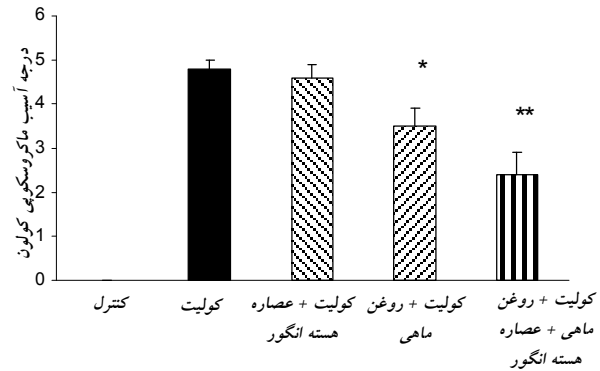
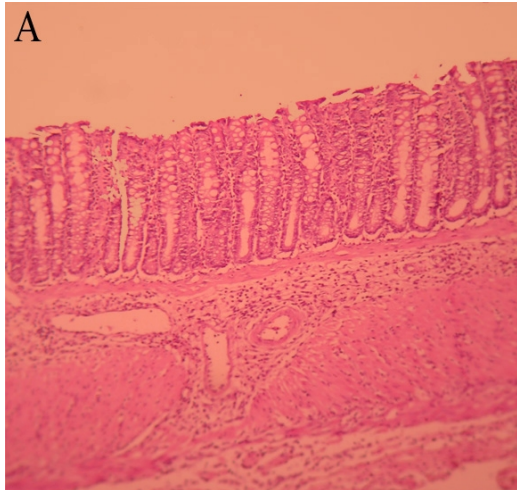
تجزیه و تحلیل آماری داده‌ها به کمک نرم‌افزار SPSS-13 انجام گردید. نتایج به صورت میانگین و انحراف معیار گزارش شد. برای مقایسه گروه‌ها با یکدیگر از آزمون آماری آنالیز واریانس یک‌طرفه استفاده گردید و در صورتی که آنالیز واریانس وجود اختلاف معنی‌داری را نشان داد؛ از آزمون دانکن برای مقایسه گروه‌ها استفاده شد. اختلاف در سطح احتمال  $P < 0.05$  معنی‌دار منظور گردید.

### یافته‌ها

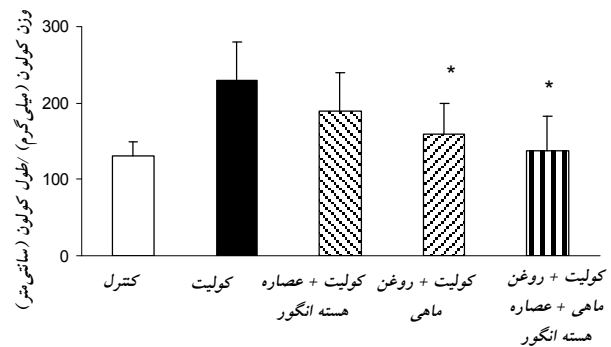
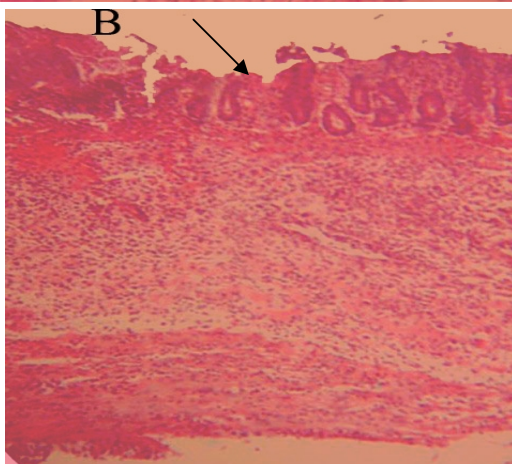
**اثرات تزریق درون رکتومی اسید استیک:** ۴۸ ساعت پس از تزریق درون رکتومی محلول اسیداستیک ۴ درصد، موش‌های گروه کولیت، اسهال خونی که از علائم کولیت

السرائیو می‌باشد را نشان ندادند. نمای ماکروسکوپی کولون در موش‌های این گروه نشان‌دهنده وجود آسیب شدید مخاط، ادم، زخم‌های عمیق و خونریزی بود. آسیب‌های ماکروسکوپی کولون با نمره‌دهی آسیب مورد ارزیابی کمی قرار گرفتند ( $4/8 \pm 0/2$ ) که با گروه کنترل سالم اختلاف معنی‌دار ( $P < 0/001$ ) نشان داد (نمودار یک و جدول ۳). افزایش معنی‌دار در نسبت وزن به طول کولون که نشان‌دهنده التهاب و ادم در بافت کولون است؛ نسبت به گروه کنترل سالم مشاهده گردید (نمودار ۲). ویژگی‌های هیستوپاتولوژیک شامل نکروز، ادم و ارتشاح سلول‌های التهابی (پلی‌مورفولکوسیت‌ها و ائوزینوفیل‌ها) در بافت مخاطی کولون بود. بررسی نواحی دارای زخم نشان‌دهنده از بین رفتن کربیت و سلول‌های اپیتلیال، ضخیم شدن لایه ماهیچه‌ای و تشکیل آبه‌های کربیت در مقاطع میکروسکوپی کولون بود (شکل یک). مقایسه نمرات درجه آسیب کربیت و التهاب نشان داد که درجه آسیب و شدت التهاب در گروه کولیت دارای تفاوت معنی‌دار با گروه کنترل سالم بود (نمودارهای ۳ و ۴ و جدول ۳).


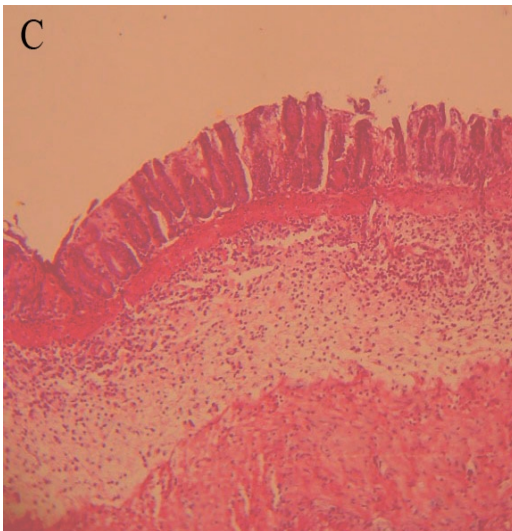
**اثرات مصرف رژیم‌های غذایی بر آسیب‌های ماکروسکوپی و میکروسکوپی کولون:** تغذیه موش‌ها با رژیم غذایی حاوی روغن ماهی و عصاره هسته انگور موجب کاهش معنی‌دار شدت آسیب‌های ماکروسکوپی ( $2/4 \pm 0/5$ ) نسبت به گروه کولیت گردید (نمودار یک). در گروه مصرف کننده روغن ماهی هم کاهش آسیب ماکروسکوپی ( $3/5 \pm 0/4$ ) مشاهده گردید؛ هرچند تفاوت معنی‌دار با گروه کولیت نداشت. در گروه مصرف کننده عصاره هسته انگور کاهش آسیب ماکروسکوپی ( $4/6 \pm 0/3$ ) مشاهده نگردید. کاهش معنی‌دار در نسبت وزن به طول در گروه مصرف کننده روغن ماهی و عصاره هسته انگور نسبت به گروه کولیت مشاهده گردید (نمودار ۲). در سطح میکروسکوپی در گروه مصرف کننده روغن ماهی و عصاره هسته انگور علائم کاهش آسیب سلولی بافت اپیتلیوم، کاهش ارتشاح لکوسیت‌ها، کاهش ضخامت بافت ماهیچه‌ای و افزایش تعداد سلول‌های جامی شکل مشاهده گردید.



نمودار ۱: اثرات مصرف رژیم‌های غذایی بر آسیب‌های ماکروسکوپی کولون  
 نتایج به صورت میانگین ± انحراف معیار می‌باشد.  
 \* اختلاف معنی‌دار با گروه کولیت ( $P < 0.05$ )



نمودار ۲: اثرات مصرف رژیم‌های غذایی بر نسبت وزن به طول کولون  
 نتایج به صورت میانگین ± انحراف معیار می‌باشد.  
 \* اختلاف معنی‌دار با گروه کولیت ( $P < 0.05$ )



نمودار ۳: اثرات رژیم‌های غذایی مختلف بر آسیب‌های میکروسکوپی کولون  
 نتایج به صورت میانگین ± انحراف معیار می‌باشد.  
 \* اختلاف معنی‌دار با گروه کولیت ( $P < 0.05$ )

شکل ۱: فتومیکروگراف از مقاطع بافت کولون موش‌های صحرایی رنگ‌آمیزی شده با همتوکسیلین. (A) بافت مخاطی طبیعی سالم از موش‌های صحرایی کنترل که نشان‌دهنده بافت مخاطی سالم است. (B) کولیت القاء شده توسط اسیداستیک که نشان‌دهنده تخریب وسیع بافت اپیتلیال است. (C) پیش‌درمانی با رژیم غذایی حاوی روغن ماهی و عصاره هسته انگور موجب کاهش آسیب به بافت مخاطی شده است. (رنگ‌آمیزی H&E، بزرگ‌نمایی ۱۰۰)

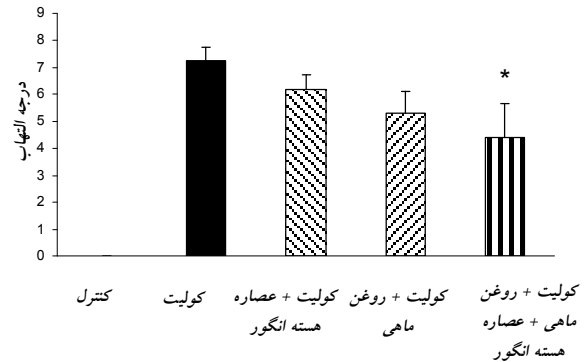
جدول ۳: اثرات رژیم‌های غذایی مختلف بر آسیب‌های ماکروسکوپی، آسیب کریبت و التهاب کولون

گروه	وزن / طول کولون (mg/cm)	آسیب ماکروسکوپی	آسیب کریبت	درجه التهاب
کنترل	130 ± 20	0	0	0
کولیت	230 ± 50	4/8 ± 0/2	10 ± 0/7	7/0 ± 0/3
کولیت + عصاره دانه انگور	190 ± 50	4/6 ± 0/3	11 ± 1/0	0/7 ± 0/9
کولیت + روغن ماهی	160 ± 40 *	3/0 ± 0/4 *	9 ± 1/9	4/7 ± 0/6
کولیت + روغن ماهی + عصاره انگور	138 ± 45 *	2/4 ± 0/0 *	8 ± 2/4 *	4/6 ± 1/2 *

نتایج به صورت میانگین ± انحراف معیار می‌باشد. \* اختلاف معنی‌دار با گروه کولیت ( $P < 0/05$ )

تنهایی دارای چنین اثری نیست. در مطالعه دیگری نشان داده شد که مصرف هم‌زمان اسیدچرب امگا-۳ و ترکیب آنتی‌اکسیدان کوئرستین دارای اثرات مفیدی در درمان مدل تجربی کولیت اولسراتیو است (۲۸).

رادیکال‌های آزاد نقش مهمی در پاتوژنز کولیت السراتیو دارند. تولید رادیکال‌های آزاد در این بیماری افزایش می‌یابد. تحت شرایط فیزیولوژیک آنزیم‌های سوپراکسید دیسموتاز، گلوکوتایون پراکسیداز و کاتالاز از سلول در مقابل عوامل اکسیدکننده مقاومت می‌کنند؛ ولی در کولیت اولسراتیو فعالیت این آنزیم‌ها کاهش می‌یابد. لذا تقویت سیستم حفاظت سلول با به کار بردن پاک‌کننده‌های رادیکال‌های آزاد از اهداف درمانی در کولیت السراتیو است و از ترکیبات آنتی‌اکسیدان مختلف تاکنون استفاده شده است (۲). فلاونوئیدها از جمله ترکیبات آنتی‌اکسیدان طبیعی هستند که پاک‌کننده‌های مناسبی برای رادیکال‌های آزاد می‌باشند. عصاره هسته انگور دارای ترکیبات آنتی‌اکسیدان از جمله پروانتی‌سیانیدین‌ها می‌باشد که موجب خنثی شدن اثر رادیکال‌های آزاد و منع پراکسیداسیون اسیدهای چرب غشاء گشته (۱۳ و ۱۴) و مانع از فعال شدن عامل رونویسی NF-KB می‌گردد (۲۹). استفاده از عصاره هسته انگور در دوز ۵۰ mg/kg و به مدت ۲۸ روز با کاهش ارتشاح لکوسیت‌ها و ایجاد تعادل در شرایط اکسیداسیون احیاء از آسیب کبد در اثر انسداد مجاری صفراوی (۲۱) و یا در اثر ایسکمی کبدی (۲۲) که هر دو همراه با افزایش تولید رادیکال‌های آزاد هستند؛ محافظت نموده است. در مطالعه Li نشان داده شد که مصرف دوزهای بالای پروآنتوسیانیدین عصاره هسته انگور (۴۰۰-۱۰۰ mg/kg) موجب کاهش آسیب بافتی در کولیت القاء شده توسط تری‌نیتروبنزن سولفونیک اسید (یک مدل



نمودار ۴: اثرات رژیم‌های غذایی مختلف بر درجه التهاب کولون نتایج به صورت میانگین ± انحراف معیار می‌باشد. \* اختلاف معنی‌دار با گروه کولیت ( $P < 0/05$ )

نمرات آسیب کریبت و شدت التهاب دارای اختلاف معنی‌دار با گروه کولیت بود. مصرف رژیم غذایی حاوی عصاره هسته انگور و یا روغن ماهی اختلاف معنی‌داری در شدت التهاب و آسیب‌های میکروسکوپی نسبت به گروه کولیت ایجاد نکرد (نمودار ۳ و شکل یک و جدول ۳).

### بحث

مقایسه اثرات رژیم‌های غذایی مورد استفاده در این مطالعه نشان داد که مصرف روغن ماهی به همراه عصاره هسته انگور که حاوی ترکیبات آنتی‌اکسیدان است (۱۳)؛ موجب کاهش آسیب‌های بافتی و التهاب ناشی از ایجاد کولیت می‌گردد. در حالی که مصرف روغن ماهی به تنهایی دارای چنین اثراتی نیست. این یافته با نتایج برخی از مطالعات دیگر (۲۷ و ۲۸) که در آنها ترکیب روغن ماهی و یک ترکیب آنتی‌اکسیدان برای درمان کولیت السراتیو استفاده شده بود؛ هم‌خوانی دارد.

Shimizu (۲۷) نشان داد که رژیم غذایی حاوی لینولنیک اسید و ویتامین E موجب ترمیم بافت کولون در مدل تجربی کولیت می‌گردد. در حالی که مصرف لینولنیک به

همراه می‌باشد (۲۷). لذا پیشنهاد شده است که مصرف اسیدهای چرب امگا-۳ بایستی همراه با ترکیبات آنتی‌اکسیدان باشد (۲۷ و ۳۱ و ۳۲). در ضمن بایستی توجه داشت که یکی از روش‌های مطرح در درمان کولیت اولسراتیو استفاده از مواد آنتی‌اکسیدان است (۱۹-۱۶). لذا رژیم غذایی که حاوی روغن ماهی به عنوان یک ترکیب ضدالتهاب و یک ماده آنتی‌اکسیدان باشد؛ در درمان کولیت السراتیو موثر می‌باشد.

### نتیجه‌گیری

این مطالعه نشان داد که مصرف توأم روغن ماهی و عصاره هسته انگور دارای اثرات تقویت‌کنندگی در کاهش التهاب و کاهش آسیب‌های بافتی ناشی از کولیت اولسراتیو می‌باشد و استفاده از رژیم غذایی غنی از روغن ماهی و عصاره هسته انگور می‌تواند در پیشگیری از عود بیماری کولیت و افزایش مقاومت بافتی مورد توجه قرار گیرد.

### تشکر و قدردانی

این مقاله حاصل طرح تحقیقاتی (شماره ۴۱۴۳-۸۷) مصوب معاونت محترم پژوهشی دانشگاه علوم پزشکی شیراز بود. از آن معاونت محترم به خاطر تامین هزینه این طرح سپاسگزاری می‌گردد.

کولیت اولسراتیو تجربی مزمن) می‌گردد (۱۵). نتایج مطالعه ما نشان داد که عصاره هسته انگور در این دوز به تنهایی در کاهش التهاب و محافظت از آسیب‌های کولون در مدل تجربی کولیت اولسراتیو موثر نیست. علت این اختلاف می‌تواند به تفاوت در مدل ایجاد کولیت، دوز مصرفی عصاره و نوع عصاره مورد استفاده باشد. در مطالعه ما از عصاره هسته انگور استفاده گردید. در صورتی که در مطالعه Li از پروآنتوسیانیدین عصاره هسته انگور استفاده گردید (۱۵).

روغن ماهی دارای اثرات ضدالتهابی (۳۰) می‌باشد و در مطالعات مختلفی برای رفع التهاب و کاهش آسیب بافت مخاطی ناشی از کولیت اولسراتیو در مدل‌های حیوانی و انسانی مورد استفاده قرار گرفته است (۲۷ و ۳۱ و ۳۲). اسیدهای چرب امگا-۳ موجود در روغن ماهی با کاهش تولید واسطه‌های التهابی مانند لکوترین‌ها (۲۷ و ۳۱ و ۳۲)؛ افزایش سیالیت غشاء و اثر بر فعالیت پروتئین‌های غشاء به کاهش التهاب و آسیب‌ها و ترمیم آسیب‌های بافتی کمک می‌کنند (۳۳). با این وجود مصرف این اسیدهای چرب موجب کاهش سطح آنتی‌اکسیدان‌ها و در نتیجه آسیب‌پذیر شدن بافت‌ها در مقابل مواد اکسیدکننده می‌شود. به ویژه این که ایجاد بیماری کولیت السراتیو همراه با کاهش سطح آنتی‌اکسیدان‌ها نیز

## References

- Hanauer SB. Inflammatory bowel disease: epidemiology, pathogenesis, and therapeutic opportunities. *Inflamm Bowel Dis*. 2006 Jan;12(Suppl 1):S3-S9.
- Pravda J. Radical induction theory of ulcerative colitis *World J Gastroenterol*. 2005 Apr 28;11(16):2371-2384.
- Wang J, Fu YX. Tumor necrosis factor family members and inflammatory bowel disease. *Immunol Rev*. 2005 Apr;204:144-155.
- Head KA, Jurenka JS. Inflammatory bowel disease Part 1: ulcerative colitis--pathophysiology and conventional and alternative treatment options. *Altern Med Rev*. 2003 Aug;8(3):247-283.
- Gassull MA. Review article: the role of nutrition in the treatment of inflammatory bowel disease. *Aliment Pharmacol Ther*. 2004 Oct;20 Suppl 4:79-83.
- Simopoulos AP. Omega-3 fatty acids in inflammation and autoimmune diseases. *J Am Coll Nutr*. 2002 Dec;21(6):495-505.
- Zamani M, Arab M, Nasrollahi Sh, Manikashani Kh. [The evaluation of fish oil (Omega-3 fatty acids) efficacy in treatment of primary dysmenorrhea in high school female students in Hamadan] *J Gorgan Uni Med Sci*. 2005; vol 7(1): 39-42. [Article in Persian]
- Lee TH, Arm JP. Modulation of the allergic response by fish oil lipids and eicosatrienoic acid. *Prog Clin Biol Res*. 1989;297:57-68.
- Belluzzi A, Boschi S, Brignola C, Munarini A, Cariani G, Miglio F. Polyunsaturated fatty acids and inflammatory bowel disease. *Am J Clin Nutr*. 2000 Jan;71(1 Suppl):339S-42S.
- Siguel EN, Lerman RH. Prevalence of essential fatty acid deficiency in patients with chronic gastrointestinal disorders. *Metabolism*. 1996 Jan;45(1):12-23.
- MacLean CH, Mojica WA, Newberry SJ, Pencharz J, Garland RH, Tu W, et al. Systematic review of the effects of n-3 fatty acids in inflammatory bowel disease *Am J Clin Nutr*. 2005 Sep;82(3):611-619.
- Takhshid MA, Ai J, Alavi J, Tavasoli AR. [Effects of diets enriched with fish oil, vitamin A and vitamin E on experimental ulcerative colitis in rat's] *FEYZ, Kashan University of Medical Sciences and Health Services*. 2007;3(11): 8-14. [Article in Persian]
- Nassiri-Asl M, Hosseinzadeh H. Review of the pharmacological effects of *Vitis vinifera* (Grape) and its bioactive compounds. *Phytother Res*. 2009 Sep;23(9):1197-1204.
- Shi J, Yu J, Pohorly JE, Kakuda Y. Polyphenolics in grape

- seeds-biochemistry and functionality. *J Med Food*. 2003 Winter;6(4):291-299.
15. Li XL, Cai YQ, Qin H, Wu YJ. Therapeutic effect and mechanism of proanthocyanidins from grape seeds in rats with TNBS-induced ulcerative colitis. *Can J Physiol Pharmacol*. 2008 Dec;86(12):841-849.
16. El-Abhar HS, Hammad LN, Gawad HS. Modulating effect of ginger extract on rats with ulcerative colitis. *J Ethnopharmacol*. 2008 Aug 13;118(3):367-372.
17. Harputluoglu MM, Demirel U, Yücel N, Karadağ N, Temel I, Firat S, et al. The effects of Ginkgo biloba extract on acetic acid-induced colitis in rats. *Turk J Gastroenterol*. 2006 Sep;17(3):177-182.
18. Cetinkaya A, Bulbuloglu E, Kantarceken B, Ciralik H, Kurutas EB, Buyukbese MA, et al. Effects of L-carnitine on oxidant/antioxidant status in acetic acid-induced colitis. *Dig Dis Sci*. 2006 Mar;51(3):488-494.
19. Cetinkaya A, Bulbuloglu E, Kurutas EB, Ciralik H, Kantarceken B, Buyukbese MA. Beneficial effects of N-acetylcysteine on acetic acid-induced colitis in rats. *Tohoku J Exp Med*. 2005 Jun;206(2):131-139.
20. Jurjus AR, Khoury NN, Reimund JM. Animal models of inflammatory bowel disease. *J Pharmacol Toxicol Methods*. 2004 Sep-Oct;50(2):81-92.
21. Dines KC, Cotter MA, Cameron NE. Contrasting effects of treatment with omega-3 and omega-6 essential fatty acids on peripheral nerve function and capillarization in streptozotocin-diabetic rats. *Diabetologia*. 1993 Nov;36(11):1132-1138.
22. Dulundu E, Ozel Y, Topaloglu U, Toklu H, Ercan F, Gedik N, et al. Grape seed extract reduces oxidative stress and fibrosis in experimental biliary obstruction. *J Gastroenterol Hepatol*. 2007 Jun;22(6):885-892.
23. Sehirli O, Ozel Y, Dulundu E, Topaloglu U, Ercan F, Sener G. Grape seed extract treatment reduces hepatic ischemia-reperfusion injury in rats. *Phytother Res*. 2008 Jan;22(1):43-48.
24. Morris GP, Beck PL, Herridge MS, Depew WT, Szewczuk MR, Wallace JL. Hapten-induced model of chronic inflammation and ulceration in the rat colon. *Gastroenterology*. 1989 Mar;96(3):795-803.
25. Murthy SN, Cooper HS, Shim H, Shah RS, Ibrahim SA, Sedergran DJ. Treatment of dextran sulfate sodium-induced murine colitis by intracolonic cyclosporin. *Dig Dis Sci*. 1993 Sep;38(9):1722-1734.
26. Onderdonk AB, Bartlett JG. The role of bacteria in experimental ulcerative colitis. *Am J Clin Nutr*. 1979; 32:258-265.
27. Shimizu T, Igarashi J, Ohtuka Y, Oguchi S, Kaneko K, Yamashiro Y. Effects of n-3 polyunsaturated fatty acids and vitamin E on colonic mucosal leukotriene generation, lipid peroxidation, and microcirculation in rats with experimental colitis. *Digestion*. 2001;63(1):49-54.
28. Camuesco D, Comalada M, Concha A, Nieto A, Sierra S, Xaus J, et al. Intestinal anti-inflammatory activity of combined quercitrin and dietary olive oil supplemented with fish oil, rich in EPA and DHA (n-3) polyunsaturated fatty acids, in rats with DSS-induced colitis. *Clin Nutr*. 2006 Jun;25(3):466-476.
29. Terra X, Valls J, Vitrac X, Mérrillon JM, Arola L, Ardévol A, et al. Grape-seed procyanidins act as anti-inflammatory agents in endotoxin-stimulated RAW 264.7 macrophages by inhibiting NFkB signaling pathway. *J Agric Food Chem*. 2007 May 30;55(11):4357-4365.
30. Calder PC. n-3 polyunsaturated fatty acids, inflammation, and inflammatory diseases. *Am J Clin Nutr*. 2006 Jun; 83(6 Suppl):1505S-1519S.
31. Nieto N, Fernandez MI, Torres MI, Ríos A, Suarez MD, Gil A. Dietary monounsaturated n-3 and n-6 long-chain polyunsaturated fatty acids affect cellular antioxidant defense system in rats with experimental ulcerative colitis induced by trinitrobenzene sulfonic acid. *Dig Dis Sci*. 1998 Dec;43(12):2676-2687.
32. De Ley M, de Vos R, Hommes DW, Stokkers P. Fish oil for induction of remission in ulcerative colitis. *Cochrane Database Syst Rev*. 2007 Oct 17;(4):CD005986.
33. Pajari AM, Rasilo ML, Mutanen M. Protein kinase C activation in rat colonic mucosa after diets differing in their fatty acid composition. *Cancer Lett*. 1997 Mar 19;114(1-2):101-103.