

تحقیقی

اثر بنزوات پتاسیم بر ساختار هیستوپاتولوژیک جفت موش

دکتر جینا خیاط زاده^۱، دکتر محمد افشار^۲، دکتر سید عادل معلم^۳، مرضیه شاهسون^{۴*}، دکتر قدرت اله ناصح^۵

۱- دکتری زیست شناسی تکوین جانوری، استادیار گروه زیست شناسی، دانشگاه آزاد اسلامی، واحد مشهد. ۲- دانشیار بافت شناسی و جنین شناسی، گروه علوم تشریحی، دانشگاه علوم پزشکی بیرجند. ۳- دانشیار گروه سم شناسی دانشکده داروسازی، فارماکودینامی، مرکز تحقیقات سم شناسی و علوم دارویی دانشگاه علوم پزشکی مشهد.

۴- کارشناس ارشد زیست شناسی سلولی تکوینی، گروه زیست شناسی، دانشکده علوم پایه، دانشگاه آزاد اسلامی، واحد مشهد.

۵- استادیار گروه جراحی، دانشگاه علوم پزشکی بیرجند.

چکیده

زمینه و هدف: بنزوات سدیم و بنزوات پتاسیم به عنوان نگهدارنده‌های غذایی در بسیاری از محصولات غذایی و دارویی برای به تاخیر انداختن رشد میکروارگانیسم‌ها استفاده می‌شوند. این مطالعه به منظور تعیین اثر بنزوات پتاسیم روی تغییرات هیستوپاتولوژیک جفت موش نژاد BALB/c انجام شد.

روش بررسی: در این مطالعه تجربی ۴۵ سر موش ماده نژاد BALB/c با وزن 25 ± 30 گرم به دو گروه آزمایشی ۱ و ۲ (دریافت کننده بنزوات پتاسیم با دوز ۲۸۰ و ۵۶۰ میلی‌گرم بر کیلوگرم وزن بدن) و گروه شاهد (نرمال سالین) تقسیم شدند. تزریق به صورت درون صفاقی طی مدت ۱۰ روز قبل از بارداری و نیز از روز ۵ تا ۱۶ بارداری صورت گرفت. تعداد موش‌های باردار در هر گروه ۱۰ سر بود و از هر سر موش باردار ۵ جفت به صورت تصادفی مورد مطالعه قرار گرفت. روز ۱۸ بارداری جفت‌ها از رحم خارج شدند. مطالعه ماکروسکوپی برای تعیین ناهنجاری‌های مورفولوژیکی انجام شد. پس از اندازه‌گیری قطر و وزن جفت‌ها، مراحل پاساژ بافتی و تهیه مقاطع بافتی صورت گرفت. سپس نمونه‌ها با هماتوکسیلین اتوزین رنگ‌آمیزی شدند و تغییرات هیستوپاتولوژیک تعیین گردید. داده‌ها با استفاده از نرم‌افزار آماری SPSS-11.5 و آزمون‌های کای اسکوئر، ANOVA و توکی تجزیه و تحلیل شدند.

یافته‌ها: وزن و قطر جفت گروه‌های آزمایشی ۱ و ۲ نسبت به گروه شاهد کاهش معنی‌داری نشان داد ($P < 0/05$). میزان آتروفی در جفت‌های گروه‌های آزمایشی نسبت به گروه شاهد بیشتر بود ($P < 0/05$). عدم تشکیل جفت در گروه آزمایشی ۱ و ۲ به‌طور معنی‌داری نسبت به گروه شاهد بیشتر بود ($P < 0/05$). تغییرات بافتی از جمله هموراژی وسیع و اختلالات و آسیب‌های بافتی دو ناحیه مادری و جنینی در گروه‌های آزمایشی ۱ و ۲ نسبت به گروه شاهد مشاهده گردید.

نتیجه‌گیری: این مطالعه نشان داد که مصرف بنزوات پتاسیم قبل و در طول دوران بارداری موش سبب تغییرات مورفولوژیکی و هیستوپاتولوژیکی جفت از جمله کاهش قطر، وزن، آتروفی، عدم تشکیل، هموراژی و آسیب‌های بافتی می‌شود و این تغییرات وابسته به میزان بنزوات پتاسیم دریافتی بود.

کلید واژه‌ها: بنزوات پتاسیم، جفت، آسیب بافتی، موش

* نویسنده مسؤول: مرضیه شاهسون، پست الکترونیکی: marjan.shahsavan@yahoo.com

نشانی: مشهد، دانشگاه آزاد اسلامی واحد مشهد، دانشکده علوم پایه، صندوق پستی ۹۱۷۷۶۴۵۶۴۹، تلفن ۸۷۸۷۲۳۴-۵۱۱، نمابر ۸۸۲۳۲۵۱
وصول مقاله: ۸۹/۳/۳۰، اصلاح نهایی: ۸۹/۷/۲۱، پذیرش مقاله: ۸۹/۸/۱۷

مقدمه

افزودنی‌های خوراکی ممکن است به چندین شیوه به غیر از اثرگذاری مستقیم باعث سرطان شود. به طوری که ماده نگهدارنده با یکی از عناصر در غذا واکنش داده و یک ترکیب جدید مانند نیتروسامین‌ها را تشکیل دهد که می‌تواند توسط باکتری‌های روده حیوان و یا انسان به ترکیبات دیگری مانند سیکلوهگزالامین تبدیل شود (۶). مشکلات زیادی در طراحی و تفسیر نتایج مطالعات سرطان‌شناسی و ارتباط آنها با مواد نگهدارنده و ترکیباتی که قادرند از موانع جفتی - جنینی عبور کنند و بر جنین اثر گذارند؛ وجود دارد (۷). جفت که متشکل از ناحیه مادری و ناحیه جنینی است؛ نقش بسیار مهمی در رشد و نمو جنینی ایفا می‌کند. چرا که متابولیسم و انتقال انواع مواد غذایی و مواد زائد، انتقال انواع الکترولیت‌ها و تبادل گازهای تنفسی، تولید انواع هورمون‌ها، آنتی‌بادی‌ها و اتصال جنین به دیواره رحم از مهم‌ترین اعمال آن محسوب می‌شود (۹). در مطالعه Ishikawa و همکاران تغییرات رشد و نمو و سقط جنین با اثر توکسیک تراتوژن‌ها روی جفت، محیط رحمی و در نهایت تعامل مادر و جنین از طریق جفت مرتبط بود (۱۰). مطالعه اثر یک ماده تراتوژن بر روی ساختمان جفت حیوانات باردار می‌تواند در پاسخ به این سؤال راه‌گشا باشد که آیا همه اثر تراتوژنیک آن ماده بر ساختمان جنین به طور اولیه می‌باشد یا حداقل بخشی از آن ثانویه بوده و با متاثر ساختن جفت صورت می‌پذیرد؟ بنابراین باتوجه به نقش مهمی که این اندام در رشد و نمو جنین ایفا می‌کند و از آنجا که مطالعه‌ای در مورد تاثیر بنزوات پتاسیم در این زمینه صورت نگرفته است؛ این مطالعه به منظور تعیین اثر بنزوات پتاسیم روی تغییرات هیستوپاتولوژیک جفت موش نژاد BALB/c انجام شد.

روش بررسی

این مطالعه تجربی روی ۴۵ سر موش ماده نژاد BALB/c با وزن 25 ± 30 گرم و ۲۵ سر موش نر بالغ همان نژاد تهیه شده از مؤسسه سرم‌سازی رازی مشهد، در پژوهشکده بوعلی مشهد انجام شد.

حیوانات در دمای ۲۲ درجه سانتی‌گراد و دوره نوری طبیعی ۱۲ ساعت تاریکی و ۱۲ ساعت روشنایی با رطوبت ۵۵-۵۰ درصد نگهداری شدند. اصول اخلاقی پروتکل

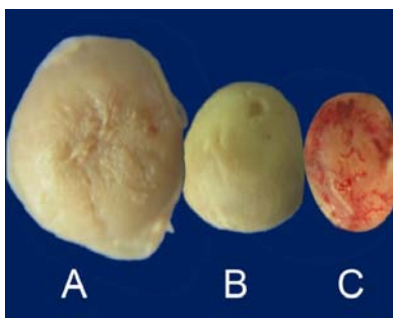
بنزوات پتاسیم ماده سفید رنگ، نمک گیر، بدون بو و از املاح اسیدبنزوئیک بوده و مانند بنزوات سدیم به عنوان یک عامل ضد میکروبی و نگهدارنده در مواد غذایی و نوشیدنی‌ها، مارگارین و انواع کنسروها استفاده می‌شود. تاثیر ضد میکروبی بنزوات پتاسیم به عنوان یک نگهدارنده با کاهش pH افزایش می‌یابد. زیرا نسبت اسید بنزوئیک غیر یونیزه در مقابل حالت یونیزه شده با کاهش pH افزایش یافته و به طور کلی، اسیدبنزوئیک غیر یونیزه (Undissociated) به عنوان یک عامل ضد میکروبی فعال است و عقیده بر این است که این اثر با انحلال‌پذیری بالای لیپید در اسیدبنزوئیک در ارتباط است و به آن امکان می‌دهد که روی غشاهای سلولی و یا ساختارها و سطوح مختلف سلول باکتریایی تجمع یابد و به طور موثری از فعالیت سلولی آن ممانعت به عمل آورد (۳-۱). بنزوات سدیم یک اسید کربوکسیلیک آروماتیک و داروی مورد تصویب مدیریت سازمان غذا و دارو آمریکا است که در درمان نقایص متابولیکی هپاتیکی مربوط به هایپرآمییا مانند اختلال چرخه اوره در کودکان (۴) و دوز بالای آن در درمان برخی از اختلالات متابولیکی نادر استفاده می‌شود (۵). بنزوات سدیم یک مانع برای بروز اینتگرین‌ها در سلول‌های T تحریک کننده نوروآنتی‌ژن بوده و برای درمان بیماری EAE (Experimental allergic encephalomyelitis) نیز کاربرد دارد (۴) و در نگهداری مواد غذایی با غلظت ۰/۱ درصد استفاده می‌شود (۱).

اسید بنزوئیک در ادار به صورت اسیدهیپوریک و یا اسید گلوکورونیک متابولیزه و حذف می‌شود (۲). هیچگونه گزارشی از اثر احتمالی بنزوات پتاسیم روی اندام‌های مختلف در دسترس نیست؛ اما گزارشی در مورد اثر بنزوات سدیم روی اندام‌های مختلف از جمله مصرف دوز بالای بنزوات سدیم نظیر رها شدن هیستامین و پروستاگلاندین (۶)، ایجاد زخم معده (۷) و تغییرات ترشحات موکوسی معده (۸) وجود دارد. گزارشی نیز وجود دارد که نشان می‌دهد؛ بنزوات سدیم در لکوسیت پلی‌مورفونوکلئاز موجب کاهش شیمیومینانس آمیلوپروکسیداز شده و آزاد شدن آنزیم‌های لیزوزومی را کاهش می‌دهد (۶).

با استفاده از میکروسکوپ و استرنئومیکروسکوپ تحقیقاتی (Olympus SZX, Japan) از نمونه‌ها عکس‌برداری صورت گرفت. برای مقایسه قطر، وزن، درصد تشکیل و یا عدم تشکیل جفت‌ها در گروه‌های آزمایشی با گروه شاهد و گروه‌های آزمایشی نسبت به هم، از نرم‌افزار آماری SPSS-11.5 و آزمون‌های کای اسکوئر، ANOVA و توکی استفاده شد. سطح معنی‌داری آزمون‌ها کمتر از ۰/۰۵ در نظر گرفته شد.

یافته‌ها

میانگین قطر جفت‌ها در گروه‌های آزمایشی ۱ و ۲ به ترتیب ۵/۶ میلی‌متر و ۵/۹ میلی‌متر در مقایسه با گروه شاهد (۶/۵ میلی‌متر) کاهش معنی‌داری نشان داد ($P < 0/05$) (تصویر یک). میانگین وزن جفت‌ها در گروه‌های آزمایشی ۱ و ۲ به ترتیب ۰/۱۰۵ گرم و ۰/۰۹۳ گرم بود که در مقایسه با گروه شاهد (۰/۱۳۴ گرم) نیز کاهش معنی‌داری داشت ($P < 0/05$). درصد عدم تشکیل جفت در گروه‌های آزمایشی ۱ و ۲ به ترتیب ۲۰ درصد و ۴۰ درصد بود که به‌طور معنی‌داری در مقایسه با گروه شاهد (۱۰ درصد) افزایش داشت ($P < 0/05$). مقایسه میانگین وزن، قطر و عدم تشکیل جفت بین گروه‌های آزمایشی ۱ و ۲ معنی‌دار بود ($P < 0/05$) (جدول یک).



تصویر ۱: فتواسترنئومیکروسکوپ از مقایسه بین اندازه جفت گروه شاهد (A)، آزمایشی ۱ (B) و آزمایشی ۲ (C) - بزرگ‌نمایی ۸ برابر

جدول ۱: میانگین قطر جفت، وزن جفت و نسبت تشکیل جفت به عدم تشکیل در گروه‌های شاهد، تجربی ۱ و تجربی ۲

گروه	تشکیل جفت		میانگین \pm انحراف معیار
	به عدم تشکیل جفت	تشکیل جفت	
شاهد	۹۰ به ۱۰	۶/۵۹ \pm ۰/۰۲	۰/۱۵۲۳۴ \pm ۰/۰۱
تجربی ۱	* ۸۰ به ۲۰	* ۶/۱۰۵۸ \pm ۰/۰۵	* ۰/۱۰۵۲ \pm ۰/۰۳
تجربی ۲	* ۶۰ به ۴۰	* ۵/۹۴۴ \pm ۰/۰۶	* ۰/۰۹۳۸ \pm ۰/۰۴

گروه شاهد: نرمال سالین، گروه تجربی ۱: بنزوات پتاسیم ۲۸۰ میلی‌گرم بر کیلوگرم وزن بدن، گروه تجربی ۲: ۵۶۰ میلی‌گرم بر کیلوگرم وزن بدن

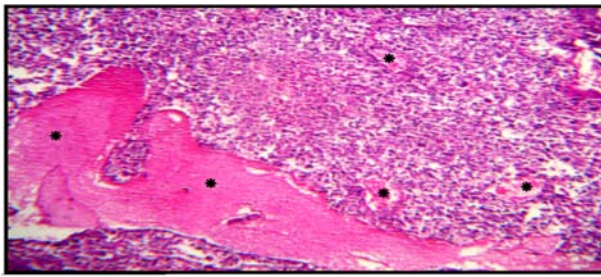
* $P < 0/05$ تفاوت معنی‌داری بین گروه‌های تجربی ۱ و ۲ با گروه شاهد و گروه‌های تجربی نسبت به هم مشاهده شد.

بین‌المللی کار روی حیوانات رعایت شد. پودر بنزوات پتاسیم محصول شرکت Fluka-آلمان، از شرکت داروئی سبحان (تهران-ایران) تهیه شد.

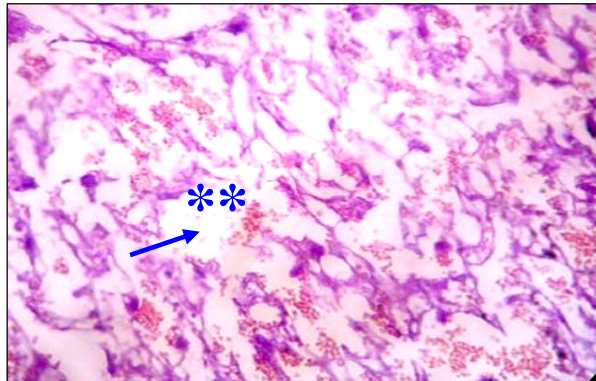
موش‌های ماده قبل از جفت‌گیری به صورت تصادفی در سه گروه ۱۵ تایی شاهد، آزمایشی ۱ و ۲ قرار گرفتند. گروه‌های آزمایشی ۱ و ۲ به مدت ۱۰ روز محلول بنزوات پتاسیم را به ترتیب با دوزهای ۲۸۰ و ۵۶۰ میلی‌گرم کیلوگرم وزن بدن به حجم ۰/۱ سی‌سی (یک بار در روز) و گروه شاهد محلول نرمال سالین را به همان حجم به صورت داخل صفاقی دریافت نمودند. سپس برای بارداری، موش‌های ماده به نسبت دو به یک با موش‌های نر در قفس به مدت یک شب نگهداری شدند. مشاهده پلاک واژینال در صبح روز بعد، روز صفر بارداری تلقی گردید. سپس از روز ۵ لغایت ۱۶ بارداری، گروه‌های آزمایشی ۱ و ۲، به ترتیب محلول بنزوات پتاسیم را به میزان ۲۸۰ و ۵۶۰ میلی‌گرم کیلوگرم وزن بدن و موش‌های گروه شاهد نرمال سالین را به همان حجم دریافتی گروه‌های آزمایشی به صورت داخل صفاقی دریافت نمودند (۱۱ و ۱۲).

تعداد موش‌های باردار در هر گروه ۱۰ سر بود. در روز ۱۸ بارداری موش‌ها توسط کلروفورم بیهوش و تحت سزارین جفت‌ها همراه جنین‌ها خارج شدند. پس از قطع بندناف، جفت‌ها از جنین‌ها جدا شدند. در گروه‌های مورد مطالعه از هر موش ۵ جفت به صورت تصادفی انتخاب شدند. جفت‌ها از لحاظ مورفولوژیکی از جمله آتروفی (تحلیل یافتگی و کاهش اندازه جفت) و عدم تشکیل جفت بررسی شدند.

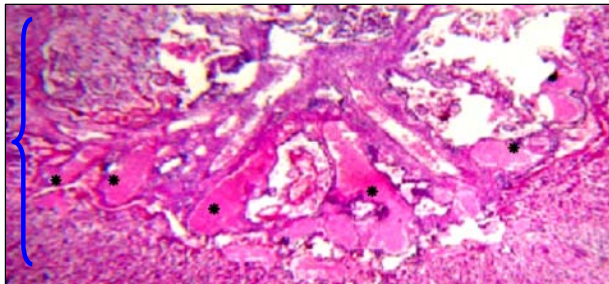
پس از توزین جفت‌ها توسط ترازوی دیجیتال (Sartorius PT210, Switzerland) و اندازه‌گیری قطر توسط کولیس (مدل Mitutoyo 500-196) در فیکساتور (فرمالین ۱۰ درصد) قرار گرفتند. پاساژ بافتی و قالب‌گیری انجام شد. سپس برش‌هایی به اندازه ۷ میکرون تهیه و رنگ آمیزی هماتوکسیلین ائوزین صورت گرفت. به منظور تشخیص ویژگی‌های هیستولوژیکی بافت جفت از نظر تغییرات و گستردگی انتشار عروق و هموراژی (پخش خون در نواحی نامنظم بین بافتی بدون حضور اندوتلیوم عروقی اطراف آن)، آسیب‌ها و اختلالات نواحی مادری و جنینی بررسی‌های میکروسکوپی انجام شد.



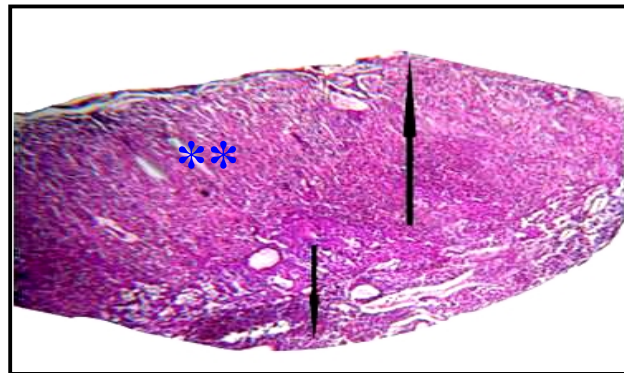
تصویر ۵: نمای میکروسکوپی جفت گروه آزمایشی ۱ در روز ۱۸ یکی از نواحی همورژیک در فضای بین بافتی در ناحیه جنینی قابل مشاهده است. رنگ آمیزی H&E بزرگنمایی ۱۰۰ برابر



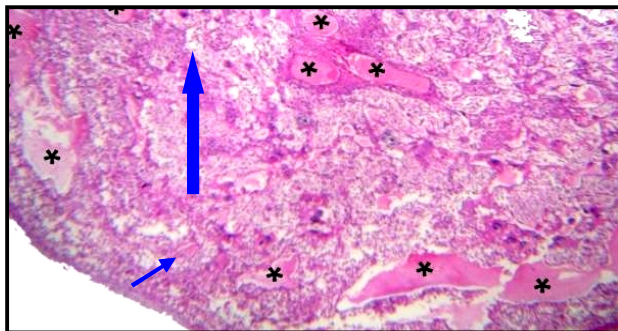
تصویر ۲: نمای میکروسکوپی جفت گروه شاهد در روز ۱۸ درشت‌نمایی از جریان خون مادری در فضای بین پرزی رنگ آمیزی H&E بزرگنمایی ۴۰ برابر فلش کوچک: ناحیه مادری، ** نواحی بین پرزی



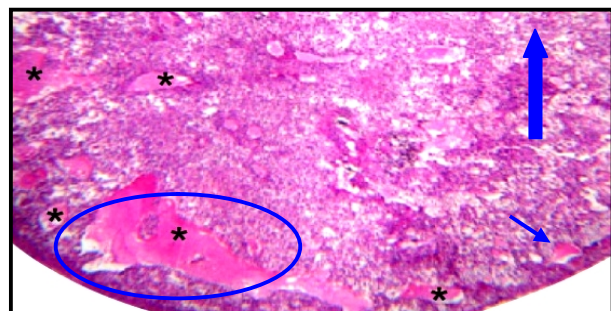
تصویر ۶: نمای میکروسکوپی جفت گروه آزمایشی ۲ در روز ۱۸ اختلال و آسیب بافتی در دو ناحیه مادری و جنینی و عدم تفکیک مرز بین این دو ناحیه قابل مشاهده است. همچنین نواحی دارای همورژی در هر دو ناحیه قابل تشخیص می‌باشد. رنگ آمیزی H&E بزرگنمایی ۴۰ برابر * مناطق همورژیک



تصویر ۳: نمای میکروسکوپی جفت گروه شاهد در روز ۱۸ دو سطح جنینی و مادری به همراه نواحی بین پرزی قابل تشخیص است. رنگ آمیزی H&E بزرگنمایی ۴۰ برابر فلش کوچک: ناحیه مادری، فلش بزرگ: ناحیه جنینی ** نواحی بین پرزی



تصویر ۷: نمای میکروسکوپی جفت گروه آزمایشی ۲ در روز ۱۸ نواحی همورژیک بین بافتی در ناحیه جنینی و با گسترش بیشتر نسبت به گروه آزمایشی ۱ و کوچک شدن ناحیه مادری دیده می‌شود. رنگ آمیزی H&E بزرگنمایی ۴۰ برابر فلش کوچک: ناحیه مادری، فلش بزرگ: ناحیه جنینی * مناطق همورژیک



تصویر ۴: نمای میکروسکوپی جفت گروه آزمایشی ۱ در روز ۱۸ نواحی همورژیک بین بافتی در ناحیه جنینی و کوچک شدن ناحیه مادری قابل مشاهده است. رنگ آمیزی H&E بزرگنمایی ۴۰ برابر فلش کوچک: ناحیه مادری، فلش بزرگ: ناحیه جنینی * مناطق همورژیک

در مطالعه میکروسکوپی جفت‌های گروه‌های آزمایشی ۱ و ۲ همورژی وسیع به صورت پراکنده چشمگیر خون در نواحی نامنظم بین بافتی بدون حضور اندوتلیوم اطراف آن در ناحیه جنینی و به مقدار کمتری در ناحیه مادری مشاهده شد. همچنین اختلالات و آسیب‌های بافتی دو سطح مادری و

ایجاد شده به خصوص در ناحیه جنینی یا لایبرنتی جفت موش را از طریق تاثیر بر ماتریکس متالوپروتئازها و سایتوکین‌هایی نشان داد که نقش بسیار مهمی در ایجاد و مدل‌سازی بافت داشتند (۱۹). در مطالعه ای که روی اثر سمی بنزودیازپام به عنوان یک داروی ضد اضطراب در طول دوره بارداری صورت گرفت؛ نشان داده شد که این دارو احتمالاً با اثر روی سلول‌های سیتوتروفوبلاست جفتی و تخریب آن می‌تواند به راحتی از موانع جفتی عبور کرده و به راحتی با پروتئین‌های پلاسمای خون جنینی بسیار قوی‌تر و محکم‌تر نسبت به مادر واکنش دهد و این امر می‌تواند منجر به تجمع بیش از اندازه آن در بافت‌های مختلف و آسیب به جفت و جنین شود (۲۰). لذا با توجه به همسویی نتایج تحقیق حاضر با یافته‌های فوق، شاید بنزوات پتاسیم نیز با مکانیسمی مشابه این مواد تراوتونیک، بر سازمان‌یافتگی بافتی جفت اثر مخرب داشته است. همچنین مطالعه Ibekwe و همکاران در سال ۲۰۰۷ در مورد اثر بنزوات سدیم روی عروق و سلول‌های خونی موش صحرایی انجام گرفت که نشان داد یون سدیم برخلاف پتاسیم می‌تواند سبب افزایش فشارخون و در نهایت پارگی عروق شود (۲۱). لذا احتمالاً در بررسی حاضر همورازی ایجاد شده توسط بنزوات پتاسیم را نمی‌توان با این مکانیسم توجیه کرد چرا که نمک‌های پتاسیم در این روند اثری معکوس با نمک‌های سدیم نشان می‌دهند. طبق مطالعه Kreindler و همکاران مصرف دوز بالای بنزوات سدیم می‌تواند سبب آزاد شدن هیستامین از گرانول‌های ماست سل‌ها شده و هیستامین با اثر بر گیرنده‌های H1 موجود در سلول‌های اندوتلیال باعث افزایش نفوذپذیری و تراوایی عروق به عناصر مختلف می‌شود. از طرفی در داخل سیتوپلاسم سلول‌های اندوتلیال پروتئین‌های قابل انقباضی وجود دارد که تحت تاثیر هیستامین منقبض شده و منجر به انقباض و تغییر شکل این سلول‌ها شده و در نهایت سلول‌های اندوتلیال از هم فاصله گرفته و بین آنها منافذی ایجاد می‌شود که می‌تواند منجر به نشت پلاسمای خون و التهاب و حتی خونریزی در بافت‌ها شود (۶). بنابراین شاید بتوان همورازی و آسیب‌های بافتی مشاهده شده توسط بنزوات پتاسیم را از طریق این مکانیسم و نفوذ بنزوات پتاسیم به داخل عروق و در نهایت در فضاهای

جنینی به خصوص در گروه آزمایشی ۲ و کاهش چشمگیری در میزان سطح ناحیه مادری نسبت به ناحیه جنینی در هر دو گروه آزمایشی ۱ و ۲ در مقایسه با گروه شاهد مشاهده گردید (تصاویر ۲ الی ۷). به طوری که بهم‌ریختگی دو سطح مادری و جنینی در گروه تجربی ۲ مشاهده شد و مرز بین این دو سطح نسبت به گروه شاهد و تجربی ۱ مشخص نبود. همچنین در گروه‌های آزمایشی ۱ و ۲ سطح مادری نسبت به سطح جنینی در مقایسه با گروه شاهد کوچک شده بود.

بحث

نتایج این مطالعه نشان داد که تزریق بنزوات پتاسیم ۱۰ روز قبل و در طی روزهای ۵ الی ۱۶ دوران بارداری باعث تغییرات هیستومورفولوژیک روی جفت‌ها می‌گردد. این تغییرات کاهش قطر و وزن جفت‌ها و وجود همورازی در ساختار هیستولوژیکی جفت‌ها می‌باشد. از آنجا که اثر نامطلوب تراوتون‌ها بر مادر می‌تواند منجر به آسیب و ناهنجاری‌های جفتی و جنینی گردد؛ بدیهی است که مطالعه تاثیرپذیری این عضو واسط، به دنبال حضور یک ماده سمی تراوتونیک در بدن مادر در دوره حاملگی از اهمیت به‌سزایی در رشد و نمو جنین برخوردار است (۱۳ و ۱۴). در مورد ارتباط بین توکسیسیتی مادر و جنین یک قاعده کلی و ثابت وجود نداشته است. به طوری که Chahoud و همکاران نتوانستند بین توکسیسیتی مادر و ناهنجاری‌های تکوینی جنین‌ها ارتباط معنی‌داری را نشان دهند (۱۵). اما قطعاً بافت‌های جنینی بسیار آسیب‌پذیرتر از ساختمان‌های مادری است و ترکیبات سمی حتی با دوز پایین می‌تواند باعث صدمات جدی در آنها شود (۱۶). دوزهایی از بنزوات سدیم که باعث مسمومیت مادر گردیده؛ می‌تواند با عبور از جفت و اثر بر آن سبب ناهنجاری در جنین گردد (۱۷). هیدروکربن‌های آروماتیک از جمله بنزوات سدیم توسط ارگانیسیم‌های زنده متابولیزه شده؛ ترکیبات فعالی همچون رادیکال‌های آزاد را می‌سازند و این ترکیبات فعال با DNA وارد واکنش شده و می‌تواند ساختمان ژنتیکی سلول را تغییر داده و اثر نامطلوبی در تقسیمات سلولی بافت‌ها و ساختمان آنها ایجاد نمایند (۱۸). در مطالعه انجام شده در سال ۲۰۰۳ در مورد اثر آنتی‌بیوتیک دوکسی‌سایکلین روی جفت؛ مکانیسم اثر این دارو در ایجاد آسیب‌های بافتی

روی همین ترکیب صورت گرفت؛ هموراژی جفتی را در نتیجه تاثیر سیتوتوکسیک مستقیم سم T-2 بر سیستم عروقی ناحیه لایرنی و اثر بر عوامل انعقادی و کاهش بروز ژن‌های مربوط به انعقاد خون و واکنش‌های اکسیداسیون و پراکسید چربی کبد مادر، جفت و کبد جنین و در نهایت مرگ سلولی می‌داند (۲۹).

از آنجا که اثر تراژدی بزرگ پتاسیم بر هموراژی جفت نتایجی همسو با مطالعات فوق دارد؛ شاید بتوان گفت که بنزوات پتاسیم نیز با مکانیسم مشابه، از طریق تاثیر بر عوامل انعقادی و انعقاد خون توانسته منجر به ایجاد هموراژی در جفت شود و همچنین عبور آن از سد خونی -جفتی و تجمع آن در بافت‌های مادری و نیز جفت می‌تواند اختلالات ماکروسکوپی و میکروسکوپی این یافته‌ها را در تغییرات بافتی و نیز کاهش رشد و نمو جفت را توجیه کند؛ اما هنوز نیازمند مطالعات بیشتری در این زمینه است.

نتیجه‌گیری

این مطالعه نشان داد که مصرف بنزوات پتاسیم قبل و در طول دوران بارداری به میزان ۲۸۰ و ۵۶۰ میلی‌گرم کیلوگرم وزن بدن موش سبب تغییرات مورفولوژیکی و هیستوپاتولوژیکی جفت از جمله کاهش قطر، وزن، آتروفی، عدم تشکیل، هموراژی و آسیب‌های بافتی می‌شود.

تشکر و قدردانی

این مقاله حاصل طرح تحقیقاتی مصوب (شماره ۸۹۲۴۸) بود که با حمایت مالی دانشگاه علوم پزشکی مشهد و دانشگاه علوم پزشکی بیرجند انجام شد. بدین وسیله از همکاری رئیس محترم پژوهشکده بوعلی جناب آقای دکتر توکل افشاری، سرکار خانم تکتم حسینی تکسین آزمایشگاه تراژدی و جناب آقای عصابی کارمند محترم بخش آزمایشگاه حیوانات کمال تشکر را می‌نمایم.

References

1. de Mendonça AJG, Cardoso CMP, Juusolab PM. Activity coefficients of sodium benzoate and potassium benzoate in water at 298.15 K. *Fluid phase equilibria*. 2003; 214(1): 87-100.
2. de Mendonça AJG, Vaz MIPM, de Mendonça DIMD. Activity coefficients in the evaluation of food preservatives. *Innovative Food Science & Emerging Technologies*. 2001; 2(3): 175-9.
3. Tsay HJ, Wang YH, Chen WL, Huang MY, Chen YH.

بین بافتی را با این روند نیز مطابقت داد. البته در مطالعات Hopenhayn و همکاران در سال ۲۰۰۳ و He و همکاران در سال ۲۰۰۷ روی اثر سمیت آرسنیک روی جفت موش‌هایی که از طریق آب آشامیدنی با این دارو تیمار شدند؛ کاهش میزان باروری را احتمالاً به خاطر ناکارآمدی جفت بیان داشتند (۲۲ و ۲۳). آرسنیک از طریق عروق جفتی می‌تواند به راحتی از جفت عبور کرده و در آن تجمع یابد و تاثیر منفی بر روی عروق آن گذارد (۲۳). به نظر می‌رسد نتایج تحقیق ما تا حدودی با مطالعات فوق هم‌خوانی دارد. چرا که هموراژی وسیعی که در ناحیه لایرنی به خصوص در دوز بالای بنزوات پتاسیم مشاهده شد؛ احتمالاً نشان‌دهنده آسیب‌های عروقی است که این ماده می‌تواند بر ساختمان‌های جفت گذارد. البته اثر ترکیب آرسنیک بر قطر و وزن جفت نتایجی مغایر با تحقیق ما داشت. به طوری که در جفت‌های تیمار شده با آرسنیک، افزایش قطر و وزن نسبت به گروه شاهد گزارش شد (۲۳). حال آن که در بررسی حاضر روند کاهش قطر و وزن در هر دو گروه آزمایشی نسبت به گروه شاهد حاصل شد. در مطالعه Rosseaux و همکاران اثر توکسیک سم قارچی T-2 toxin به صورت خوراکی در روزهای ۷ و ۱۰ و ۱۱ بارداری در موش، هموراژی وسیع در جنین و در ناحیه هموکوریال و هموندوتلیوکوریال جفتی به دنبال داشت و هموراژی را با اختلال در سیستم انعقاد خون در گونه‌های مختلف مرتبط دانستند (۲۴) به طوری که در خرگوش (۲۵) و موش صحرائی (۲۶ و ۲۷) و میمون‌هایی (۲۷) که سم T-2 toxin را دریافت کرده بودند؛ افزایش زمان انعقاد خون در عروق خونی و از طرفی افزایش در زمان پروترومین (فاکتور انعقاد خون) و در جوجه‌های گوشتی کاهش در فعالیت عوامل انعقادی VIII، V، X و فیبرینوژن را نشان دادند (۲۸). همچنین در مطالعه‌ای دیگر که در سال ۲۰۰۹

- Treatment with sodium benzoate leads to malformation of zebrafish larvae. *Neurotoxicol Teratol*. 2007 Sep-Oct;29(5):562-9.
4. Brahmachari S, Pahan K. Sodium benzoate, a food additive and a metabolite of cinnamon, modifies T cells at multiple steps and inhibits adoptive transfer of experimental allergic encephalomyelitis. *J Immunol*. 2007 Jul 1;179(1):275-83.
 5. Breikreutz J, Bornhöft M, Wöll F, Kleinebudde P. Pediatric

- drug formulations of sodium benzoate: I. Coated granules with a hydrophilic binder. *Eur J Pharm Biopharm.* 2003 Sep;56(2):247-53.
6. Kreindler JJ, Slutsky J, Haddad ZH. The effect of food colors and sodium benzoate on rat peritoneal mast cells. *Ann Allergy.* 1980 Feb;44(2):76-81.
7. Evangelista S, Melia A. Influence of antioxidants and radical scavengers on ethanol-induced gastric ulcers in the rat. *General Pharmacology: The Vascular System.* 1985; 16(3): 285-6.
8. Schaubschläger WW, Becker WM, Schade U, Zabel P, Schlaak M. Release of mediators from human gastric mucosa and blood in adverse reactions to benzoate. *Int Arch Allergy Appl Immunol.* 1991;96(2):97-101.
9. Emmanouil-Nikoloussi EN, Nikoloussi Em, Likartsis Ch, Goula Och. Placenta blood barrier and retinoids: Histological and immunohistochemical (HSPs) study in Balb/C mice placentae. *Reproductive Toxicology.* 2008 Sep; 26(1):p:61.
10. Ishikawa H, Seki R, Yokonishi S, Yamauchi T, Yokoyama K. Relationship between fetal weight, placental growth and litter size in mice from mid- to late-gestation. *Reprod Toxicol.* 2006 Apr;21(3):267-70.
11. Fujitani T. Short-term effect of sodium benzoate in F344 rats and B6C3F1 mice. *Toxicol Lett.* 1993 Aug;69(2):171-9.
12. Ishiguro S, Miyamoto A, Obi T, Nishio A. Teratological studies on benzyl acetate in pregnant rats. *Kadnau (Bulletin of the Faculty of Agriculture, Kagoshima University).* 1993; 43:25-31. [cited in WHO, 1996].
13. Alvarez-Silva M, Belo-Diabangouaya P, Salaün J, Dieterlen-Lièvre F. Mouse placenta is a major hematopoietic organ. *Development.* 2003 Nov;130(22):5437-44.
14. Ognio E, Lapide M, Ottone M, Mandys V, Peterka M, Parodi B, et al. Embryo-lethal and teratogenic effect of the new platinum compound DPR in pregnant mice. *Arch Toxicol.* 2003 Oct;77(10):584-90.
15. Chahoud I, Ligensa A, Dietzel L, Faqi AS. Correlation between maternal toxicity and embryo/fetal effects. *Reprod Toxicol.* 1999 Sep-Oct;13(5):375-81.
16. Yumoto S, Nagai H, Matsuzaki H, Matsumura H, Tada W, Nagatsuma E, et al. Aluminium incorporation into the brain of rat fetuses and sucklings. *Brain Res Bull.* 2001 May;55(2):229-34.
17. Shtenberg AJ, Ignat'ev AD. Toxicological evaluation of some combination of food preservatives. *Food Cosmet Toxicol.* 1970 Aug; 8(4):369-80.
18. Yang MH, Schaich KM. Factors affecting DNA damage caused by lipid hydroperoxides and aldehydes. *Free Radic Biol Med.* 1996;20(2):225-36.
19. Moutier R, Tchang F, Caucheteux SM, Kanellopoulos-Langevin C. Placental anomalies and fetal loss in mice, after administration of doxycycline in food for tet-system activation. *Transgenic Res.* 2003 Jun;12(3):369-73.
20. Iqbal MM, Sobhan T, Ryals T. Effects of commonly used benzodiazepines on the fetus, the neonate, and the nursing infant. *Psychiatr Serv.* 2002 Jan;53(1):39-49.
21. Ibekwe SE, Uwakwe AA, Monanu MO. Effect of oral intake of sodium benzoate on some haematological parameters of wistar albino rats. *Scientific Research and Essays.* 2007 Jan; 2(1):006-9.
22. Hopenhayn C, Ferreccio C, Browning SR, Huang B, Peralta C, Gibb H, et al. Arsenic exposure from drinking water and birth weight. *Epidemiology.* 2003 Sep;14(5):593-602.
23. He W, Greenwell RJ, Brooks DM, Calderón-Garcidueñas L, Beall HD, Coffin JD. Arsenic exposure in pregnant mice disrupts placental vasculogenesis and causes spontaneous abortion. *Toxicol Sci.* 2007 Sep;99(1):244-53.
24. Rousseaux CG, Nicholson S, Schiefer HB. Fatal placental hemorrhage in pregnant CD-1 mice following one oral dose of T-2 toxin. *Can J Comp Med.* 1985 Jan; 49(1): 95-8.
25. Gentry PA, Cooper ML. Effect of fusarium T-2 toxin on hematological and biochemical parameters in the rabbit. *Can J Comp Med.* 1981 Oct;45(4):400-5.
26. Carson MS, Smith TK. Role of bentonite in prevention of T-2 toxicosis in rats. *J Anim Sci.* 1983 Dec;57(6):1498-506.
27. Rukmini C, Prasad JS, Rao K. Effects of feeding T-2 toxin to rats and monkeys. *Food Cosmet Toxicol.* 1980 Jun;18(3):267-9.
28. Doerr JA, Hamilton PB, Burmeister HR. T-2 toxicosis and blood coagulation in young chickens. *Toxicol Appl Pharmacol.* 1981 Sep;60(2):157-62.
29. Doi K, Ishigami N, Sehata S. T-2 toxin-induced toxicity in pregnant mice and rats. *Int J Mol Sci.* 2008 Nov;9(11):2146-58.

Original Paper

Effect of potassium benzoate on BALB/c mice placenta: a histopathological study

Khayatzadeh J (PhD)¹, Afshar M (PhD)², Moallem SA (PhD)³
Shahsavan M (MSc)*⁴, Naseh GH (PhD)⁵

¹Assistant Professor, Department of Biology, Islamic Azad University, Mashhad Branch, Mashhad, Iran.

²Assistant Professor, Department of Anatomy, Birjand University of Medical Sciences, Birjand, Iran.

³Assistant Professor, Department of Toxicology, Mashhad University of Medical Sciences, Mashhad, Iran.

⁴MSc of Developmental Biology, Department of Biology, Islamic Azad University, Mashhad Branch, Mashhad, Iran.

⁵Assistant Professor, Department of Surgery, Birjand University of Medical Sciences, Birjand, Iran.

Abstract

Background and Objective: The food additives, like sodium and potassium benzoate are used in many food products and drugs to prevent the growth of yeast and molds. There is no report about the histopathological effect of potassium benzoate. Placenta, has a critical role in embryonic development therefore this study was set up to evaluate the effects of potassium benzoate on placenta of BALB/c mice.

Materials and Methods: 45 BALB/c female mice were allocated into two experimental (1, 2) and one control groups. Experimental groups received daily intraperitoneal injection of 280 and 560 mg/kg/body weight of potassium benzoate and control group received normal saline. All injections were done during 10 days before mating and 5th to 16th of gestational days (GD). In GD 18 all placenta were removed via cesarean section. Macroscopic studies for morphological abnormalities were done and after measuring of placental weight and diameter, for microscopic studies the specimens were fixed and tissue passage were done. Tissue sections were stained with hematoxylin-eosin and histopathological changes were studied. Weight, diameter and percentage of agenesis of placenta in all groups were gathered. Data analyzed with using SPSS-11.5, ANOVA and Tukey tests.

Results: The mean weight and diameter of the placenta in both experimental groups 1 and 2 were significantly decreased compared to control group. Also atrophy of placenta in the experimental groups was increased significantly compared to the control group ($P < 0.05$). Comparison of weight and diameter between groups 1 and 2 was not significant. Percentage of placenta agenesis in the experimental groups was increased significantly compared to the control group ($P < 0.05$). Massive hemorrhage in labyrinth zone, fetal and maternal zones were seen in both experimental groups.

Conclusion: This study showed that exposure of potassium benzoate during mice pregnancy cause morphological and histopathological changes of placenta, including decrease of weight and diameter, agenesis, hemorrhage and tissue disorders.

Keywords: Potassium benzoate, Placenta, histopathology, Mice

* **Corresponding Author:** Shahsavan M (MSc), E-mail: marjan.shahsavan@yahoo.com

Received 20 June 2010

Revised 13 October 2010

Accepted 8 November 2010