

اثر متیلن دی اکسی مت آمفتامین بر سلول های هپاتوسیت و آنزیم های آلانین آمینوترانسفراز، آسپاراتات آمینوترانسفراز و آلکالین فسفاتاز موش صحرائی

دکتر اسماعیل فتاحی*^۱، دکتر محسن فروزانفر^۲، اعظم باقری حقیقی^۳

۱- استادیار گروه زیست شناسی، دانشگاه آزاد اسلامی واحد علوم و تحقیقات آیت اله آملی، آمل. ۲- استادیار گروه زیست شناسی، دانشگاه آزاد اسلامی واحد مرودشت.

۳- دانشجوی کارشناسی ارشد رشته زیست شناسی، دانشگاه آزاد اسلامی واحد جهرم.

چکیده

زمینه و هدف: قرص های اکستازی یا متیلن دی اکسی مت آمفتامین (*3,4 MethylendioxyMeth Amphetamine: MDMA*) روی اعضای مختلف به ویژه سیستم عصبی اثر مخرب برجای می گذارد. این مطالعه به منظور تعیین اثر *MDMA* بر آنزیم های کبدی و سلول های هپاتوسیت موش صحرائی انجام شد.

روش بررسی: این مطالعه تجربی روی ۵۰ سر موش صحرائی نر نابالغ نژاد ویستار ۶-۵ هفته ای با وزن تقریبی ۱۰۰ گرم انجام شد. موش ها به طور تصادفی به پنج گروه ده تایی کنترل، شام، آزمایشی ۱، ۲ و ۳ تقسیم شدند. گروه های آزمایشی ۱، ۲ و ۳ به ترتیب دوزهای ۲، ۴ و ۸ میلی گرم بر کیلوگرم متیلن دی اکسی مت آمفتامین را به روش تزریق درون صفاقی یک بار در روز در ساعت ۱۴ و به مدت دوهفته دریافت نمودند. گروه شام سرم فیزیولوژی دریافت کرد و به گروه کنترل دارو و حلالی تزریقی نگردید. در پایان دوره برای سنجش آنزیم های آلانین آمینوترانسفراز (*ALT*)، آسپاراتات آمینوترانسفراز (*AST*) و آلکالین فسفاتاز (*ALP*) به عنوان شاخص آسیب کبدی، نمونه سرم خون تهیه شد. همچنین از بافت کبد برش های بافتی آماده گردید. داده ها با استفاده از نرم افزار آماری *SPSS-16* و آزمون *One-way ANOVA* و *Tukey's HSD* تجزیه و تحلیل شدند.

یافته ها: در موش های مصرف کننده *MDMA* میزان آنزیم های آلانین آمینوترانسفراز، آسپاراتات آمینوترانسفراز و آلکالین فسفاتاز به طور معنی داری در مقایسه با گروه کنترل و شام افزایش یافت ($P < 0/05$)؛ اما تعداد هپاتوسیت ها در گروه های آزمایشی نسبت به گروه کنترل و شام کاهش معنی داری نشان داد ($P < 0/05$).

نتیجه گیری: این مطالعه نشان داد که *MDMA* باعث افزایش آنزیم های کبدی و کاهش هپاتوسیت ها شده و این تغییرات وابسته به دوز است.

کلید واژه ها: متیلن دی اکسی مت آمفتامین، آلانین ترانسفراز، آسپاراتات ترانسفراز، آلکالین فسفاتاز، هپاتوسیت، موش صحرائی

* نویسنده مسؤول: دکتر اسماعیل فتاحی، پست الکترونیکی esmail_fattahy@yahoo.com

نشانی: آمل، دانشگاه آزاد اسلامی واحد آیت اله آملی، گروه زیست شناسی، صندوق پستی ۶۷۸، تلفن ۰۲۵۱۷۳۲۰-۰۲۲۱، شماره ۲۵۱۷۳۱۹
وصول مقاله: ۹۰/۷/۵، اصلاح نهایی: ۹۱/۴/۵، پذیرش مقاله: ۹۱/۴/۶

مقدمه

محسوب می گردد. این دارو برای مصارف طبی و یا درمانی ساخته شده و معمولاً به صورت خوراکی مصرف می گردد. بایستی توجه داشت که جذب گوارشی آن بسیار پایین بوده و عوارض زیادی ناشی از مصرف آن گزارش شده است (۳ و ۲). *MDMA* دمای بدن را افزایش داده و در درازمدت باعث آسیب به پایانه های عصبی سروتونرژیک و دوپامینرژیک می گردد (۵ و ۴). این گونه داروها بر روی بافت های مختلف بدن از جمله سیستم غدد درون ریز و محور هیپوفیز - تالاموس - تیروئید، اثرات سوئی برجای می گذارند. همچنین مصرف آن باعث می شود تا ترشح هورمون هایی مانند

استفاده از مواد مختلف محرک زوا و توهم آور نظیر اکستازی یا متیلن دی اکسی مت آمفتامین (*MDMA*) (*3,4 MethylendioxyMethAmphetamine*) تا حدودی در سال های اخیر بین اقشار مختلف مردم به ویژه جوانان رواج پیدا کرده است. این گونه مواد به صورت کاذب شادی آور بوده و سبب برانگیخته نمودن احساسات درونی، شمع و مهربانی موقت می گردد (۱).

MDMA از جمله داروهایی است که به عنوان مواد روان گردان

رعایت شد.

تهیه و تزریق MDMA

قرص MDMA نوع شنل آبی از معاونت غذا و دارو دانشگاه علوم پزشکی فسا تهیه و عمل خالص سازی به روش کروماتوگرافی با کارایی بالا (HPLC) انجام شد. سپس محلول MDMA با غلظت‌های مختلف آماده و با استفاده از سرنگ انسولین به موش‌ها تزریق گردید (۱۹).

موش‌ها به‌طور تصادفی به پنج گروه ده‌تایی کنترل، شام، آزمایشی ۱، ۲ و ۳ تقسیم شدند. برای گروه کنترل هیچ‌گونه تزریقی صورت نگرفت و با دسترسی آزادانه به آب و غذا نگهداری شدند. گروه شام تنها سرم فیزیولوژی را به صورت داخل صفاقی دریافت نمود. گروه‌های آزمایشی ۱، ۲ و ۳ به ترتیب دوزهای ۲، ۴ و ۸ میلی‌گرم بر کیلوگرم متیلن دی‌اکسی مت آمفتامین را به روش تزریق درون صفاقی یک‌بار در روز در ساعت ۱۴ به مدت دو هفته دریافت نمودند.

سنجش عوامل بیوشیمیایی

در پایان دوره تزریق، برای سنجش آنزیم‌های آلانین آمینوترانسفراز (ALT)، آسپارات آمینوترانسفراز (AST) و آلکالین فسفاتاز (ALP) از قلب خونگیری به‌عمل آمد. با استفاده از سانتریفیوژ (دور ۳۰۰۰ در دقیقه به مدت ۱۵ دقیقه) سرم خون جدا شد. سپس با استفاده از روش رادیو ایمنواسی (RIA) و کیت تهیه شده از کاوشیار ایران مقادیر آنزیم‌های کبدی مورد سنجش قرار گرفت.

مطالعات هیستوپاتولوژیکی

برای ارزیابی میکروسکوپی، بافت کبد از بدن موش خارج شد و برای فیکسسیون داخل فرمالین ده درصد قرار گرفت. پس از انجام مراحل روتین تهیه بافت، از بلوک‌های پارافینی، برش‌های بافتی با قطر ۵ میکرون به صورت سریالی تهیه گردید. انتخاب برش‌ها به شکلی طراحی شد تا از تمامی قسمت‌های بافت کبد حدود ۱۰۰ برش برای هر گروه مورد ارزیابی قرار گیرد. سپس نمونه‌ها برای بررسی تغییرات هیستوپاتولوژیکی با هماتوکسیلین-ئوزین رنگ آمیزی شدند (۲۰). شمارش سلول‌های هپاتوسیت، با استفاده از میکروسکوپ زایس مجهز به یک قطعه چشمی مدرج و عدسی شیئی با بزرگ‌نمایی X۴۰۰ و به کمک عدسی چشمی مجهز به کادر مستطیل مانندی به ابعاد ۲۵×۵۰ میکرومتر در سطحی برابر با ۱۲۵۰ میکرومتر مربع انجام شد (۲۱).

داده‌ها با استفاده از نرم‌افزار آماری SPSS-16 و آزمون‌های One-way ANOVA و Tukey's HSD تجزیه و تحلیل شدند. مقادیر کمتر از ۰/۰۵ معنی‌دار در نظر گرفته شد.

دی‌هیدرواپی‌آندروسترون، کورتیکوتروپین، کورتیزول و پرولاکتین افزایش یابد (۷۰۶). بسیاری از مطالعات حاکی از آن است که، MDMA بر روی محور هیپوتالاموس-هیپوفیز-گناد نیز اثر منفی برجای می‌گذارد (۸ و ۹). همچنین برخی از محققین بر این باورند که MDMA فعالیت آنزیم‌های مختلفی مثل آلدئیدهیدروژناز، تریپتوفان هیدروکسیلاز، تیولازها و ATP سنتتاز را کاهش داده و سبب کم شدن سطح پروتئین‌های آنتی‌آپوپتوز می‌شوند. متعاقباً با آزاد شدن سیتوکروم C از میتوکندری‌ها و فعال شدن آنزیم کاسپاز ۳، مرگ سلولی شروع شده و بافت‌های بدن تخریب می‌شوند (۱۲-۱۰). از اثرات دیگر این دارو می‌توان به اکسیداسیون و غیرفعال شدن پروتئین‌های سیتوزولی نظیر آنزیم‌های آنتی‌اکسیدان، پروتئین‌های درگیر در متابولیسم چربی و یا کربوهیدرات‌ها اشاره نمود (۱۳). به دلیل اثر منفی این داروها بر روی مواد وراثتی سلول‌ها، از آنها به عنوان ترکیبات ژنوتوکسیک و یا سیتوتوکسیک نام برده می‌شود (۱۴ و ۱۵). لذا، برخی از محققین، تولید انواع اکسیژن‌های واکنش‌پذیر، ایجاد رادیکال‌های آزاد، استرس اکسیداتیو و پراکسیداسیون لیپیدی حاصل از مصرف MDMA را به عنوان مکانیسم اصلی آن در تخریب سلول‌ها و بافت‌های مختلف بدن می‌دانند (۱۶). در موش‌های ماده MDMA باعث یک سری تغییرات بافتی در ساختار سلولی و اندام‌های مربوط به تولید مثل شده و با افزایش سرعت بلوغ فولیکولی، سبب اثر مهاری بر روند تبدیل آنها به جسم سفید می‌گردد (۱۷). گرچه این دارو در کبد به متابولیت‌های فعال تبدیل شده و مقدار زیادی از آن از بدن دفع می‌شود؛ ولی اتصال بافتی این دارو بسیار بالا بوده و به همین دلیل باقیمانده آن در بافت‌های بدن از جمله کبد می‌تواند اثر منفی برجای گذارد (۱۸). این مطالعه به منظور تعیین اثر MDMA بر آنزیم‌های کبدی و سلول‌های هپاتوسیت موش صحرایی انجام شد.

روش بررسی

این مطالعه تجربی روی ۵۰ سر موش صحرایی نر نابالغ نژاد ویستار ۶-۵ هفته‌ای با وزن تقریبی ۱۰۰ گرم در آزمایشگاه تحقیقاتی تکوین جانوری گروه زیست‌شناسی دانشگاه آزاد اسلامی واحد جهرم در سال ۱۳۸۹ انجام گردید.

موش‌ها از مرکز پرورش حیوانات آزمایشگاهی دانشگاه علوم پزشکی شیراز تهیه شدند. برای سازگاری حیوانات با محیط جدید، موش‌ها قبل از آغاز مطالعه یک هفته در قفس‌های مخصوص در شرایط ۱۲ ساعت روشنایی و ۱۲ ساعت تاریکی و دمای ۲۳±۲ درجه سانتی‌گراد و دسترسی آزادانه به مقادیر دلخواه آب و غذای استاندارد نگهداری شدند. در این مطالعه کلیه ملاحظات اخلاقی کار بر روی حیوانات آزمایشگاهی مورد تأیید کمیته نظارت بر حقوق حیوانات آزمایشگاهی مرکز تحقیقات دانشگاه آزاد اسلامی

جدول ۱: میانگین و انحراف معیار غلظت آنزیم‌های کبدی در گروه‌های کنترل، شام، آزمایشی ۱، ۲ و ۳ دریافت کننده دوزهای ۲، ۴ و ۸ میلی‌گرم بر کیلوگرم متیلن دی‌اکسی مت‌آمفتامین درون صفاقی

گروه‌ها	کنترل	شام	آزمایشی ۱	آزمایشی ۲	آزمایشی ۳
آنزیم‌های کبدی					
آلانین آمینوترانسفراز (U/L)	۷۶/۳۲±۴/۳۹	۸۳/۵۳±۵/۵۷	۱۰۱/۷۸±۵/۹۲	۱۲۷/۳۱±۹/۸۳	۱۵۵/۵۲±۱۰/۶۲
آسپاراتات آمینوترانسفراز (U/L)	۲۵۴/۴۵±۷/۰۴	۲۶۲/۵۳±۷/۰۴	۳۰۴/۷۲±۷/۰۴	۳۶۷±۷/۰۳	۴۲۲/۲۸±۷/۰۴۶
آلکالین فسفاتاز (U/L)	۱۸۱/۱۴±۶/۱۲	۱۹۴/۷۲±۴/۱۳	۲۴۰/۹۲±۳/۵۲	۲۸۵/۳۴±۳/۶۴	۳۱۴/۰۵±۴/۲۱

یافته‌ها

نتایج به دست آمده بیانگر آنست که تغییرات سلولی و آنزیمی در دوز ۸ میلی‌گرم بر کیلوگرم نسبت به دوزهای ۲ و ۴ میلی‌گرم بر کیلوگرم بیشتر بوده است.

اندازه‌گیری آنزیم آلانین آمینوترانسفراز (ALT)

میزان ALT در گروه‌های آزمایشی نسبت به گروه کنترل (۷۶/۳۲±۴/۳۹ U/L) و شام (۸۳/۵۳±۵/۵۷ U/L) افزایش معنی‌داری نشان داد ($P < 0.05$). میانگین ALT در گروه آزمایشی ۱ (۱۰۱/۷۸±۵/۹۲ U/L)، گروه آزمایشی ۲ (۱۲۷/۳۱±۹/۸۳ U/L) و گروه آزمایشی ۳ (۱۵۵/۵۲±۱۰/۶۲ U/L) تعیین شد (جدول یک) ($P < 0.05$).

اندازه‌گیری آنزیم آسپاراتات آمینوترانسفراز (AST) میزان AST در گروه‌های آزمایشی نسبت به گروه کنترل (۲۵۴/۴۵±۷/۰۴ U/L) و شام (۲۶۲/۵۳±۷/۰۴ U/L) افزایش معنی‌داری نشان داد ($P < 0.05$).

میانگین AST در گروه آزمایشی ۱ (۳۰۴/۷۲±۷/۰۴ U/L)، گروه آزمایشی ۲ (۳۶۷±۷/۰۳ U/L) و گروه آزمایشی ۳ (۴۲۲/۲۸±۷/۰۴۶ U/L) تعیین شد (جدول یک) ($P < 0.05$).

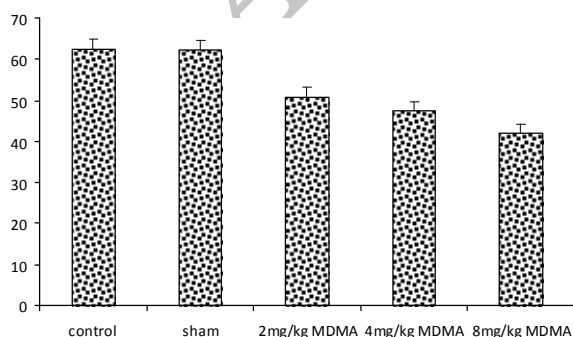
اندازه‌گیری آنزیم آلتالین فسفاتاز (ALP)

میزان ALP در گروه‌های آزمایشی نسبت به گروه کنترل (۱۸۱/۱۴±۶/۱۲ U/L) و شام (۱۹۴/۷۲±۴/۱۳ U/L) افزایش معنی‌داری نشان داد ($P < 0.05$).

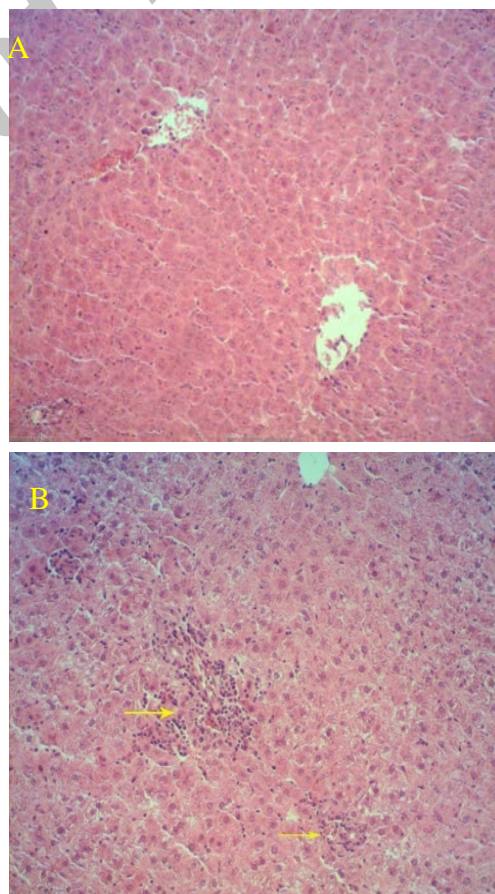
میانگین ALP در گروه آزمایشی ۱ (۲۴۰/۹۲±۳/۵۲ U/L)، گروه آزمایشی ۲ (۲۸۵/۳۴±۳/۶۴ U/L) و گروه آزمایشی ۳ (۳۱۴/۰۵±۴/۲۱ U/L) تعیین شد (جدول یک) ($P < 0.05$).

تعداد هیپاتوسیت‌ها

در بررسی میکروسکوپی نمونه‌های گروه‌های آزمایشی تعداد سلول‌های هیپاتوسیت در واحد سطح میکرومتر مربع نسبت به گروه‌های کنترل (۶۲/۳۵±۲/۴) و شام (۶۲/۲۸±۲/۳۴) کاهش نشان داد ($P < 0.05$)؛ ولی تعداد آنها بین دو گروه کنترل و شام تفاوت آماری معنی‌داری نداشت. میانگین این سلول‌ها در گروه‌های آزمایشی ۱، ۲ و ۳ به ترتیب برابر ۵۰/۸۷±۲/۳۶، ۴۷/۳۲±۲/۳۸ و ۴۱/۹۴±۲/۳۳ تعیین شد (نمودار ۱).



نمودار ۱: مقایسه میانگین تعداد سلول‌های هیپاتوسیت در گروه‌های کنترل، شام، آزمایشی ۱، ۲ و ۳ دریافت کننده دوزهای ۲، ۴ و ۸ میلی‌گرم بر کیلوگرم متیلن دی‌اکسی مت‌آمفتامین درون صفاقی بعد از دو هفته ($P < 0.05$ *, $P < 0.01$ **).



شکل ۱: تصویر میکروسکوپی از ساختمان کبد رنگ‌آمیزی شده با هماتوکسیلین و انوزین (بزرگ‌نمایی برابر با ۴۰). (A): گروه کنترل، (B): نشانگر نکروز سلول‌های کبدی و نفوذ سلول‌های آماسی تک‌هسته‌ای به صورت کانونی در فضای پورتال را در نمونه‌های گروه‌های آزمایشی نشان می‌دهد.

اختصاصی تر بوده و معیار مناسبی برای تشخیص آسیب کبدی است. در این مطالعه افزایش معنی داری در سطح آنزیم آلکالین فسفاتاز به وجود آمد که نشان دهنده وابسته به دوز بودن اثر سوء MDMA است. با افزایش میزان دارو، سطح آنزیم‌های کبدی نیز افزایش بیشتری پیدا می‌کنند (۲۵ و ۲۶). افزایش فعالیت پلاسمایی آنزیم‌های کبدی ناشی از صدمه دیدن بافت کبد دانسته شده است (۱۸). همچنین MDMA باعث نکروزه شدن بافت کبد دانسته شده است (۲۷). یافته‌های مطالعه ما مبنی بر تغییر هیستوپاتولوژیکی کبد در اثر مصرف MDMA با نتایج مطالعه Carvalho و همکاران مطابقت دارد (۲۸). از بین رفتن غشاء سلولی نشانه بارزی است که سلول‌های بافت در حال دژنره نشان می‌دهد. گرچه ممکن است در بعضی مواقع حذف غشاء سلولی به صورت طبیعی در بافت مشخصی از بدن رخ دهد؛ اما بسیار ناچیز بوده و شامل سلول‌هایی مانند بافت کبد نخواهد بود (۲۹). MDMA سطح گلوکوتایون احیاء شده و آنزیم‌های آنتی‌اکسیدان را کاهش داده و استرس اکسیداتیو را افزایش می‌دهند که در نهایت مرگ سلولی کبد را به دنبال خواهند داشت (۳۰). در مطالعاتی این احتمال بیان شده که این ترکیبات با تولید رادیکال‌های آزاد از قبیل سوپراکسید و انواع اکسیژن‌های واکنش‌پذیر، باعث پراکسیداسیون لیپیدهای غشایی و همچنین اسیدهای چرب غیراشباع داخل سیتوپلاسمی می‌شوند. لذا در صورت بروز این عمل، غشاء سلول از بین رفته و سلول‌های کبدی دچار آسیب می‌شوند (۳۱ و ۳۲).

با توجه به جذب گوارشی بسیار پایین MDMA، به کندی در داخل بافت کبد به متابولیت‌های فعال تبدیل می‌شود. از طرفی به دلیل اتصال بالای بافتی، به نظر می‌رسد قبل از دفع از بدن؛ اثرات سوء خود را بر روی اندام‌های مختلف بدن به خصوص بافت کبد خواهد گذاشت (۳۲). گرچه MDMA با ماکرومولکول‌هایی در داخل سلول مثل اسیدهای نوکئیک و یا با پروتئین‌ها موجود در آن واکنش نشان می‌دهد (۱۴ و ۱۵)؛ ولی مطالعه‌ای حاکی از آن است که میزان اثر این دارو به مدت زمان تماس و غلظت آن بستگی دارد (۲۵). در برخی از مطالعات نیز افزایش دوز MDMA چندان موثر نبوده و گزارشی از سبب شدن تغییرات بیشتر ارائه نشده است (۱۹ و ۲۹). اما نتایج این مطالعه نشان داد که تغییرات آنزیمی و بافتی به دوز وابسته بوده و افزایش دوز این دارو اثرات مخربی بر روی بافت کبد به دنبال خواهد داشت.

نتیجه‌گیری

اگرچه نمی‌توان گفت که آنزیم‌های کبدی منحصرأر کبد قرار دارند؛ اما کبد جایی است که در برگیرنده بیشترین غلظت این آنزیم‌ها بوده و MDMA با آسیب به سلول‌های کبدی، باعث رها شدن و افزایش این آنزیم‌ها در خون می‌شود. یافته‌های این

تغییرات هیستوپاتولوژیکی

دریافت MDMA توسط حیوانات گروه‌های آزمایشی منجر به بروز ضایعات کبدی چون نکروز و نفوذ سلول‌های تک‌هسته‌ای به صورت کانونی در فضای پورتال گردید.

بحث

در مطالعه حاضر MDMA سبب افزایش سطح سرمی آنزیم‌های آلانین آمینوترانسفراز، آسپارات آمینوترانسفراز و آلکالین فسفاتاز موش‌های سه گروه آزمایشی نسبت به گروه‌های کنترل و شم گردید. همچنین MDMA در بافت کبد به خصوص در دوز بالا، اختلالاتی را در بافت کبدی و کاهش هیپاتوسیت‌ها ایجاد نمود.

گرچه MDMA در داخل بافت کبد، توسط ایزوفرم‌هایی از سیتوکروم P450 به متابولیت‌های فعال تبدیل می‌شود؛ ولی باید در نظر داشت که توانایی کبد در تغییرات متابولیکی عناصر گوناگون محدود است. لذا مواجه شدن با سموم مختلف، اگر بیش از اندازه معینی باشد که نتواند آنرا به‌نوعی دفع و یا تغییر دهد؛ لاجرم اختلالاتی را در ساختار و عملکرد کبد ایجاد می‌کند (۲۲).

نتایج مطالعه حاضر منطبق بر مطالعاتی است که MDMA باعث افزایش آنزیم‌های کبدی در پلاسمای خون شده است (۲۳ و ۲۴). همچنین در مطالعه Moon و همکاران MDMA با مهار ATP سنتتاز و تولید انرژی و افزایش در سطح ترانس آمینازها موجب تغییرات بافتی در کبد گردید (۱۱). لذا MDMA با اثر سوء بر روی بافت کبدی و یا اختلال سبب شده در سطح آنزیم‌های کبدی، می‌تواند سیستم متابولیتی بدن را به شکل جبران‌ناپذیری مختل نماید. از طرفی در مطالعه‌ای اثر سوء تزریق داخل صفاقی MDMA به خصوص بر روی آنزیم ALT سرم خون، با شک و تردید مواجه شده است (۱۸). محققین بر این باورند که داروهای روان‌گردان، به دلیل آن که بر روی اندام‌های مختلف بدن از جمله کبد، عوارضی بر جای می‌گذارد؛ با تغییر در فعالیت آنزیم‌های آنتی‌اکسیدانی و ایجاد رادیکال‌های آزاد و اکسیژن‌های واکنش‌پذیر، مرگ سلولی را القاء می‌کنند (۱۵ و ۱۶).

به نظر می‌رسد که MDMA، باعث پراکسیداسیون لیپیدهای غشایی، اکسیداسیون پروتئین‌های سیتوزولی و اثر بر روی مواد وراثتی می‌شود. این عمل در نهایت موجب از بین رفتن غشاء سلول و آسیب به سلول کبدی می‌گردد. با توجه به این که آمینوترانسفرازها به ویژه آنزیم‌های AST و ALT از حساس‌ترین و پرمصرف‌ترین آنزیم‌های کبدی می‌باشند و به‌طور معمول در داخل سلول‌های کبدی قرار دارند؛ لذا با آسیب به غشاء و وقوع مرگ سلولی در گردش خون رها می‌گردند که می‌تواند نشانه آسیب‌پذیری بافت کبدی باشد. آلانین آمینوترانسفراز که تبدیل آلانین به پیرووات و گلوکوتامات را کاتالیز می‌کند؛ برای کبد

تکوینی از دانشگاه آزاد اسلامی واحد جهرم بود. از حمایت‌های مالی معاونت پژوهشی دانشگاه آزاد اسلامی واحد جهرم تشکر و قدردانی می‌گردد.

مطالعه نشان‌دهنده اثرات منفی و وابسته به دوز MDMA بر روی آنزیم‌های سرمی، ساختار بافتی کبد و تعداد هیپاتوسیت‌ها است.

تشکر و قدردانی

این مقاله حاصل پایان‌نامه اعظم باقری حقیقی برای اخذ درجه کارشناسی ارشد در رشته زیست‌شناسی علوم جانوری گرایش

References

- Sprague JE, Banks ML, Cook VJ, Mills EM. Hypothalamic-pituitary-thyroid axis and sympathetic nervous system involvement in hyperthermia induced by 3,4-methylenedioxymethamphetamine (Ecstasy). *J Pharmacol Exp Ther*. 2003 Apr;305(1):159-66.
- Gelder M, Mayou R, Geddes J. [Oxford core texts psychiatry]. 2nd. Translate by: Purafkari N. Tehran: Golban Medical Publication. 2003; pp:202-4. [Persian]
- Schifano F. A bitter pill. Overview of ecstasy (MDMA, MDA) related fatalities. *Psychopharmacology (Berl)*. 2004 May; 173(3-4):242-8.
- Bankson MG, Cunningham KA. 3,4-Methylenedioxymethamphetamine (MDMA) as a unique model of serotonin receptor function and serotonin-dopamine interactions. *J Pharmacol Exp Ther*. 2001 Jun;297(3):846-52.
- Capela JP, Macedo C, Branco PS, Ferreira LM, Lobo AM, Fernandes E, et al. Neurotoxicity mechanisms of thioether ecstasy metabolites. *Neuroscience*. 2007 Jun;146(4):1743-57.
- Gerra G, Bassignana S, Zaimovic A, Moi G, Bussandri M, Caccavari R, et al. Hypothalamic-pituitary-adrenal axis responses to stress in subjects with 3,4-methylenedioxy-methamphetamine ('ecstasy') use history: correlation with dopamine receptor sensitivity. *Psychiatry Res*. 2003 Sep; 120(2):115-24.
- Harris DS, Baggott M, Mendelson JH, Mendelson JE, Jones RT. Subjective and hormonal effects of 3,4-methylenedioxymethamphetamine (MDMA) in humans. *Psychopharmacology (Berl)*. 2002 Aug; 162(4):396-405.
- Dickerson SM, Walker DM, Reveron ME, Duvauchelle CL, Gore AC. The recreational drug ecstasy disrupts the hypothalamic-pituitary-gonadal reproductive axis in adult male rats. *Neuroendocrinology*. 2008; 88(2):95-102.
- Hesami Z, Khatamsaz S, Mokhtari M. [The Effects of Ecstasy on Pituitary-Gonadal Axis and Spermatogenesis in Mature Male Rats]. *Zahedan J Res Med Sci*. 2008;10(3):207-18. [Article in Persian]
- Verkes RJ, Gijsman HJ, Pieters MS, Schoemaker RC, de Visser S, Kuijpers M, et al. Cognitive performance and serotonergic function in users of ecstasy. *Psychopharmacology (Berl)*. 2001 Jan;153(2):196-202.
- Moon KH, Upreti VV, Yu LR, Lee IJ, Ye X, Eddington ND, et al. Mechanism of 3,4-methylenedioxymethamphetamine (MDMA, ecstasy)-mediated mitochondrial dysfunction in rat liver. *Proteomics*. 2008 Sep;8(18):3906-18.
- Montiel-Duarte C, Varela-Rey M, Osés-Prieto JA, López-Zabalza MJ, Beitia G, Cenarruzabeitia E, et al. 3,4-Methylenedioxymethamphetamine ("Ecstasy") induces apoptosis of cultured rat liver cells. *Biochim Biophys Acta*. 2002 Oct; 1588(1):26-32.
- Upreti VV, Moon KH, Yu LR, Lee IJ, Eddington ND, Ye X, et al. Increased oxidative-modifications of cytosolic proteins in 3,4-methylenedioxymethamphetamine (MDMA, ecstasy)-exposed rat liver. *Proteomics*. 2011 Jan;11(2):202-11.
- Alvarenga TA, Ribeiro DA, Araujo P, Hirotsu C, Mazaro-
- Costa R, Costa JL, et al. Sleep loss and acute drug abuse can induce DNA damage in multiple organs of mice. *Hum Exp Toxicol*. 2011; 30(9): 1275-81.
- Pourahmad J, Eskandari MR, Nosrati M, Kobarfard F, Khajeamiri AR. Involvement of mitochondrial/lysosomal toxic cross-talk in ecstasy induced liver toxicity under hyperthermic condition. *Eur J Pharmacol*. 2010 Sep;643(2-3):162-9.
- Montiel-Duarte C, Ansorena E, López-Zabalza MJ, Cenarruzabeitia E, Iraburu MJ. Role of reactive oxygen species, glutathione and NF-kappaB in apoptosis induced by 3,4-methylenedioxymethamphetamine ("Ecstasy") on hepatic stellate cells. *Biochem Pharmacol*. 2004 Mar;67(6):1025-33.
- Khalili MA, Mortazavi MH, Mollaabbasi AR, Lotfi-Hormozdabadi M, Akhavan-Tafti M, Safari-Mamzooji S. [Effect of Methylene Dioxy Metha Amphetamine administration during pregnancy on reproductive system of BALB/c mice]. *J Gorgan Uni Med Sci*. 2012;13(4): 11-19. [Article in Persian]
- Beitia G, Cobreros A, Sainz L, Cenarruzabeitia E. Ecstasy-induced toxicity in rat liver. *Liver*. 2000 Feb;20(1):8-15.
- Hagi-Maghsoodi F, Khalili MA, Karimzadeh A. [Effects of MDMA (ecstasy) on oocyte quality and fertilization Rate in Mice]. *J Reprod Infertility*. 2010;11(2):77-85. [Article in Persian]
- John D, Bancorft, Marilyn Gamble. Theory and practice of Histology Techniques. 5th. London: Elsevier Health Sciences. 2002; pp:729-48.
- Sadraei SH, Kaka Gh, Dashtnavard H, Bahadoran H, Mofid M, Mahdavinab H, et al. [Effects of maternal morphine administration on fetal cerebellum development in mice:a morphometric evaluation]. *Hakim*. 2007;10(2):43-9. [Article in Persian]
- Wu D, Otton SV, Inaba T, Kalow W, Sellers EM. Interactions of amphetamine analogs with human liver CYP2D6. *Ochem Pharmacol*. 1997 Jun 1;53(11):1605-12.
- Carvalho M, Carvalho F, Remião F, de Lourdes Pereira M, Pires-das-Neves R, de Lourdes Bastos M. Effect of 3,4-methylenedioxymethamphetamine ("ecstasy") on body temperature and liver antioxidant status in mice: influence of ambient temperature. *Arch Toxicol*. 2002 Apr;76(3):166-72.
- Pontes H, Duarte JA, de Pinho PG, Soares ME, Fernandes E, Dinis-Oliveira RJ, et al. Chronic exposure to ethanol exacerbates MDMA-induced hyperthermia and exposes liver to severe MDMA-induced toxicity in CD1 mice. *Toxicology*. 2008 Oct; 252(1-3):64-71.
- Dumortier G, Cabaret W, Stamatiadis L, Saba G, Benadhira R, Rocamora JF, et al. [Hepatic tolerance of atypical antipsychotic drugs]. *Encephale*. 2002 Nov-Dec;28(6 Pt 1):542-51. [Article in French]
- Skopp G, Aderjan R, Koster J. [Hair analysis in the diagnosis of toxic hepatitis after Ecstasy abuse]. *Dtsch Med Wochenschr*. 1995 Aug; 120(34-35):1165-8. [Article in German]
- Bagheri Haghighi A, Fattahi E, Forozaifar M, Hemayatkhah Jahromi V. [Effects of of 3,4-methylenedioxy-methamphetamine

(ecstasy) on rat liver structure]. *Koomesh*. 2012;13(3):368-74. [Article in Persian]

28. Carvalho M, Pontes H, Remião F, Bastos ML, Carvalho F. Mechanisms underlying the hepatotoxic effects of ecstasy. *Curr Pharm Biotechnol*. 2010 Aug;11(5):476-95.

29. NAIK SR. Antioxidants and their role in biological functions: An overview. *Indian Drugs*. 2003; 40(9):501-16.

30. Cerretani D, Bello S, Cantatore S, Fiaschi AI, Montefrancesco G, Neri M, et al. Acute administration of 3,4-methylenedioxymethamphetamine (MDMA) induces oxidative

stress, lipoperoxidation and TNF α -mediated apoptosis in rat liver. *Pharmacol Res*. 2011 Nov;64(5):517-27.

31. Ninković M, Malicević Z, Selaković V, Simić I, Vasiljević I. N-methyl- 3,4- methylenedioxyamphetamine - induced hepatotoxicity in rats: oxidative stress after acute and chronic administration. *Vojnosanit Pregl*. 2004 Mar-Apr;61(2):125-31.

32. Zhou JF, Chen P, Zhou YH, Zhang L, Chen HH. 3,4-Methylenedioxymethamphetamine (MDMA) abuse may cause oxidative stress and potential free radical damage. *Free Radic Res*. 2003 May;37(5):491-7.

Archive of SID

Original Paper

Effect of 3,4 Methylenedioxy Meth Amphetamine on hepatocyte and liver enzymes Wistar Rats

Fattahi E (PhD)*¹, Forozanfar M (PhD)², Bagheri Haghighi A (BSc)³

¹Assistant Professor, Department of Biology, Islamic Azad University Ayatollah Amoli Branch, Iran.

²Assistant Professor, Department of Biology, Islamic Azad University Marvdasht Branch, Iran.

³MSc Student of Biology Islamic Azad University Jahrom Branch, Iran.

Abstract

Background and Objective: Ecstasy [3,4 Methylenedioxy Meth Amphetamine (MDMA)] exerts destructive effects on body organs particularly on the nervous system. The current study was carried out to measure the adverse effects of MDMA on hepatocyte and liver-specific enzymes.

Materials and Methods: In this experimental study, 50 male Wistar rats were randomly divided in equal numbers into 5 groups: control, sham, experimental 1, 2, and 3. Animals in the experimental groups were received, intraperitoneally 2, 4 and 8 mg/kg of MDMA, respectively. The sham group were received normal saline but the control group was not subjected to any injection. Serum samples were collected and levels of three enzymes under study: alanine aminotransferase (ALT), aspartate aminotransferase (AST) and alkaline phosphatase (ALP) were measured. The sections from the liver tissue were prepared counting the hepatocytes. Data were analyzed using SPSS-16 and One-way ANOVA and Tukey's HSD tests.

Results: Data indicated the levels of all three enzymes had been elevated in the animal groups that received MDMA and that the increase was statistically significant compared to sham and control groups ($P < 0.05$). Also, in experimental groups the number of hepatocyte were reduced in comparison with controls ($P < 0.05$).

Conclusion: This study showed that the MDMA significantly increased ALT, AST, ALP and reduced the number of hepatocytes and these effects are dose depended.

Keywords: MDMA, Alanine transferase, Aspartate transferase, Alkaline phosphatase, Hepatocyte

* Corresponding Author: Fattahi E (PhD), E-mail: esmail_fattahy@yahoo.com

Received 27 Sep 2011

Revised 25 Jun 2012

Accepted 26 Jun 2012