

نظر به تصویب اداره کل آموزش مداوم جامعه پزشکی وزارت بهداشت، درمان و آموزش پزشکی، برای پزشکان عمومی که به پرسش‌های مطرح شده در این مقاله پاسخ صحیح (حداقل ۷۰ درصد) دهند؛ گواهینامه شرکت در برنامه خودآموزی (یک امتیاز) صادر خواهد شد.

## تشخیص، درمان و مراقبت‌های اولیه چشم قرمز

دکتر نگار برومند

استادیار گروه جراحی چشم پزشکی، دانشگاه علوم پزشکی گلستان.

### چکیده

چشم قرمز یکی از یافته‌های شایع در چشم‌پزشکی است. هرچند ضروری است تا بیشتر بیماران مبتلا به موارد شدید و جدی چشم قرمز توسط چشم‌پزشک ویزیت شوند؛ ولی بسیاری از موارد خفیف بیماری در مراحل ابتدایی توسط پزشکان عمومی ویزیت و درمان می‌شوند. اگر این گروه از همکاران قادر به تشخیص و افتراق علل چشم قرمز باشند؛ درمان بیماران سریع‌تر و با عوارض کمتری همراه خواهد بود. از جمله علل شایع چشم قرمز می‌توان به مواردی نظیر بلفاریت، خراش قرنیه، خونریزی زیر ملتحمه، گلوکوم، اسکلریت و اپی‌اسکلریت اشاره نمود.

**کلید واژه‌ها:** چشم قرمز، بلفاریت، خراش قرنیه، خونریزی زیر ملتحمه، گلوکوم، اسکلریت، اپی‌اسکلریت

\* نویسنده مسؤل: دکتر نگار برومند، پست الکترونیکی [negar.broomand@gmail.com](mailto:negar.broomand@gmail.com)

نشانی: گرگان، مرکز آموزشی درمانی پنجم آذر گرگان، گروه جراحی، بخش چشم، تلفن ۲۲۲۰۵۶۱-۰۱۷۱، نمابر ۲۳۵۷۱۵۶

وصول مقاله: ۹۰/۹/۱، اصلاح نهایی: ۹۱/۱/۱۵، پذیرش مقاله: ۹۱/۱/۱۶

### اهداف یادگیری

خواننده پس از مطالعه این مقاله بایستی موارد زیر را فرا گرفته باشد:

- ۱- پاتوفیزیولوژی چشم قرمز را بداند.
- ۲- علل شایع چشم قرمز را بشناسد.
- ۳- موارد اورژانس و اندیکاسیون‌های ارجاع بیمار را بداند.
- ۴- زمان مناسب برای تجویز آنتی‌بیوتیک در درمان عفونت‌های ملتحمه را بداند.
- ۵- نحوه تشخیص و اقدامات درمانی در خراش قرنیه را بداند.
- ۶- با نحوه تشخیص و اقدامات درمانی در اسکلریت و اپی‌اسکلریت آشنا باشد.
- ۷- با انواع گلوکوم (زاویه باز و زاویه بسته) و درمان‌های موارد اورژانس آن آشنا باشد.
- ۸- به ارزش غربالگری گلوکوم در بیماران واقف باشد.
- ۹- با علائم بالینی خشکی چشم و روش‌های درمان آن آشنا باشد.
- ۱۰- با علائم بالینی بلفاریت و روش‌های درمان آن آشنا باشد.

### چشم قرمز

قرمزی چشم علامت اصلی در التهابات چشمی است (۱ و ۲). این وضعیت معمولاً خوش‌خیم بوده و می‌تواند توسط پزشک عمومی درمان شود (۲ و ۳).

شایع‌ترین علت قرمزی چشم، کنژوکتیویت است و از علل شایع دیگر می‌توان به بلفاریت، خراش قرنیه، جسم خارجی، خونریزی زیرملتحمه، کراتیت، التهاب عنبیه، گلوکوم، سوختگی‌های شیمیایی و اسکلریت اشاره کرد (۲).

علائم چشم قرمز شامل ترشحات چشم، قرمزی، درد، حساسیت به نور، خارش و تغییرات بینایی است (۲ و ۳).

قرمزی چشم ناشی از اتساع عروق خونی چشم است و به دو صورت پرخونی ملتحمه (conjunctival injection) و پرخونی سیلیاری (ciliary injection) دیده می‌شود. پرخونی ملتحمه درگیری در عروق ملتحمه‌ای خلفی است و از آنجا که این عروق سطحی‌تر از شریان‌های مژگانی هستند؛ قرمزی شدیدتری ایجاد می‌کند که با حرکت ملتحمه قابل جابجایی بوده و به داروهای منقبض‌کننده عروقی موضعی پاسخ می‌دهد. پرخونی سیلیاری درگیری عروق مژگانی قدامی است که در جریان التهاب در قرنیه،

راش‌های پوستی وزیکولار، کراتیت و یووئیت نیز دیده می‌شود. انتقال بیماری از طریق انگشتان آلوده، وسایل پزشکی آلوده، آب‌های آلوده استخر و یا پرسنل است.

در نمای کلینیکی، دید، اندازه مردمک و عکس‌العمل مردمک به نور طبیعی است. قرمزی منتشر ملتحمه، درگیری غدد لنفاوی اطراف گوش و فولیکول‌های لنفوئیدی در ملتحمه پلکی قابل مشاهده است. درد خفیف یا به صورت خارش با ترشحات آبیکی یا سوزی همراه است.

این نوع کنژونکتیویت معمولاً خفیف و خودبه‌خود محدودشونده (پس از یک الی دو هفته) است.

درمان نگهدارنده بوده و شامل کمپرس سرد، استفاده از قطره‌های ضداحتقان چشمی و اشک مصنوعی است. آنتی‌بیوتیک‌های موضعی ندرتاً به دلیل بروز عفونت‌های باکتریال ثانویه ضرورت پیدا می‌کنند.

نکته اصلی در بیماران مبتلا به کنژونکتیویت ویروسی، کنترل گسترش عفونت از طریق شستن دست‌ها و استفاده از وسایل شخصی است. افرادی که در مراکز پخت و تهیه غذا و یا مراقبت از بیماران مشغول به کارند؛ تا زمان توقف ترشحات چشمی نباید کار کنند و پزشکان باید پس از هر بار استفاده از وسایل معاینه آنها را تمیز کنند (۲و۶).

در مواردی نظیر عدم بهبودی علائم پس از ۱۰-۷ روز؛ درگیری قرنیه و شک به وجود عفونت‌های هرپسی بایستی بیمار به چشم پزشکی ارجاع داده شود.

استفاده از استروئیدهای موضعی تنها تحت نظارت چشم‌پزشک و فقط در موارد خاص چشم قرمز توصیه می‌شود.

### کنژونکتیویت باکتریال

کنژونکتیویت باکتریال بسیار مسری بوده و بیشتر از طریق تماس مستقیم با دستها و انگشتان آلوده منتقل می‌شود و براساس مدت و شدت علائم بیمار به سه دسته حاد، فوق حاد و مزمن تقسیم می‌گردد (۲و۸).

کنژونکتیویت حاد (شکل ۲) شایع‌ترین نوع کنژونکتیویت باکتریال بوده و علائم بیماری کمتر از ۴-۳ هفته باقی می‌ماند. استافیلوکوکوس آرنوس از جرم‌های شایع در بالغین و استرپتوکوکوس پنومونیه و هموفیلوس آنفلوآنزا از جرم‌های شایع در کودکان است (۲و۶و۸).

در کنژونکتیویت فوق حاد (شکل ۳) جرم شایع در بالغین فعال از نظر جنسی نایسریا گنورا است. شروع بیماری ناگهانی بوده و سیر آن بسیار سریع است که منجر به سوراخ‌شدگی قرنیه می‌شود. از علائم بالینی آن ترشحات چرکی فراوان، درد چشم و افت دید بوده (۶) و لازم است تا بیماران سریعاً به چشم‌پزشک ارجاع داده شوند (۷).

عنبیه و یا جسم مژگانی دیده می‌شود که به داروهای منقبض‌کننده عروقی موضعی پاسخ نمی‌دهد (۱و۴).

معاینه فیزیکی کامل در این بیماران ضروری و شامل کنترل دید؛ کنترل حرکات عضلات خارج چشمی؛ عکس‌العمل مردمک به نور؛ شکل مردمک؛ معاینه قرنیه با اسلیت لامپ از نظر وجود ادم قرنیه، خراش و یا کدورت قرنیه؛ ارزیابی اطاق قدامی از نظر عمق، وجود سلول یا پروتئین در اطاق قدامی؛ کنترل فشار داخل چشمی (IOP) و ارزیابی پلک‌ها است (۲و۵).

برای تشخیص علت چشم قرمز، شرح حال دقیق و معاینه کامل چشم ضرورت دارد و درمان باید براساس اتیولوژی انجام شود (۲). عمدتاً کنژونکتیویت ویروسی و باکتریال خودبه‌خود محدودشونده هستند و عوارض جدی در این موارد نادر است. از آنجا که تست تشخیصی اختصاصی برای افتراق کنژونکتیویت ویروسی از باکتریال وجود ندارد؛ بیشتر موارد با آنتی‌بیوتیک‌های وسیع‌الطیف درمان می‌شوند (۴).

از علل دیگر کونژونکتیویت می‌توان به آلرژی و تماس با ترکیبات تحریک‌کننده چشمی (Irritant) اشاره کرد (۲و۳).

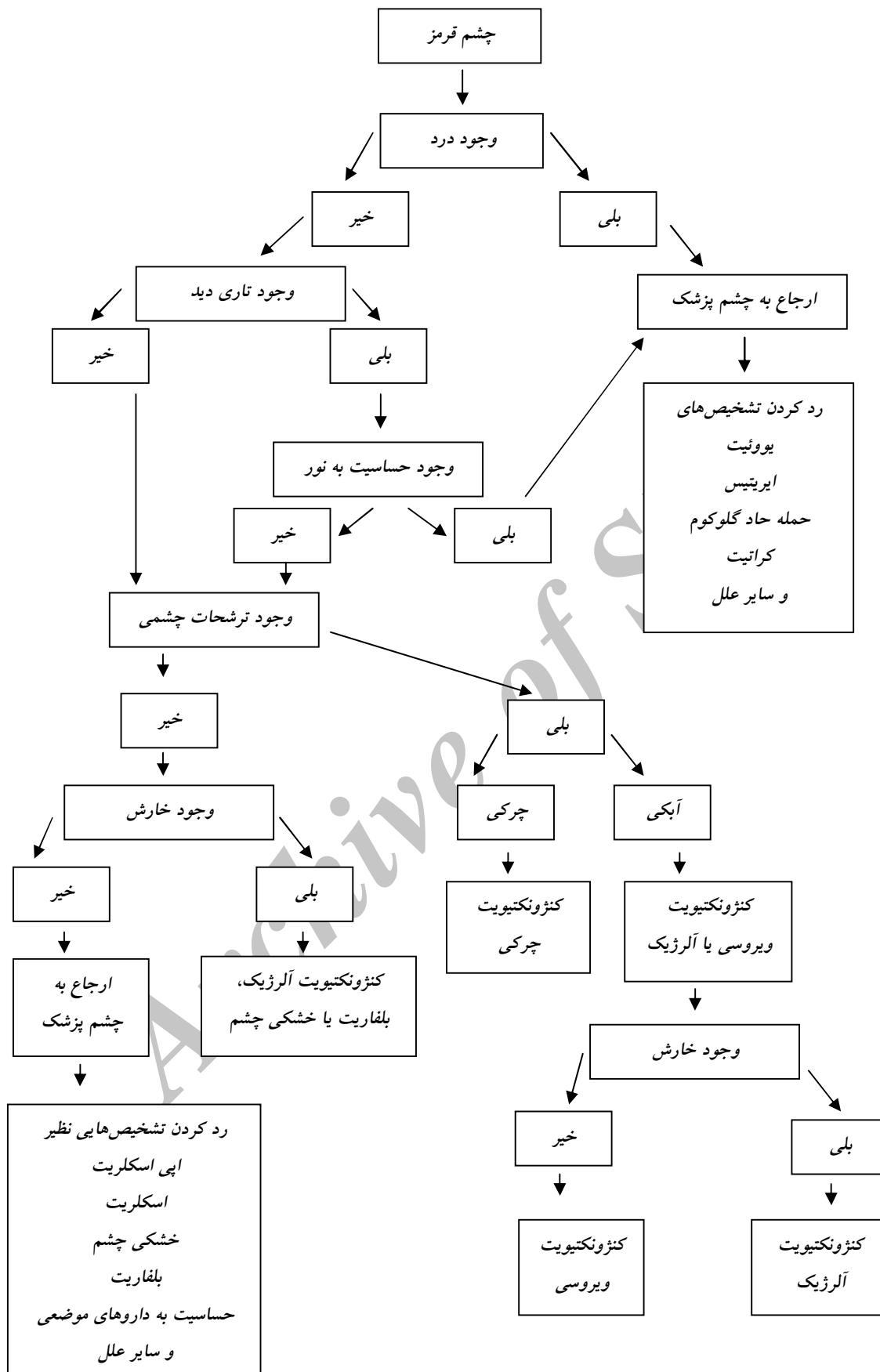
پرسش‌های مهم در شرح حال بیمار عبارتند از مدت پیدایش علائم، یک طرفه یا دوطرفه بودن علائم، نوع و میزان ترشحات چشمی، تغییرات دید، شدت درد چشم، حساسیت به نور، میزان پاسخ به درمان‌های قبلی، استفاده از لنز تماسی و سابقه آلرژی یا بیماری سیستمیک است.

در معاینه فیزیکی بیمار، ارزیابی پلک‌ها، کیسه اشکی، اندازه مردمک و عکس‌العمل آن به نور، درگیری قرنیه، شکل و میزان پرخونی ملتحمه، دید بیمار و درگیری غددلنفاوی اطراف گوش ضروری است.

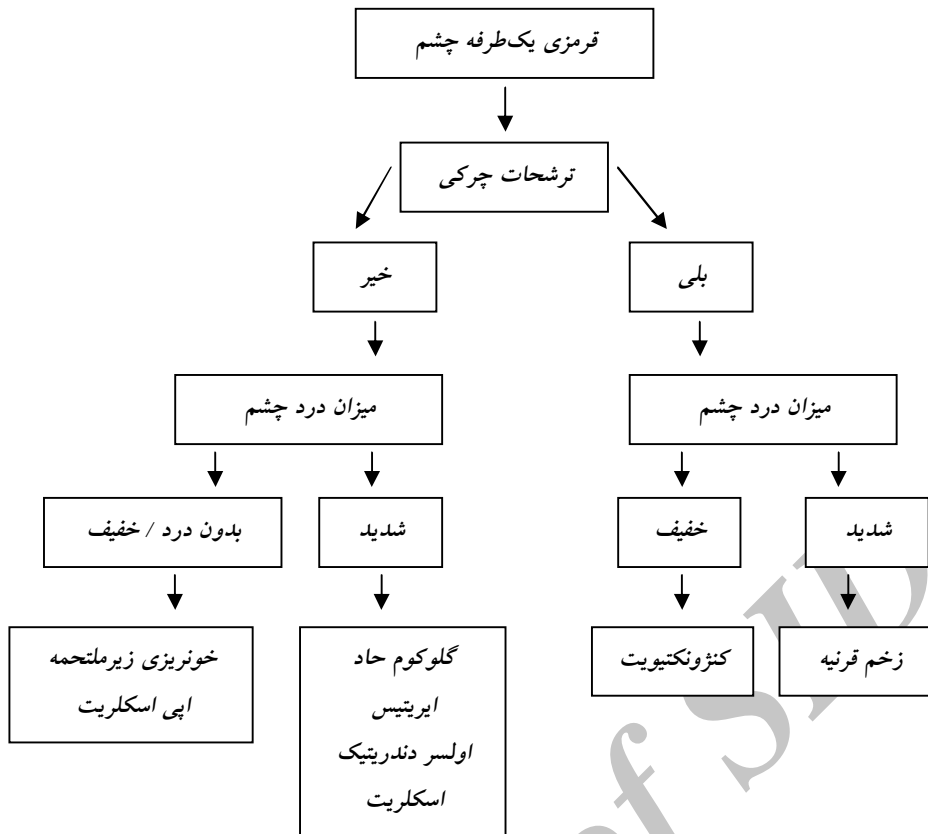
نکته اصلی در تشخیص چشم قرمز، تشخیص موارد اورژانسی برای ارجاع به چشم‌پزشک است (۶). در مواردی نظیر درد شدید چشم کنترل نشده با بی‌حس‌کننده‌های موضعی؛ ضرورت استفاده از استروئیدهای موضعی؛ کاهش دید بیمار؛ وجود ترشحات چرکی شدید؛ درگیری قرنیه؛ ترومای چشم؛ سابقه اخیر جراحی چشم؛ تغییر شکل مردمک؛ عفونت‌های هرپسی و عفونت‌های عودکننده ارجاع بیمار به چشم‌پزشک ضرورت می‌یابد (۵و۷) (شکل‌های ۱و۲).

### کنژونکتیویت ویروسی

در کنژونکتیویت ویروسی (شکل یک)، عفونت‌های ناشی از آدنوویروس‌ها شایع و بسیار مسری می‌باشند و معمولاً با عفونت‌های تنفسی فوقانی که از طریق سرفه گسترش می‌یابد؛ همراه است. در مورد سایر ویروس‌ها مثل هرپس سیمپلکس قدرت سرایت بیماری کمتر است. در جریان عفونت چشمی ناشی از هرپس زوستر،



شکل ۱: فرایند بررسی بالینی بیماران مراجعه کننده با چشم قرمز (دوطرفه)



شکل ۲: فرایند بررسی بالینی بیماران مراجعه کننده با قرمزی یک طرفه چشم

باکتریال، باکتری پاتوژن جدا شده است (۷ و ۲). استفاده از آنتی بیوتیک‌ها با افزایش مقاومت دارویی، تحمیل هزینه اضافی به بیمار و درمان در موارد جزئی همراه است. لذا در بسیاری از بیماران، درمان کنژونکتیویت حاد باکتریال را بایستی چند روز به تاخیر انداخت. مطالعات مختلف نتوانسته‌اند یک پروتکل درمانی (آنتی بیوتیکی) مشخص را توصیه نمایند (۷ و ۲). آنتی بیوتیک انتخابی براساس هزینه، قیمت دارو و وجود مقاومت باکتریال انتخاب می‌شود و اگر پس از یک هفته درمان بیمار بهبود نیافت؛ بایستی به چشم پزشکی ارجاع شود (۷ و ۲).

### کنژونکتیویت کلامیدیایی

بالغین و بیماران فعال از نظر جنسی با وجود علائم بیماری و عدم پاسخ به درمان‌های متداول؛ از نظر کنژونکتیویت کلامیدیایی (شکل ۴) مورد شک قرار می‌گیرند. علائم در بیماران به صورت کنژونکتیویت فولیکولار مزمن است. PCR از نمونه‌های گرفته شده از ملتحمه، تست تشخیصی است که معمولاً انجام آن ضروری نیست.

درمان موضعی با پماد اریتروماسین و درمان خوراکی با آزیتروماسین (یک گرم به صورت دوز واحد) یا داکسی سایکلین برای ۲ هفته به منظور کنترل عفونت تناسلی انجام می‌شود. شریک جنسی نیز بایستی درمان شود (۲ و ۶ و ۸).

### کنژونکتیویت مزمن

علائم در کنژونکتیویت مزمن حداقل ۴ هفته باقیمانده و عودهای مکرر بیماری دیده می‌شود و بایستی این بیماران به چشم پزشکی ارجاع داده شوند.

تست‌های آزمایشگاهی برای افتراق باکتری‌ها و بررسی حساسیت باکتری‌ها به آنتی بیوتیک‌ها استفاده می‌شود و تنها در موارد شدید بیماری؛ بیماران با اختلال عملکرد سیستم ایمنی؛ استفاده کنندگان از لنزهای تماسی؛ نوزادان و نتیجه‌بخش نبودن درمان اولیه توصیه می‌شود.

عمدتاً به دلیل مشکلاتی که در افتراق کنژونکتیویت‌های ویروسی و باکتریال از نظر کلینیکی وجود دارد؛ آنتی بیوتیک‌های موضعی برای درمان کنژونکتیویت‌های حاد توصیه می‌شود (۲ و ۳).

از مزایای آنتی بیوتیک‌ها می‌توان به بهبود سریع‌تر بیماران؛ بازگشت سریع‌تر به مدرسه و محل کار؛ پیشگیری از پیدایش عوارض بیشتر و کاهش دفعات ویزیت بیماران توسط پزشک اشاره نمود.

نتایج متاآنالیز انجام شده بیانگر آن است که کنژونکتیویت‌های باکتریال خودبه‌خود محدود شوند (۶۵ درصد بیماران پس از ۲-۵ روز بدون درمان با آنتی بیوتیک) بوده و عوارض جدی نادر است. تنها از ۵۰ درصد بیماران با تشخیص بالینی کنژونکتیویت

استروئیدهای موضعی در درمان التهابات توام با خشکی چشم گاهی موثر می‌باشند.

هدف نهایی درمان خشکی چشم شامل ممانعت از پیدایش اسکار در قرنیه و سوراخ شدن قرنیه است. اگر بیمار دچار خشکی چشم به استفاده از استروئید موضعی و یا اقدامات جراحی نیاز یابد؛ ارجاع به چشم‌پزشک توصیه می‌شود (۶ و ۲).

#### بلفاریت

بلفاریت (شکل ۶) یک التهاب مزمن در لبه پلک‌ها است که تشخیص آن اساساً کلینیکی است. بیماران بایستی از نظر وجود ضایعات پوسته‌دار (flaking) در پوست صورت یا سر (درماتیت سبوریک)، فلاشینگ صورت و قرمزی و تورم در بینی یا گونه‌ها (Rosacea) ارزیابی شوند.

درمان شامل رعایت بهداشت پلک (استفاده از صابون ملایم و شامپو بچه یا محلول‌های اسکراب پلک)، ماساژ آرام پلک‌ها و کمپرس گرم و استفاده از پماد اریترومیسین یا باسیتراسین در محل پلک‌ها است. قطره آزیترومیسین چشمی نیز ممکن است مورد استفاده قرار گیرد.

در موارد مقاوم و شدید بلفاریت، استفاده طولانی مدت از آنتی‌بیوتیک خوراکی مانند داکسی‌سیکلین یا تتراسیکلین مفید است. در موارد شدید، استروئید موضعی نیز توصیه می‌شود.

#### خراش قرنیه

در خراش قرنیه (شکل ۷) تشخیص براساس معاینه چشم و نمای بالینی صورت می‌گیرد. برای همکاری بهتر بیمار در حین معاینه، استفاده از یک نوبت قطره بی‌حس کننده موضعی توصیه می‌شود. استفاده از کاغذ فلورسئین و دیدن چشم با فیلتر آبی کبالت یا wood lamp تشخیص را ساده می‌نماید. وجود نمای شاخه درختی شک به وجود عفونت‌های هرپسی و یا خراش در حال ترمیم را مطرح می‌کند که مشورت با چشم‌پزشک طی ۲-۱ روز ضروری است. در حضور خراش قرنیه همیشه بایستی وجود جسم خارجی در زیر پلک فوقانی را در نظر داشت.

درمان شامل اقدامات نگهدارنده؛ استفاده از قطره‌های سیکلوفلزیل (سیکلوپنتولات، آتروپین، هوماتروپین و تروپیکامید)؛ کنترل درد با ضدالتهاب‌های غیراستروئیدی یا داروهای ضد درد خوراکی است.

در حضور خراش قرنیه بدون عارضه، درمان با آنتی‌بیوتیک موضعی کنتراروسی است. استفاده از آمینو گلیکوزیدهای موضعی به دلیل توکسیسیته اپی‌تلیال و ایجاد اختلال در ترمیم اپی‌تلیوم قرنیه توصیه نمی‌شود. استفاده از تمامی مشتقات استروئیدی در بیماران با خراش قرنیه، ممنوع است. در صورت عدم بهبود علائم بیمار در عرض ۴۸-۲۴ ساعت، ارجاع به چشم‌پزشک ضروری است (۱ و ۹ و ۱۰).

#### کنژونکتیویت آلرژیک

کنژونکتیویت آلرژیک (شکل ۵) اغلب با بیماری‌های اتوپیک مانند رینیت آلرژیک (شایع‌ترین)، آگزما و آسم همراه است. شایع‌ترین علامت در بیماران، خارش است. شایع‌ترین فرم از کنژونکتیویت آلرژیک، نوع فصلی است که علائم وابسته به آلرژن‌های خاص آن فصل بروز می‌کند.

نوع دائمی (perennial) در تمام سال ادامه می‌یابد. تشخیص کنژونکتیویت آلرژیک اساساً بالینی است.

درمان شامل اجتناب از تماس با آلرژن‌ها و استفاده از قطره اشک مصنوعی است. در موارد خفیف از عوامل آنتی‌هیستامینیک و آزوکانستریکتورها استفاده می‌شود. داروی موثرتر، استفاده از آنتاگونیست‌های گیرنده‌های  $H_1$  موضعی سطح دوم است (۲ و ۳).

#### خشکی چشم

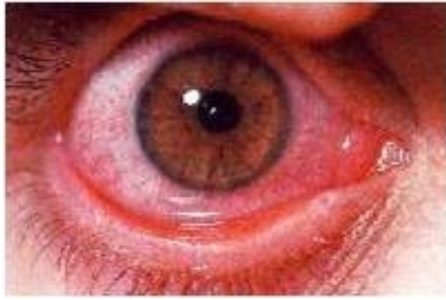خشکی چشم یک بیماری شایع است که با کاهش تولید اشک یا تغییر در کیفیت اشک مشخص می‌شود.

کراتو کنژونکتیویت سیکا یکی از دلایل خشکی چشم بوده و با مواردی شامل افزایش سن، استفاده از بعضی از داروها مثل آنتی‌کولینرژیک‌ها؛ بعضی بیماری‌ها و شیوع بیشتر در زنان نسبت به مردان همراه است.

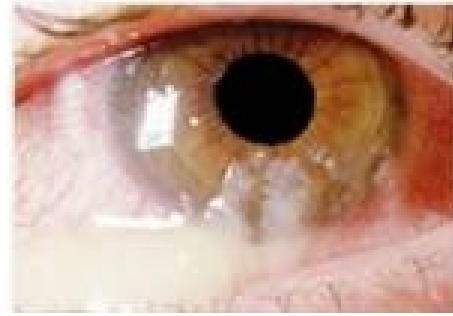
تشخیص بیماری براساس تظاهرات کلینیکی و تست‌های آزمایشگاهی صورت می‌گیرد (۶). بهترین تست تشخیصی منفرد در خشکی چشم، ارزیابی اسمولاریتی اشک است. افزایش دقت تشخیص با ارزیابی اسمولاریتی اشک همراه با ارزیابی میزان تولید اشک و تبخیر آن امکان‌پذیر است. بعضی بیماران مبتلا به خشکی چشم، بدون وجود آنومالی در فیلم اشکی در معاینه بالینی از احساس ناراحتی چشمی شاکی هستند. در این بیماران، درمان خشکی چشم تنها براساس علائم بیماری شروع می‌شود (۲ و ۳). در صورت شک به بیماری شاگرن (Sjogren) ارزیابی اتوآنتی‌بادی‌های مرتبط با بیماری ضرورت می‌یابد.

درمان با استفاده از قطره اشک مصنوعی طی روز و استفاده از پمادهای مرطوب کننده در شب صورت می‌گیرد تا میزان تبخیر اشک کاهش یابد. همچنین استفاده از عوامل مرطوب کننده هوا و عینک‌های مناسب یا شیلدهای چشمی به منظور کاهش تبخیر اشک توصیه می‌شود. در صورتی که اشک مصنوعی باعث خارش یا تحریک چشمی شود؛ استفاده از قطره‌های فاقد مواد نگهدارنده و یا تعویض قطره اشک توصیه می‌گردد.

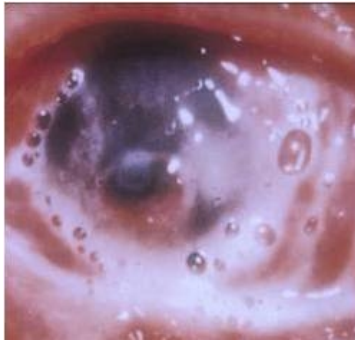
هنگامی که التهاب عامل اصلی خشکی چشم باشد؛ استفاده طولانی مدت (چندماه) از قطره چشمی سیکلوسپورین تا بهبود علائم کلینیکی توصیه می‌شود. استفاده از اسیدهای چرب امگا ۳ به‌صورت سیستمیک در بعضی موارد سودمند بوده است.



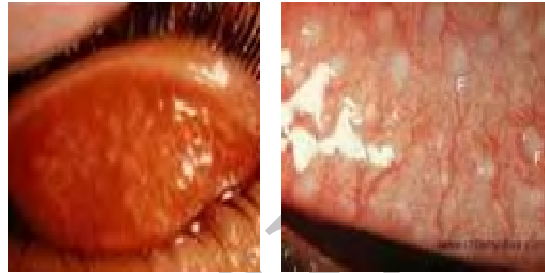
شکل ۱: کنژونکتیویت ویروسی



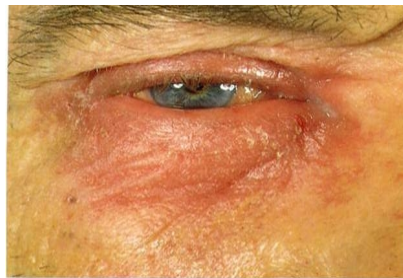شکل ۲: کنژونکتیویت حاد



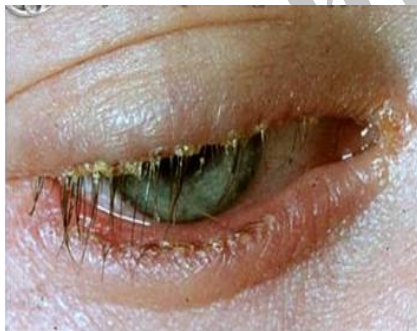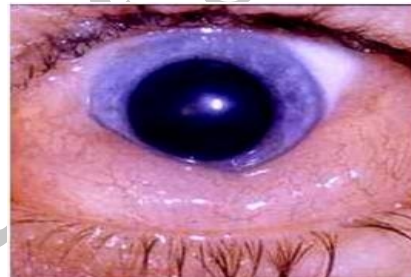
شکل ۳: کنژونکتیویت فوق حاد



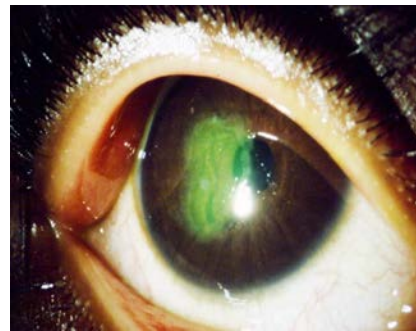
شکل ۴: کنژونکتیویت کلامیدیایی



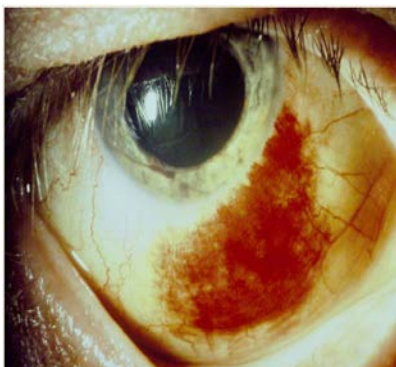
شکل ۵: کنژونکتیویت آلرژیک



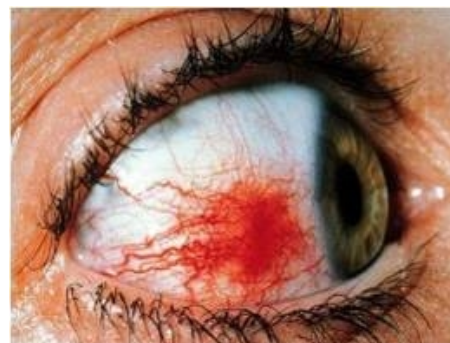شکل ۶: بلفاریت



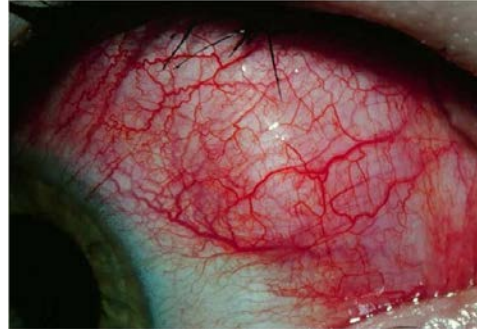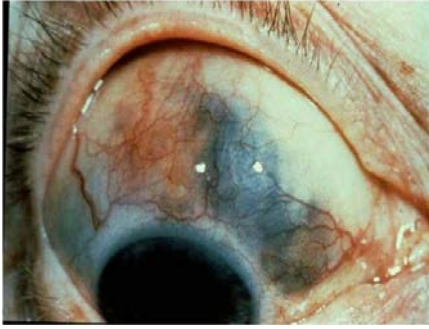شکل ۷: خراش قرنیه



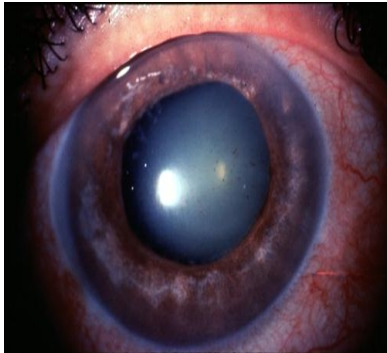
شکل ۸: خونریزی زیر ملتحمه



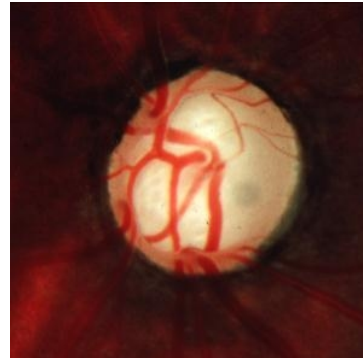
شکل ۹: اپی اسکلریت



شکل ۱۰: اسکلریت



شکل ۱۱: گلوکوم



شکل ۱۲: آسیب سرعصب بینایی در جریان گلوکوم



الف) تصویر واضح و روشن از یک جاده به دونه سمت چپ جاده با پیراهن سفید توجه کنید.



ب) از دست دادن میدان بینایی چشم چپ در گلوکوم از دست دادن قوسی شکل حساسیت دید، شروع از نقطه کور طبیعی (در نزدیکی جایی که دونه است) به داخل (بینی) میدان دید



ج) در گلوکوم شدید، محدوده افقی کوچکی از بینایی در مرکز چشم‌انداز باقی می‌ماند.

شکل ۱۳: اختلال میدان بینایی در جریان گلوکوم

دردناک و متورم است. به دلیل اتساع عروق در شبکه وریدی عمقی، چشم به رنگ ارغوانی (violet) دیده می‌شود. در ۵۰ درصد از بیماران اسکلیت دوطرفه است (۳ و ۲). بیمار بایستی به صورت اورژانسی به چشم‌پزشک ارجاع داده شود.

### گلوکوم

گلوکوم (شکل ۱۱) یک نوع اپتییک نوروپاتی است که با تخریب پیشرونده عصب بینایی (شکل ۱۲)، افت دید و اختلال در میدان بینایی (شکل ۱۳) همراه است.

شایع‌ترین نوع گلوکوم، گلوکوم زاویه باز اولیه است که در مراحل اولیه فاقد علامت بوده و در نهایت منجر به نابینایی بیمار می‌شود. لذا کنترل سالانه فشار چشم در همه افراد بالای ۴۰ سال توصیه می‌شود.

گلوکوم زاویه بسته حاد یکی از تشخیص‌های افتراقی چشم قرمز و از اورژانس‌های چشم‌پزشکی است که با افزایش ناگهانی فشار چشم، سردرد، حالت تهوع، درد چشم، قرمزی چشم و افت دید همراه است (۶).

یافته‌های بالینی در این بیماران شامل ادم قرنیه، مردمک mid dilate و fixed، قرمزی چشم و کاهش عمق اطاق قدامی است (۵ و ۴).

در تشخیص حاد گلوکوم وجود علائم بالینی همراه با افزایش فشار چشم و افت دید و قرمزی چشم کمک کننده است.

برای تشخیص گلوکوم مزمن، کنترل فشار چشم، بررسی میدان دید و ارزیابی سرعصب بینایی با افتالموسکوپ ضروری است.

در بیماران مبتلا به حاد گلوکوم لازم است بیمار در بیمارستان بستری شده و تحت درمان شامل موارد زیر قرار گیرد.

درمان‌های سیستمیک شامل سرم مانیتول، اوره، ایزوسورباید و شربت گلیسرین؛ درمان‌های تاپیکال شامل قطره‌های بتابلوکر (تیمولول یا بتاکسولول)، دورزولامید، پیلوکارپین و بتامتازون و درمان جراحی یا لیزر درمانی برای ایجاد یک مسیر جدید برای انتقال زلالیه و جلوگیری از پیدایش بلوک مردمکی است (۴).

### References

- Roy FH. The red eye. Ann Ophthalmol (Skokie). 2006; 38(1):35-8.
- Cronau H, Kankanala RR, Mauger T. Diagnosis and management of red eye in primary care. Am Fam Physician. 2010 Jan; 81(2):137-44.
- Wirbelauer C. Management of the red eye for the primary care physician. Am J Med. 2006 Apr;119(4):302-6.
- Farina GA, Roy H. Ophthalmology for the general practitioner: red eye evaluation. Available at: <http://emedicine.medscape.com/article/1192122-overview>
- Powdrill S. Ciliary injection: a differential diagnosis for the patient with acute red eye. JAAPO. 2010 Dec;23(12):50-4.

### خونریزی زیر ملتحمه

در خونریزی زیر ملتحمه (شکل ۸) تشخیص کلینیکی است. معمولاً بدون خطر بوده و خون در عرض چند هفته جذب می‌شود و به درمان نیازی نیست. به منظور کاهش علائم بیمار، استفاده از کمپرس گرم و مرطوب کننده‌های چشم مانند قطره اشک مصنوعی و پماد ساده چشمی می‌تواند کمک کننده باشد.

در صورت وجود درد بایستی علت آن بررسی شده و درگیری قرنیه و یا صدمات نفوذی چشم ارزیابی گردد. در صورت وجود شک بالینی، بایستی بیمار به صورت اورژانسی به چشم‌پزشک ارجاع داده شود. در صورت تکرار خونریزی بایستی بیمار از نظر اختلالات خونریزی دهنده، دیابت قندی و پرفشاری خون ارزیابی شود. در صورت استفاده از وارفارین یا کومادین، بایستی INR (international normalized ratio) بیمار کنترل شود (۹ و ۵ و ۹).

### اپی اسکلیت

اپی اسکلیت (شکل ۹) التهاب لوکالیزه در لایه‌های سطحی اپی اسکرا است که خودبه‌خود محدود شونده (حداکثر تا ۳ هفته) بوده و تشخیص آن کلینیکی است.

در صورت تکرار اپی اسکلیت و وجود علائم بیماری‌های سیستمیک همراه نظیر روماتیسم مفصلی ارزیابی علل زمینه‌ای ضروری است.

درمان نگهدارنده بوده و از اشک مصنوعی استفاده می‌شود. مطالعات نشان داده‌اند که داروهای ضدالتهابی غیراستروئیدی موضعی اثرات چندانی در مقایسه با دارونما ندارند (۳).

استروئیدهای موضعی ممکن است در موارد شدید بیماری کمک کننده باشد. در موارد عود اپی اسکلیت، تشدید علائم در طی سیر بیماری و یا شک در تشخیص (مانند مراحل ابتدایی اسکلیت) ارجاع به چشم‌پزشک توصیه می‌شود (۳ و ۲).

### اسکلیت

اسکلیت (شکل ۱۰) معمولاً با درد همراه است و اپیزودهای مکرر درد شایع است. درگیری سگمان قدامی و خلفی چشم می‌تواند سبب افت دید بیماران شود. دیواره کره چشم غالباً

- Galor A, Jeng BH. Red eye for the internist: when to treat, when to refer. Cleve Clin J Med. 2008 Feb;75(2):137-44.
- Foster A. Red eye: the role of primary care. Community Eye Health. 2005 Mar;18(53): 69.
- Smith J. Bacterial conjunctivitis. Clin Evid. 2004 Dec;(12): 926-32.
- Grosser S. Red eyes, red flags: answers to frequently asked questions about the eye. Minn Med. 2009 Jun;92(6):31-3.
- Galor A, Jeng B, Singh A. Current management of corneal abrasion: an evidence based review. Compr Ophthalmol Update 2005; 5:105-11.



Continious Education Paper

## Diagnosis, treatment and primary care in red eye

Broomand N (MD)

Assistant Professor, Department of Ophthalmology, Golestan University of Medical Sciences, Gorgan, Iran.

---

### Abstract

Red eye is the most common sign of ocular inflammation. Serious cases of red eye need diagnosis and proper treatment by ophthalmologist but many other from of red eye can be managed primarily by health care personals. If General practioners were able to diagnose and differentiate the causes of red eye the serious complication have not been observed and the patients were have been treated on due time. Some of the causes of red eye are: blepharitis, corneal erosion, sub conjunctival hemorrhage, glaucoma, episcleritis and scleritis.

**Keywords:** Red eye, Blepharitis, Corneal erosion, Sub conjunctival hemorrhage, Glaucoma, Episcleritis, Scleritis

---

**Corresponding Author:** Broomand N (MD), E-mail: [negar.broomand@gmail.com](mailto:negar.broomand@gmail.com)

Received 22 Nov 2011

Revised 3 Apr 2012

Accepted 4 Apr 2012

پرسش‌های برنامه خودآموزی در خصوص مقاله «تشخیص، درمان و مراقبت‌های اولیه چشم قرمز»

۱- معاینه فیزیکی در بیماران مبتلا به چشم قرمز کدام است؟

- الف) کنترل دید ، کنترل فشار چشم ، ارزیابی حرکات چشمی  
 ب) کنترل دید ، وضعیت مردمک ، معاینه قرنیه  
 ج) ارزیابی پلک‌ها ، ارزیابی اطاق قدامی  
 د) تمامی موارد فوق

۲- کدامیک از یافته‌های زیر به نفع موارد اورژانسی چشم قرمز است؟

- الف) افت دید بیمار  
 ب) قرمزی شدید چشم‌ها  
 ج) حساسیت به نور  
 د) ترشحات موکوپروولانت

۳- در کدامیک از موارد زیر درگیری مردمک همراه با چشم قرمز دیده می‌شود؟

- الف) خراش قرنیه  
 ب) کنژونکتیوهای حاد  
 ج) کراتوکنژونکتیو سیکا  
 د) گلوکوم حاد

۴- پیش‌آگهی در کدامیک از موارد چشم قرمز بهتر است؟

- الف) اسکلریت  
 ب) کنژونکتیو کلامیدیایی  
 ج) خراش قرنیه  
 د) خونریزی زیر ملتحمه

۵- کدامیک از موارد زیر در درمان خراش قرنیه توصیه نمی‌شود؟

- الف) استفاده از قطره‌های بیحس کننده  
 ب) آنتی‌بیوتیک‌های موضعی  
 ج) استفاده از قطره‌های سیکلوپلاژیک  
 د) استفاده از داروهای غیراستروئیدی خوراکی

۶- کدامیک از موارد چشم قرمز سیر عود کننده دارد؟

- الف) خراش قرنیه  
 ب) اپی اسکلریت  
 ج) بلفاریت  
 د) تمام موارد فوق

۷- هدف نهایی در درمان خشکی چشم چیست؟

- الف) ممانعت از ایجاد اسکار قرنیه و سوراخ شدن قرنیه  
 ب) بهبود دید بیمار  
 ج) کنترل درد بیمار  
 د) تمام موارد فوق

۸- وجود نمای شاخه درختی در قرنیه بیمار نمایانگر کدامیک از موارد زیر است؟

- الف) عفونت هرپسی  
 ب) زخم قرنیه باکتریال  
 ج) خراش قرنیه در حال بهبود  
 د) موارد الف و ج

۹- کدامیک از موارد چشم قرمز با افت دید، سردرد و تغییرات مردمکی همراه است؟

- الف) اپی اسکلریت  
 ب) گلوکوم حاد  
 ج) کنژونکتیو کلامیدیال  
 د) خراش قرنیه

۱۰- نکته اصلی در تشخیص چشم قرمز چیست؟

- الف) درمان بیماری  
 ب) بهبود دید بیمار  
 ج) تشخیص موارد اورژانس برای ارجاع بیماران به چشم‌پزشک  
 د) جلوگیری از گسترش بیماری

### توجه شرکت کنندگان برنامه خودآموزی را به نکات ذیل جلب می نماییم.

شرکت کننده گرامی، ضروری است تا فرم ثبت نام را تکمیل و با مهر نظام پزشکی مهور نماید. پس از مطالعه مقاله خودآموزی، پاسخنامه را با توجه به پرسش‌های مطرح شده، پُر نماید. همچنین تقاضا می‌گردد تا فرم نظرخواهی را تکمیل نماید. سپس سه فرم تکمیل شده ثبت نام، پاسخنامه و نظرخواهی را حداکثر طی مدت یکماه پس از دریافت مقاله (مهلت نهایی تا تاریخ ۱۳۹۲/۱۰/۱۵) به نشانی گرگان، کیلومتر ۲ جاده گرگان به ساری، مجموعه آموزش عالی دانشگاه علوم پزشکی گلستان (شادروان فلسفی)، معاونت آموزشی، دفتر آموزش مداوم پزشکی، تلفن ۴۴۲۱۶۶۲-۰۱۷۱ ارسال نمایید. در صورتی که به حداقل ۷۰ درصد از سؤالات پاسخ صحیح دهید؛ گواهینامه شرکت در برنامه خودآموزی صادر و به آدرس مندرج در فرم ثبت نام ارسال خواهد شد.

بسمه تعالی  
جمهوری اسلامی ایران  
وزارت بهداشت، درمان و آموزش پزشکی  
معاونت آموزشی - اداره کل آموزش مداوم جامعه پزشکی  
**فرم ثبت نام در برنامه خودآموزی**

عنوان مقاله: تشخیص، درمان و مراقبت‌های اولیه چشم قرمز  
نام خانوادگی: نام پدر: نام نشریه: مجله علمی دانشگاه علوم پزشکی گرگان  
نام: نام خانوادگی: جنس: مرد  زن  شماره شناسنامه:  
صادره از: کد ملی: تاریخ تولد: جنس: مرد  زن   
محل فعالیت: استان: شهرستان: بخش: روستا  
نوع فعالیت: هیأت علمی  آزاد  رسمی  پیمانی  قراردادی  طرح  سایر   
سال اخذ مدرک دکتری حرفه‌ای (پزشکی عمومی):  
آدرس دقیق پستی:  
کد پستی:  
شماره تلفن:  
شماره نظام پزشکی:  
تاریخ تکمیل و ارسال فرم:  
امضاء و مهر متقاضی  
امضاء و مهر مسؤول ثبت نام

#### فرم نظرخواهی

خواهشمند است نظر خود را با علامت X در زیر گزینه مربوطه اعلام نمایید.

نظری ندارم	کاملاً مخالفم	کاملاً موافقم	تا حدی مخالفم	تا حدی موافقم

خواهشمند است به منظور آرایه دیگر مقالات خودآموزی، سه عنوان پیشنهاد نمایید.

#### پاسخنامه

د	ج	ب	الف