

استخوان سازی انتقالی با روش توپولار اکسترنال فیکساتور AO در درمان استئومیلیت مزمن با نقص استخوانی زیاد

دکتر سعید کولکی

استادیار، مرکز تحقیقات استخوان و مفاصل و بافت همبند، گروه ارتوپدی، دانشگاه علوم پزشکی گلستان.

چکیده

زمینه و هدف: نقص استخوانی وسیع یکی از مشکلات مهم ارتوپدی در درمان شکستگی های عفونی استخوان های بلند است که نیاز به جراحی بازسازی وسیع استخوان و بافت نرم دارد. این مطالعه به منظور استخوان سازی انتقالی با روش توپولار اکسترنال فیکساتور AO در درمان استئومیلیت مزمن با نقص استخوانی زیاد انجام گردید.

روش بررسی: در این مطالعه توصیفی ۱۲ بیمار (۱۱ مرد و یک زن) با شکستگی عفونی اندام تحتانی در مرکز آموزشی و درمانی پنجم آذر تحت درمان جراحی با کمک توپولار اکسترنال فیکساتور AO قرار گرفتند. بیماران در مدت متوسط ۱۶ ماه پیگیری شدند و بروز عوارضی چون استئومیلیت مجدد، نیاز به پیوند استخوان، شل شدن شانزها، شکستگی مجدد و صدمات عصبی - عروقی ارزیابی گردید. **یافته ها:** شکستگی ها شامل ۴ مورد شکستگی ساق، ۷ مورد شکستگی ران و یک مورد شکستگی پلاتوی تیبیا بود. تمام شکستگی ها باز بود. فیکسسیون اولیه ۵ مورد با پلیت، ۵ مورد نیل داخل استخوانی و ۲ مورد با کشش اسکلتال انجام شده بود. کشت اندوستوم در همگی مثبت بود. کشت بعد از جراحی در همگی منفی بود. متوسط زمان بروز شکستگی و شروع درمان با اکسترنال فیکساتور ۷۵/۵ روز بود. میانگین طول قطعه سکستروم ۸/۸ سانتی متر (۵-۱۴ سانتی متر) و در ران ۱۰/۷۱ سانتی متر (۷-۱۴ سانتی متر) و در ساق ۶ سانتی متر (۵-۷ سانتی متر) بود. متوسط زمان قرارگیری اکسترنال فیکساتور تا خارج سازی آن، ۱۶/۸ ماه (۱۰-۲۵ ماه) بود. متوسط دوره درمان شامل زمان انتقال قطعه استخوانی و ترمیم، حدود ۱/۹۱ ماه در سانتی متر به دست آمد. در ۷ مورد به گرافت *Docking Site* نیاز شد. عفونت مجدد استخوان وجود نداشت. عفونی سطحی پوست ۸ مورد بود که با آنتی بیوتیک و شل شدن شانز در ۴ مورد و با تعویض آن درمان شد. در ۵ مورد *Premature Consolidation* و در ۳ مورد انحراف قطعه انتقالی رویت شد که با تصحیح اکسترنال برطرف شد. صدمه عصبی عروقی ایاتروژنیک وجود نداشت.

نتیجه گیری: انتقال استخوان با استفاده از توپولار اکسترنال فیکساتور AO به عنوان درمان جاننشین حفظ عضو در جوش نخوردن عفونی مزمن استخوان که امکان قطع عضو وجود دارد؛ توصیه می گردد که باعث می شود بیمار ناتوان، به زندگی نسبتاً طبیعی و سطح قابل قبول فعالیت برگردد.

کلید واژه ها: شکستگی استخوان، استئومیلیت مزمن، نقص استخوانی، توپولار اکسترنال فیکساتور AO

نویسنده مسؤول: دکتر سعید کولکی، پست الکترونیکی skokly@gmail.com

نشانی: گرگان، مرکز آموزشی درمانی پنجم آذر، بخش ارتوپدی، تلفن ۰۱۷۱-۲۲۲۰۵۶۱، نامبر ۲۳۵۷۱۶۵

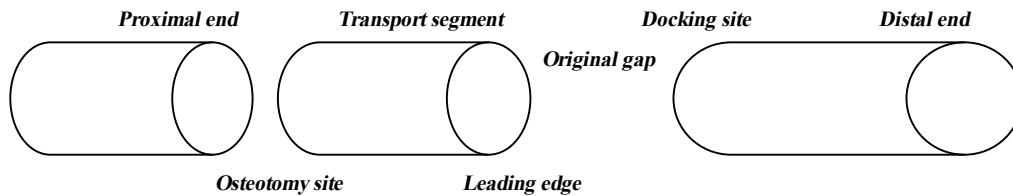
وصول مقاله: ۹۲/۷/۲۱، اصلاح نهایی: ۹۲/۱۱/۲، پذیرش مقاله: ۹۲/۱۲/۷

مقدمه

روش در خلف قطعه مذکور، استخوان سازی دینامیک به دنبال شکستگی ساختگی با کال اولیه مزانشیمال صورت می گیرد و انتقال تا بسته شدن نقص استخوانی ادامه می یابد. تولید استخوان جدید و بلند کردن طول استخوان با استفاده از نیروهای مکانیکال و با کشش تدریجی توسط دستگاه اکسترنال فیکساتور AO (*Arbeitsgemeinschaft für Osteosynthesefragen: AO*) صورت می گیرد (۵).

تشخیص و درمان سریع عفونت بعد از عمل های جراحی تاکید شده؛ در غیر این صورت به علت تخریب پیشرونده استخوان و بافت

نقص استخوانی وسیع یکی از مشکلات مهم ارتوپدی در درمان شکستگی های عفونی استخوان های بلند است که نیاز به جراحی بازسازی وسیع استخوان و بافت نرم دارد (۱ و ۲). در مورد نقص های استخوانی با طول کمتر از ۱/۵ سانتی متر درمان کوتاهی فوری و در مورد نقص های ۴-۱/۵ سانتی متر توصیه به دبریدمان وسیع و گرافت استخوانی و فیکسسیون می شود. در مورد نقص های استخوانی وسیع با طول بیشتر از ۴ سانتی متر، رزکسیون رادیکال استخوان عفونی و نکروتیک و انتقال قطعه استخوانی توصیه شده است (۳ و ۴). با این



شکل ۱: تصویر شماتیک استخوان‌سازی انتقالی در روش توپولار اکسترنال فیکساتور AO

استخوانی درگیر، عفونی فرض شد و اکسزیون انجام شد (۵). در این زمان کشت از اندوستئوم سکستروم صورت گرفت. در صورت انسداد مدولا، کورتاز و تراشیدن مدولا در قطعه پروگزیمال و دیستال انجام شد. در انتها شستشوی منطقه جراحی و مدولای پروگزیمال و دیستال با نرمال سالین انجام و کشت مجدد به عمل آمد. بیمار تحت پرپ و درپ مجدد قرار گرفت و ست جراحی نیز تعویض گردید. سپس اکسترنال فیکساتور AO Unilateral Biplane with Arc 80-90 نصب شد. ۳ عدد شانز اندازه ۴-۶ در قطعه پروگزیمال و ۳ عدد در قطعه دیستال در یک پلان و در پلان بعدی ۲ عدد شانز در قطعات پروگزیمال و دیستال تعبیه گردید. سپس ۲ عدد شانز در قطعه انتقالی قرار داده شد. در موارد نزدیک به مفصل زانو، فیکساتور به آن سوی زانو (knee spanning) برای مدت حداکثر ۶ هفته امتداد داده شد. لبه‌های زخم نزدیک شد و با گاز پر و باز نگه داشته شد. سپس آنتی‌بیوتیک‌تراپی شروع گردید. در روزهای بعد زخم بررسی و به بستن تدریجی آن اقدام نمودیم. بعد از گذشت ۱۰ الی ۱۴ روز کورتیکوتومی ترجیحاً متافیزیال و با انرژی کم با حفظ پریوست و اندوستئوم با استئوتوم و دریل انجام گردید (۵) و بعد از یک دوره تأخیری Latency Period در حدود ۷-۵ روز انتقال قطعه آغاز شد (۹). سرعت انتقال قطعه یک میلی‌متر در روز (۰/۵ میلی‌متر دو بار در روز) بود. چند روز بعد از جراحی راه رفتن با گذاشتن پنجه پا و با دو عصا آغاز شد و بعد از رسیدن قطعه به انتهای نقص استخوانی، در صورت نیاز گرافت استخوانی انجام شد. سپس اجازه PWB داده شد که با استفاده از نیروهای کمپرسیو، یافت جدید استخوانی را به استخوان محکم دارای کورتکس و مدولا تبدیل می‌نمود (۵). با کانالیزاسیون استخوان (رویت ۳ از ۴ کورتکس در رادیوگرافی رخ و نیم‌رخ) FWB شروع شد (۱۰). تصویر شماتیک استخوان‌سازی انتقالی در روش توپولار اکسترنال فیکساتور AO در شکل یک نشان داده شده است.

یافته‌ها

بیماران شامل ۱۱ مرد و یک زن بودند. طیف سنی بیماران ۲۲-۵۲ سال با میانگین ۳۱/۷ سال بود. شکستگی‌ها شامل ۴ مورد شکستگی ساق، ۷ مورد شکستگی ران و یک مورد شکستگی پلاتوی تیبیا بود. تمام شکستگی‌ها باز و همگی به‌علت تصادف با

نرم منجر به اعمال جراحی تهاجمی و بازسازی وسیع‌تر و حتی قطع عضو می‌شود (۶و۱). در اکثر مطالعات قبلی از دستگاه الیزاروف که پیچیده‌تر بوده و هزینه بیشتری دارد؛ استفاده شده است و علی‌رغم نتایج قابل قبول، صدمات بافت نرم به خصوص در درمان نقص‌های استخوانی بزرگ و به‌ویژه در ران بیشتر است. در حال حاضر با توجه به میزان صدمات بالای بافت نرم در انتقال قطعه استخوانی رانی، توصیه به استفاده از اکسترنال فیکساتور AO with arc 90-100 می‌شود (۷). این مطالعه به منظور استخوان‌سازی انتقالی با روش توپولار اکسترنال فیکساتور AO در درمان استئومیلیت مزمن با نقص استخوانی زیاد انجام گردید.

روش بررسی

در این مطالعه توصیفی آینده‌نگر ۱۲ بیمار با شکستگی عفونی اندام تحتانی در مرکز آموزشی و درمانی پنجم آذر طی دی ماه ۱۳۸۷ تا بهمن ماه ۱۳۹۱ تحت درمان جراحی با کمک توپولار اکسترنال فیکساتور AO قرار گرفتند.

بیماران مورد مطالعه دچار شکستگی باز اندام تحتانی شده و تحت درمان کشش و یا فیکساسیون قرار گرفته بودند و بعد از مدتی دچار استئومیلیت مزمن شده بودند. بیماران توسط یک جراح ویزیت، درمان و پیگیری شدند.

معیار ورود به مطالعه شامل استئومیلیت مزمن، بی‌اثر بودن درمان آنتی‌بیوتیکی و طول نقص استخوانی بیش از ۴ سانتی‌متر بود (۸).

معیار خروج از مطالعه شامل استئوپروز شدید، آرتريت مفصل مجاور، عدم کنترل عفونت علی‌رغم درمان جراحی و مصرف آنتی‌بیوتیک، دیابت و یا بیماری زمینه‌ای دیگر با کنترل نامناسب بود (۸). تعداد بیماران در ابتدای مطالعه ۱۵ نفر بود و ۳ نفر به‌علت نداشتن اندیکاسیون مناسب (درگیری مفصل مجاور و یا درخواست بیمار برای ادامه درمان در مرکز دیگر) از مطالعه خارج شدند.

بعد از انجام آزمایشات، رژیم پرپروتئین برای بیماران تجویز شد. هموگلوبین بیماران بالای ۱۰ حفظ شد و در صورت نیاز ترانسفوزیون خون انجام گردید. در مورد میزان رزکسیون استخوان عفونی، با توجه به رادیوگرافی ساده و سینوگرافی با ماده حاجب و سپس با متیلن‌بلوی قبل از جراحی و رویت خونریزی نقطه‌ای از استخوان حین عمل جراحی (Paprika Sign) تصمیم‌گیری شد. همه بافت‌های عفونی، گرانولاسیون، فیبرو و اسکار از پوست تا منطقه

جدول ۱: خصوصیات ۱۲ بیمار با شکستگی عفونی اندام تحتانی تحت درمان جراحی با روش توبولار اکسترنال فیکساتور AO در مرکز آموزشی و درمانی پنجم آذر طی دی ماه ۱۳۸۷ تا بهمن ماه ۱۳۹۱

ردیف	جنس	نوع شکستگی باز	فیکسایون اولیه	فاصله زمانی بین زمان شکستگی و اکسترنال فیکسایون (روز)
۱	مرد	ساق ۱	پلیت	۵۵
۲	مرد	ساق ۲	نیل	۷۰
۳	مرد	B ³ SCF	پلیت	۶۵
۴	مرد	ران A ³	پلیت	۶۰
۵	مرد	ران ۲	نیل	۹۲
۶	مرد	ران B ³	نیل	۱۲۰
۷	مرد	ساق 3A	نیل	۶۰
۸	مرد	ساق B ³	تراکشن پاشنه	۴۵
۹	مرد	پلاتو تیبیا B ³	تراکشن پاشنه	۲۴
۱۰	زن	ران ۱	نیل و وایر	۸۰
۱۱	مرد	SCF 3B	پلیت	۵۵
۱۲	مرد	ران B ³	پلیت	۱۸۰

جدول ۲: نتایج درمان جراحی با روش توبولار اکسترنال فیکساتور AO در ۱۲ بیمار با شکستگی عفونی اندام تحتانی مراجعه کننده به مرکز آموزشی و درمانی پنجم آذر طی دی ماه ۱۳۸۷ تا بهمن ماه ۱۳۹۱

ردیف	طول سکستروم (سانتی متر)	دوره درمان (ماه)	پیوند استخوان	عفونت مجدد	عفونت سطحی	شل شدن شانز	شل شدن زودرس	استخوانی شدن	شکستگی مجدد	انحراف طولی	صدمه عصبی - عروقی	کاهش ROM	ادم اندام
۱	۷	۱۲	-	-	-	-	-	-	+	+	-	-	-
۲	۶	۱۰	+	-	-	+	+	+	-	-	-	-	-
۳	۱۲	۲۱	-	-	+	-	-	-	-	-	-	+	+
۴	۸	۱۳	+	-	+	-	-	-	-	-	-	+	+
۵	۱۰	۱۷	+	-	+	+	+	+	-	-	-	-	-
۶	۱۱	۲۲	+	-	-	-	+	+	+	+	-	+	+
۷	۵	۱۰	-	-	+	-	-	-	-	-	-	-	+
۸	۶	۱۱	+	-	+	+	+	+	+	-	-	-	+
۹	۷	۱۱	-	-	-	-	-	-	-	-	-	+	+
۱۰	۱۴	۲۳	-	-	+	-	+	+	-	+	-	-	-
۱۱	۱۳	۲۵	+	-	+	+	+	+	-	+	-	+	+
۱۲	۷	۱۸	+	-	+	+	+	+	+	+	-	-	-

و شل شدن شانز در ۴ مورد و با تعویض آن درمان شد. در ۵ مورد Premature Consolidation و در ۳ مورد انحراف قطعه انتقالی رویت شد که با اصلاحات اکسترنال برطرف شد. صدمه عصبی عروقی ایاتروژنیک وجود نداشت. هیچ گونه عفونت مجدد و یا آمپوتاسیون در بیماران مورد مطالعه پیش نیامد (جدول ۲).

بحث

با توجه به نتایج این مطالعه انتقال استخوان با استفاده از توبولار اکسترنال فیکساتور AO به عنوان درمان جانشین حفظ عضو در جوش نخوردن عفونی مزمن استخوان که امکان قطع عضو وجود دارد؛ توصیه می گردد.

فیکساتور AO Unilateral Biplane with Arc 80-90 به اندازه کافی با ثبات است و نیازی به فیکساتور الیزاروف که برای بازسازی استخوان، خصوصاً زمانی که نقص استخوانی همراه چرخش و انحراف استخوان است، نیست. استفاده از این دستگاه نسبت به الیزاروف ساده تر و ارزان تر است. از طرف دیگر در استفاده از

وسیله نقلیه رخ داده بود. برای فیکسایون اولیه در ۵ مورد پلیت، ۵ مورد نیل داخل استخوانی و ۲ مورد کشش اسکلتال استفاده شد (جدول یک). کشت اندوستوم در همگی مثبت و شامل سودومونا، اشریشیاکلی و انتروباکتر بود. ESR و CRP در همگی مثبت بود. متوسط زمان بین بروز شکستگی و شروع درمان با اکسترنال حدود ۷۵/۵ روز بود. نتیجه کشت بعد از عمل جراحی در همه بیماران منفی شد.

میانگین طول قطعه سکستروم حدود ۸/۸ سانتی متر (۱۴-۵ سانتی متر) و در ران ۱۰/۷۱ سانتی متر (۱۴-۷ سانتی متر) و در ساق ۶ سانتی متر (۷-۵ سانتی متر) بود. متوسط طول کل دوره درمانی (از زمان قرار دادن اکسترنال فیکساتور تا خارج سازی آن) ۱۶/۸ ماه (۲۵-۱۰ ماه) بود. متوسط دوره درمان شامل زمان انتقال قطعه استخوانی و ترمیم، حدود ۱/۹۱ ماه در سانتی متر به دست آمد. در ۷ مورد به گرافت Docking Site نیاز شد. عفونت مجدد استخوان وجود نداشت. عفونی سطحی پوست ۸ مورد بود که با آنتی بیوتیک

صورت عدم عفونت توصیه شد (۱۴). در مطالعه Hankemeier و همکاران نیز توصیه به استفاده از نیل داخل استخوانی همراه اکسترنال فیکساتور برای کاهش خطر انحراف قطعه انتقالی و شکستگی مجدد شده است (۱۵). در مطالعه Schmidt و همکاران با توجه به میزان صدمات بالای بافت نرم در انتقال قطعه استخوانی رانی، توصیه به استفاده از اکسترنال فیکساتور AO with arc 90-100 گردید (۷).

در مطالعه ما با توجه به انتقال قطعه استخوانی با اکسترنال فیکساتور AO و دوره انتظار ۷-۵ روز و سرعت انتقال یک میلی متر در روز؛ متوسط دوره درمان حدود ۱/۹۱ ماه در سانتی متر حاصل شد. به منظور کاهش دوره درمان، استفاده از گرافت استخوانی پروفیلاکتیک در مرحله رسیدن قطعه انتقالی به انتهای مسیر، توصیه شده است (۱۶).

با توجه به تعداد کم موارد جوش نخوردن عفونی مزمن استخوان با احتمال قطع عضو، مطالعات بیشتر توصیه می گردد.

نتیجه گیری

نتایج این مطالعه نشان داد که انتقال استخوان با استفاده از توبولار اکسترنال فیکساتور AO به عنوان درمان جانشین حفظ عضو در جوش نخوردن عفونی مزمن استخوان که امکان قطع عضو وجود دارد؛ مناسب است. به طوری که سبب می شود بیمار ناتوان، به زندگی نسبتاً طبیعی و سطح قابل قبول فعالیت برگردد.

References

- Bucholz RW, Heckman JD. Rockwood and Green's Fractures in Adults. 5th. Philadelphia: Lippincott Williams & Wilkins. 2002; p:1988.
- Prokuski LJ, Marsh JL. Segmental bone deficiency after acute trauma. The role of bone transport. Orthop Clin North Am. 1994 Oct; 25(4):753-63.
- Smrke D, Amez ZM. Treatment of extensive bone and soft tissue defects of the lower limb by traction and free-flap transfer. Injury. 2000 Apr;31(3):153-62.
- Cierney G, Dipasquale D. Treatment of segmental bone loss due to infection. J Am Acad Orthop Surg. 2011; 159-72.
- Bari MM, Rizvi KAA. Reconstruction of diaphyseal tibial bone loss: G.A.Illizarov technique. The ORION Medical Journal. 2004 Sep; 19:215-17.
- Bagheri F, Peyvandi MT, Birjandinezhad A, Zolfaghari A. [Reconstruction of soft tissue defects in leg open fractures]. J Gorgan Uni Med Sci. 2011; 12(4): 70-74. [Article in Persian]
- Schmidt HG, Wittek F, Faschingbauer M, Fink B. [Treatment of chronic osteitis of the femur]. Unfallchirurg. 1992 Nov; 95(11):562-5. [Article in German]
- Shrestha BK, Rajbhandary T, Bijukachhe B, Banskota AK. Surgical interventions in chronic osteomyelitis. Kathmandu University Medical Journal (KUMJ). 2005; 3(1): 50-4.
- Emara KM, Al Ghafar KA, Al Kersh MA. Methods to shorten

فیکساتور AO عوارض بافت نرم کمتر دیده می شود. میزان طول نقص استخوانی نسبت به مطالعات قبلی (۱۱ و ۱۲) خصوصاً در ران قابل توجه است. در مطالعات گذشته (۱۱ و ۱۲) روش الیزاروف بیشتر در درمان انتقال قطعه استخوانی تیبیا استفاده شده است. انتقال قطعه استخوانی با استفاده از اکسترنال فیکساتور AO روش مناسبی برای درمان بیماران با نقص های استخوانی زیاد به خصوص در استخوان ران است (۱۱ و ۱۲).

در مطالعه Eralp و همکاران ۱۳ بیمار با استئومیلیت مزمن و نقص استخوانی با استفاده از دستگاه اکسترنال فیکساتور و نیل داخل استخوانی با متوسط نقص ۱۰ سانتی متر تحت درمان قرار گرفتند. روش مناسبی بود؛ البته نسبت به استفاده از دستگاه اکسترنال فیکساتور به تنهایی، پیچیده تر بود و در ۲ مورد عفونت وجود داشت که مجبور به استفاده از الیزاروف شدند (۱۲).

در مطالعه Sangkaew دستگاه اکسترنال فیکساتور در درمان اندام های مختلف در ۵۱ بیمار با متوسط نقص ۴/۴ سانتی متر استفاده شد. سرعت درمان ۵۰/۵ روز برای هر سانتی متر تعیین شد. تعداد بیماران قابل توجه ولی مقدار نقص نسبتاً پایین بود (۱۳).

در مطالعه Hessmann و همکاران ۱۸ بیمار با استئومیلیت مزمن و درگیری تیبیا و فمور با استفاده از دستگاه اکسترنال فیکساتور درمان شدند. متوسط نقص ۶/۲۵ سانتی متر و سرعت درمان ۴۹ روز برای هر سانتی متر تعیین شد و برای تسریع در روند درمان به استفاده از نیل داخل استخوانی هنگام خارج سازی اکسترنال فیکساتور در

the duration of an external fixator in the management of tibial infections. World J Orthop. 2011 Sep; 2(9): 85-92.

10. Lovell WW, Morrissy BT, Winter RB, Morrissy RT, Weinstein SL. Lovell and Winters Pediatric Orthopedics. 5th. Philadelphia: Lippincott Williams & Wilkins. 2011; pp: 1136-45.

11. Cattaneo R, Catagni M, Johnson EE. The treatment of infected nonunions and segmental defects of the tibia by the methods of Ilizarov. Clin Orthop Relat Res. 1992 Jul;(280):143-52.

12. Eralp L, Kocaoglu M, Rashid H. Reconstruction of Segmental Bone Defects Due to Chronic Osteomyelitis with Use of an External Fixator and an Intramedullary Nail. Surgical Technique. J Bone Joint Surg Am. 2007;89:183-95.

13. Sangkaew C. Distraction osteogenesis for the treatment of post traumatic complications using a conventional external fixator. A novel technique. Injury. 2005 Jan;36(1):185-93.

14. Hessmann M, Rommens PM, Hainson K. Callus distraction of the femur and tibia. Experience with the Monofixator – indications for reosteosynthesis. Der Unfallchirurg. 1998; 101(5):370-6.

15. Hankemeier S, Bastian L, Gosling T, Krettek C. [Principles of callus distraction]. Unfallchirurg. 2004 Oct;107(10):945-58. [Article in German]

16. Aronson J, Rock L. Current Concepts Review - Limb-Lengthening, Skeletal Reconstruction, and Bone Transport with the Ilizarov Method. J Bone Joint Surg Am, 1997 Aug;79(8): 1243-58.

Original Paper

Distraction osteogenesis with AO tubular external fixator in chronic osteomyelitis with huge bone defect

Kokly S (MD)

Assistant Professor, Bones - Joints and Connective Tissue Research Center
Department of Orthopedic Surgery, Golestan University of Medical Sciences, Gorgan, Iran.

Abstract

Background and Objective: Chronic osteomyelitis with huge bone defect is one of the most catastrophic problems in long bone fractures. This study was done to evaluate the distraction osteogenesis with AO tubular external fixator in chronic osteomyelitis with huge bone defect.

Methods: In this descriptive study, 12 patients (11 males, 1 woman) with chronic osteomyelitis with huge bone defect underwent distraction osteogenesis with AO tubular external fixator in 5th Azar teaching hospital in Gorgan, Iran. Patients were followed up for 16 months and the onset of re-infection, bone graft, pin loosening, refracture and neurovascular injury were evaluated.

Results: All of fractures were open, due to vehicle accident. The fractures include four legs, seven femurs and one tibial plateau fracture. Primary fixation was done with plate (5 cases), Intramedullary Nail (5 cases) and skeletal traction (2 cases). Mean time onset of fracture to treatment with AO tubular external fixator was 75.5 days. Mean sequestrum length was 8.8 cm which it was in femur 10.71 cm and in leg was 6 cm. Mean overall treatment was 16.08 months or 1.91 month/cm. Re-infection and neurovascular injury were not seen. Eight superficial infections treated with antibiotic and four cases of pin loosening were assembled with pin fixation. Seven cases required bone grafting. Premature consolidation in five cases and deviation of bone transport segment were found in four patients which treated with modification in external fixation.

Conclusion: Distraction osteogenesis using AO tubular external fixator in chronic osteomyelitis with huge bone defect is suitable treatment method, saving the organ and prevents the amputation.

Keywords: Bone fracture, Chronic osteomyelitis, Bone defect, AO tubular external fixator

Corresponding Author: Kokly S (MD), E-mail: skokly@gmail.com

Received 13 Oct 2013

Revised 22 Jan 2013

Accepted 26 Feb 2014