

## اثر دانه گیاه جو بر تغییرات بافتی کلیه جنین‌های حاصل از بارداری موش‌های صحرایی دیابتی

سائره رمضانی<sup>۱</sup>، دکتر باقر مینایی زنگی\*<sup>۲</sup>، دکتر مهرانگیز صدوقی<sup>۳</sup>، آدینه مهر بد<sup>۱</sup>، لیلا کامرانی مقدم<sup>۱</sup>، منصوره فرمانی<sup>۱</sup>، فرانتک نجد<sup>۱</sup>

۱- کارشناس ارشد زیست‌شناسی علوم جانوری - تکوینی، دانشکده علوم زیستی، دانشگاه آزاد اسلامی واحد تهران شمال، تهران، ایران.

۲- دانشیار گروه بافت‌شناسی، دانشکده پزشکی، دانشگاه علوم پزشکی تهران. ۳- استاد گروه زیست‌شناسی، دانشکده علوم زیستی، دانشگاه آزاد اسلامی واحد تهران شمال، تهران، ایران.

### چکیده

**زمینه و هدف:** بیماری دیابت در روند خود به نوروباتی ختم می‌شود که از علایم آن تغییرات بافت کلیه است. این مطالعه به منظور تعیین اثر دانه گیاه جو بر تغییرات بافتی کلیه جنین‌های حاصل از بارداری موش‌های صحرایی دیابتی انجام شد.

**روش بررسی:** در این مطالعه تجربی ۶۰ سر موش صحرایی ماده بالغ از نژاد ویستار به‌طور تصادفی در چهار گروه ۱۵ تایی تقسیم شدند. گروه اول (کنترل) غذای معمولی و گروه دوم دانه گیاه جو (روزانه ۱۰ گرم به ازای هر موش) مصرف نمودند. گروه‌های سوم و چهارم دیابتی شده با استرپتوزوتوسین (۴۵ mg/kg) به ترتیب غذای معمولی و دانه گیاه جو مصرف نمودند. در روز ۲۱ بارداری، جنین‌ها از شاخ‌های رحمی خارج و طول سری-دمی و وزن آنان اندازه‌گیری شد. پس از پردازش بافتی، رنگ‌آمیزی H&E انجام و بافت کلیه جنین‌ها از نظر هیستوپاتولوژیکی بررسی شد.

**یافته‌ها:** تغییرات ایجاد شده در اثر القای دیابت بر بافت کلیه جنین‌ها شامل پرخونی مویرگ‌های بافت بینابینی، ضخیم شدن دیواره کیسول بومن، دژتره شدن بافت پوششی لوله‌های پیچیده دور و نزدیک، شکل‌گیری ناقص گلوبول‌ها و التهاب، با مصرف جو تا حد زیادی کاهش یافته بود. طول سری - دمی جنین‌های گروه تجربی سوم نسبت به گروه کنترل کاهش معنی‌داری نشان داد ( $P < 0/05$ ) و تیمار جو در گروه دیابتی چهارم، اثری بر رفع آن نداشت. وزن جنین‌های گروه‌های دیابتی سوم و چهارم نسبت به گروه‌های اول و دوم به‌طور غیرمعنی‌داری بیشتر بود. مصرف جو تا حدودی سبب تعدیل وزن جنین‌ها شد؛ ولی در مقایسه با گروه کنترل این کاهش وزن معنی‌دار نبود.

**نتیجه‌گیری:** مصرف دانه گیاه جو در کاهش تغییرات تکوینی بافت کلیه جنین‌های موش صحرایی دیابتی شده مفید است.

**کلید واژه‌ها:** دیابت، جنین، کلیه، دانه گیاه جو، موش صحرایی

\* نویسنده مسؤول: دکتر باقر مینایی زنگی، پست الکترونیکی minaezb@sina.tums.ac.ir

نشانی: تهران، خیابان حسن آباد، خیابان بهشت، معاونت پژوهشی دانشکده طب سنتی دانشگاه علوم پزشکی تهران، طبقه ۳، کلینیک طب سنتی

تلفن و نمابر ۰۲۱-۸۸۹۵۳۰۰۸

رسید مقاله: ۱۳۹۲/۹/۱۰، اصلاح نهایی: ۱۳۹۳/۸/۱۷، پذیرش مقاله: ۱۳۹۳/۸/۲۷

### مقدمه

مشکل عدم تحمل دارویی، حساسیت و مقاومت به انسولین مهم‌ترین دلیل برای یافتن درمانی امن، موثر و ارزان برای دیابت است (۴). به دلیل عدم بهبودی کامل این بیماری با مصرف داروهای موجود و با توجه به ایجاد عوارض جانبی ناشی از مصرف داروهای شیمیایی، تمایل به استفاده از درمان‌های جایگزین و سنتی افزایش یافته است. در این میان نقش گیاهان دارویی با خواص کاهش‌دهندگی قندخون در درمان بیماران دیابتی را نمی‌توان نادیده گرفت (۵). دانه گیاه جو از مواردی است که با شاخص قندی پایین، و محتوای فیبر بالا از جمله فیبر محلول بتاگلوکان و محتوای بالای کروم و منیزیم غله‌ای در پیشگیری و درمان دیابت مفید است (۶). سابقه تاریخی مصرف دانه گیاه جو در تغذیه و درمان بیماری‌ها از

علی‌رغم پیشرفت‌های زیاد در کنترل عوارض دیابت در مادران باردار، تجربه‌های بالینی نشان داده است که فراوانی ناهنجاری‌های مادرزادی در فرزندان مادران دیابتی به‌رغم کنترل هاپیرگلیسمی همچنان به‌طور معنی‌داری بیشتر از جمعیت سالم است (۱). دیابت از جمله بیماری‌های متابولیک و نوعی اختلال چندعاملی است که با افزایش مزمن قندخون (هیپرگلیسمی) مشخص می‌شود و با اختلالات مختلفی در متابولیسم گلوکز، پروتئین و چربی همراه است. همچنین موجب تخریب، اختلال عمل و نارسایی ارگان‌های مختلف به ویژه چشم‌ها، کلیه‌ها، اعصاب، قلب و عروق خونی می‌شود (۳و۲).

جمله دیابت نشانگر عدم سمیت این گیاه است. لذا تجویز آن به شکل مناسب می‌تواند کاملاً بی‌خطر باشد (۶).

نفرورپاتی دیابتی یکی از علل مرگ و میر و ناتوانی در افراد دیابتیک است که به عنوان شایع‌ترین علت بیماری کلیوی مرحله آخر (دیالیز و پیوند) در کشورهای پیشرفته محسوب می‌شود (۷). در مطالعه Shah و همکاران عصاره الکلی جو به‌طور معنی‌داری در مقابل نفرورپاتی دیابتی و فعالیت آنتی‌اکسیدانی، اثر حفاظتی داشت (۸). گیاه جو به‌دلیل خاصیت آنتی‌اکسیدانی و کاهش قندخون می‌تواند آثار بافتی ناشی از دیابت را برطرف نماید (۹). مطالعات نشان داده سیستم‌های تدافعی آنزیماتیک و غیرآنزیماتیک زاینده رادیکال‌های آزاد در سلول‌های بیماران دیابتی، تضعیف و میزان پراکسیداسیون لیپیدی سلول‌ها افزایش می‌یابد. بر همین اساس، آسیب‌های متعدد و شدیدی در اندام‌های مختلف افراد دیابتی به وقوع می‌پیوندد. به طوری که نارسایی کلیوی دیابت از عوامل عمده مرگ و میر در بیماران دیابتی شناخته شده است (۱۰ و ۱۱). قرارگیری در معرض قندخون بالا در دوران جنینی باعث اختلالاتی در تشکیل کلیه می‌گردد و کاهش تعداد نفرون‌ها می‌شود. این اختلالات بیشتر در اوایل اندام‌زایی رخ می‌دهد و این امر دلیلی برای ابتلا به بیماری‌های مزمن کلیوی و پرفشاری خون در بزرگسالی است (۱۲ و ۱۳). این مطالعه به منظور تعیین اثر دانه گیاه جو بر تغییرات هیستولوژیک کلیه جنین‌های حاصل از بارداری موش‌های صحرایی دیابتی انجام شد.

### روش بررسی

در این مطالعه تجربی ۶۰ سر موش صحرایی ماده از نژاد ویستار با وزن تقریبی ۲۰۰-۱۵۰ گرم تهیه شده از حیوانخانه دانشکده داروسازی دانشگاه تهران طی سال ۱۳۹۱ مورد استفاده قرار گرفت. موش‌ها با رعایت موازین اخلاقی در پژوهش‌های حیوانی و در شرایط استاندارد با دسترسی به غذا، آب، دوره تاریکی و روشنایی ۱۲ ساعته، رطوبت مناسب و حرارت ۲۴-۱۸ درجه سانتی‌گراد نگهداری شدند.

برای تعیین میزان جو مصرفی به مدت یک هفته مقدار مصرف غذای معمولی توسط هر موش مورد بررسی قرار گرفت و بر اساس آن میزان غذای معمولی و دانه گیاه جو برای هر موش ۱۰ گرم در روز تعیین شد.

دانه گیاه جو (*Hordeum vulgare L.*) از مزرعه کشاورزی در اردبیل تهیه شد و از نظر سلامتی مورد تایید بخش گیاه‌شناسی دانشکده داروسازی دانشگاه تهران قرار گرفت.

حیوانات به‌طور تصادفی در چهار گروه ۱۵ تایی قرار گرفتند. گروه اول (کنترل) غذای معمولی و گروه دوم دانه گیاه جو مصرف نمود. گروه‌های سوم و چهارم (دیابتی) به ترتیب غذای معمولی و

دانه گیاه جو مصرف نمودند.

بعد از اندازه‌گیری قندخون ناشتای همه حیوانات، موش‌های گروه‌های تجربی سوم و چهارم با تزریق درون صفاقی داروی استرپتوزوتوسین (سیگما، امریکا) به میزان ۴۵ mg/kg/bw دیابتی شدند. در واقع دیابت این موش‌ها قبل از بارداری القا گردید. گروه‌های اول و دوم به میزان داروی تزریق شده، بافر استات درون صفاقی دریافت نمودند (۱۴ و ۱۵).

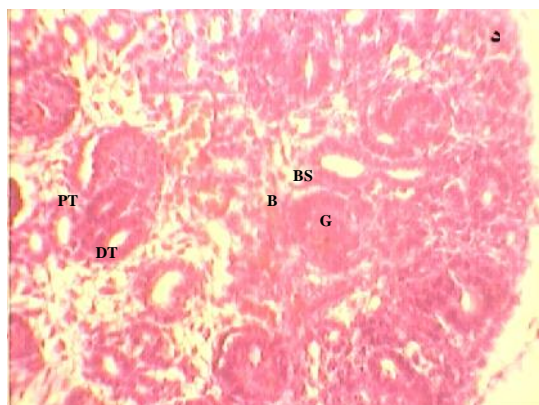
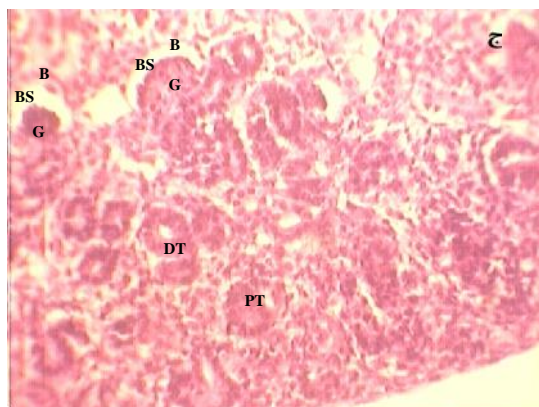
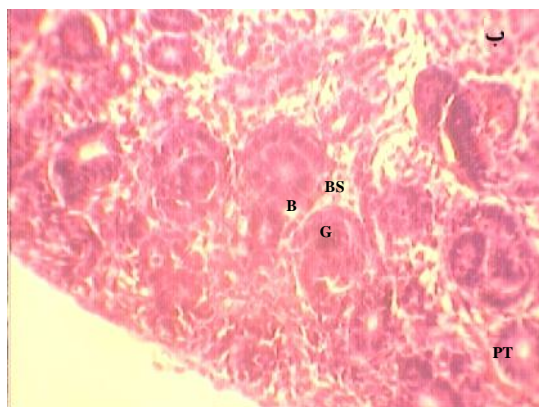
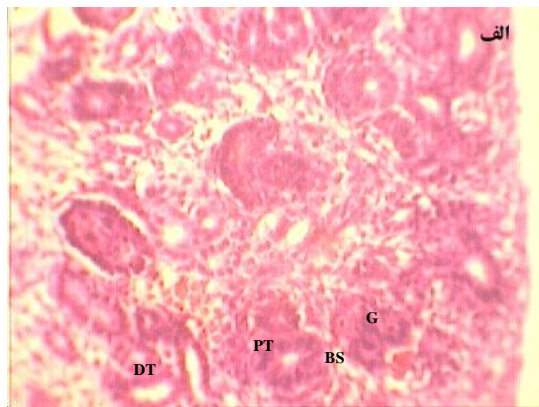
برای اطمینان از دیابتی شدن حیوانات گروه‌های سوم و چهارم دو روز بعد از تزریق دارو، از دادن غذا به آنها خودداری شد و صبح روز سوم با استفاده از لانس از انتهای دم موش‌ها خون‌گیری انجام گردید و میزان قندخون به‌وسیله دستگاه گلوکومتر (Accu-CHEK Active) بررسی شد. موش‌های با میزان قندخون ناشتای بیش از ۲۵۰ mg/dL دیابتی تلقی شدند و موش‌هایی با میزان کمتر از ۲۵۰ mg/dL از گروه‌بندی حذف شدند.

تمامی موش‌های مورد مطالعه شامل سالم و دیابتی در قفس موش‌های نر سالم از همان نژاد قرار گرفتند. بعد از رویت پلاک واژینال روز صفر بارداری تعیین شد (۱۶).

حیوانات طی دوران بارداری با توجه به گروه‌بندی انجام شده تحت تیمار غذایی قرار داشتند و میزان قندخون آنها در طول دوره مطالعه، به‌وسیله گلوکومتر (برای تایید دیابتی بودن) اندازه‌گیری شد. در روز ۲۱ بارداری، موش‌ها بیهوش و جنین‌های آنها از شاخ‌های رحمی خارج گردید. وزن جنین‌ها به‌وسیله ترازو (KIA SCALE 6200 AHK) و طول سری - دم (CRL) با استفاده از کولیس دیجیتال (MITUTOYO ساخت ژاپن سری ۵۰۰) اندازه‌گیری شد. سپس در محلول فرمالین ۱۰ درصد تثبیت و پس از طی مراحل آماده‌سازی بافتی توسط دستگاه اتوتکنیکون، بلوک‌های پارافینی تهیه گردید و به‌وسیله دستگاه میکروتوم مقاطعی با ضخامت ۵ میکرون آماده و روی لام قرار گرفت. لام‌های (۳۰ لام برای هر جنین) به روش هماتوکسیلین-اوتوزین رنگ‌آمیزی و توسط لامل پوشانده شدند. از لام‌های آماده شده با میکروسکوپ نوری (Nikon ساخت ژاپن) مجهز به دوربین عکسبرداری دیجیتال عکسبرداری شد و تغییرات ایجاد شده در اثر القای دیابت در بافت کلیه جنین‌ها شامل پرخونی مویرگ‌های بافت بینابینی، ضخیم شدن دیواره کپسول بومن، دژنره شدن بافت پوششی لوله‌های پیچیده دور و نزدیک، شکل‌گیری ناقص گلوامرول‌ها و ایجاد التهاب مورد بررسی بافتی و مقایسه با گروه کنترل قرار گرفت.

در مورد تغییرات هیستوپاتولوژیک کلیه، ابتدا وضعیت توبول‌ها و گلوامرول‌ها در گروه کنترل مطالعه شد و مبنای مقایسه با سایر گروه‌ها قرار گرفت.

داده‌ها با استفاده از نرم‌افزار SPSS-18 و آزمون‌های آماری



شکل ۱: مقطعی از بافت کلیه جنین موش  
(الف) گروه کنترل؛ (ب) گروه سالم مصرف کننده جو؛ (ج) گروه دیابتی مصرف کننده غذای معمولی؛ (د) گروه دیابتی تیمار شده با جو رنگ آمیزی H&E، بزرگ‌نمایی ۴۰x میکروسکوپ نوری Nikon  
PT: لوله پیچیده نزدیک؛ DT: لوله پیچیده دور  
G: گلومرول؛ B: کپسول بومن؛ BS: فضای ادراری

آنالیز واریانس یک طرفه و توکی با سطح معنی داری کمتر از ۰/۰۵ مورد تجزیه و تحلیل قرار گرفتند.

### یافته‌ها

تعداد جنین‌های حاصله گروه‌های کنترل (مصرف غذای معمولی)، دوم (مصرف دانه گیاه جو)، سوم (دیابتی با مصرف غذای معمولی) و چهارم (دیابتی با مصرف دانه گیاه جو) به ترتیب ۱۴، ۱۳، ۱۰ و ۹ عدد بود. وقوع ماکروزومی و افزایش نسبی وزن جنین‌های گروه دیابتی نسبت به گروه کنترل مشاهده شد (جدول یک). محدوده وزنی گروه سالم مصرف کننده جو تقریباً مشابه گروه کنترل بود.

جدول ۱: میانگین وزن و طول سری - دمی جنین‌ها در روز ۲۱

گروه‌ها	وزن (گرم)	طول سری - دمی (سانتی متر)
کنترل مصرف کننده غذای معمولی	۰/۶۴±۰/۰۴	۰/۹۷±۰/۰۳۴
سالم مصرف کننده جو	۰/۷۱±۰/۰۴۱	۰/۲۱±۰/۰۵۱
دیابتی مصرف کننده غذای معمولی	۰/۶۶±۰/۰۳۱	۰/۳۵±۰/۰۳۷
دیابتی مصرف کننده جو	۰/۹۳±۰/۰۱۴	۰/۰۵±۰/۰۰۳

در گروه دیابتی تیمار شده با جو در مقایسه با گروه دیابتی مصرف کننده غذای معمولی، افزایش وزن ناشی از دیابت به طور غیرمعنی داری کاهش یافت؛ ولی به وزن جنین‌های طبیعی گروه کنترل نرسید (جدول یک).

طول سری - دمی جنین‌های گروه‌های دیابتی مصرف کننده غذای معمولی و جو تفاوت زیادی با گروه شاهد داشت و کوتاه‌تر بود ( $P < 0.05$ ) (نمودار ۲). میانگین طول سری - دمی جنین‌ها در روز ۲۱ گروه‌ها در هیچ کدام از مقاطع مطالعه از نظر آماری معنی دار نبود (جدول یک).

التهاب و پرخونی مشاهده شده در مویرگ‌های بافت بینابینی در گروه دیابتی مصرف کننده جو خیلی کمتر بود. این التهاب و پرخونی در گروه کنترل و گروه سالم مصرف کننده جو دیده نشد (شکل یک). میزان تغییرات بافتی در تمامی لام‌های مورد مطالعه، با شدت تقریباً یکسان در بافت کلیه مشاهده شد. اثر التیام بخشی تیمار جو نیز در گروه‌های مورد آزمایش همسو و با یک میزان مشابه مشاهده گردید.

بررسی میکروسکوپی مقاطع تهیه شده از کلیه جنین‌های گروه سالم و مصرف کننده جو هیچگونه ضایعه پاتولوژیک نشان نداد. سلول‌های سنگفرشی کپسول بومن در لایه‌های جداری و احشایی و سلول‌های مکعبی لوله‌های نزدیک و دور طبیعی بودند. اختلاف آماری معنی داری بین این گروه و گروه کنترل از نظر هیستوپاتولوژی وجود نداشت (شکل یک - ب).

با القای دیابت در گروه دریافت کننده غذای معمولی، تغییرات بافتی در ساختار هیستولوژیکی کلیه شامل ضخیم شدن دیواره

نتایج میکروسکوپی حاصل از گروه دیابتی تیمار شده با جو نشان داد که مصرف جو توانسته در رفع تغییرات هیستولوژیکی ایجاد شده در بافت کلیه گروه دیابتی مصرف کننده غذای معمولی موثر باشد. برای این امر از مطالعات تجربی پیشین، استفاده شد (۲۱).

بر طبق یافته‌های پیشین قرار گرفتن در معرض قندخون بالا در دوران جنینی باعث اختلالاتی در تشکیل کلیه می‌گردد که منجر به کاهش تعداد نفرون‌ها می‌شود و این امر دلیلی برای ابتلا به بیماری‌های مزمن کلیوی و پرفشاری خون در بزرگسالی است (۲۲). گرچه هیچ تغییر قابل توجهی در تعداد کلی گلومرول‌ها در دوره‌های کوتاه‌مدت دیده نمی‌شود؛ از دست رفتن گلومرول‌ها و کاهش تعداد آنها به عنوان علامت برجسته پیشرفت بیماری نفروپاتی دیابتی در موش‌های صحرایی دیابتی شده با استرپتوزوتوسین، می‌تواند در نظر گرفته شود.

تغییرات هیپرتروفیک شامل افزایش حجم گلومرول‌ها، حجم بافت مزانژیال و طول مویرگ‌ها و سطح ناحیه فیلتراسیون نیز به منظور جبران از دست رفتن گلومرول‌ها صورت می‌گیرد (۲۳). ناهنجاری‌های ساختمانی که اغلب با تغییرات عملکردی کلیه‌ها در دیابت مرتبط هستند؛ در اندازه‌گیری‌های مورفومتریک به صورت افزایش حجم کلیه‌ها ظاهر می‌شوند. این تغییرات به خصوص در ناحیه قشر و به صورت گسترش بافت مزانژیال و مویرگ‌ها و نیز ضایعات عروقی و بافت بینابینی بروز می‌کند. در دوره‌های کوتاه‌مدت دیابت برخلاف دوره‌های طولانی‌مدت، تغییرات تخریبی در پارانشیم کلیه آثار چشمگیری ندارد که بتواند منجر به مسدود شدن و حذف گلومرول‌ها شود (۲۴).

نتایج مطالعه حاضر نشان‌دهنده موثر بودن دانه گیاه جو در مهار هیپرتروفی گلومرولی در گروه دیابتی مصرف کننده جو نسبت به گروه دیابتی مصرف کننده غذای معمولی بود. این یافته با دیگر مطالعات انجام شده روی سایر گیاهان هم‌راستا است (۲۳-۲۸ و ۲۵). در مطالعه طوفانی و همکاران اثر معنی‌دار اسانس مرزه در مهار هیپرتروفی گلومرولی دیابتی‌های تحت درمان نسبت به دیابتی‌های بدون درمان مشاهده شد (۲۵). مهار هیپرتروفی گلومرولی در مطالعاتی با کاربرد عصاره سیر، جینگر (۲۳)، جینکو (۲۶) و نیز با کاربرد آنتی‌اکسیدانت‌هایی چون ویتامین E و آلفا توکوفرول گزارش شده است (۲۷ و ۲۸).

بنابر مطالعات انجام شده، همانند مطالعه Gehan و همکاران گیاه جو به دلیل خاصیت آنتی‌اکسیدانی و کاهش قندخون می‌تواند آثار بافتی ناشی از دیابت را برطرف نماید. خاصیت آنتی‌اکسیدانی گیاه جو، سیستم آنتی‌اکسیدانی در موش‌های صحرایی و مقابله با استرس اکسیداتیو شده را تقویت نموده و به دنبال آن آسیب کلیوی کاهش می‌یابد (۹). این نتیجه به مطالعه حاضر نیز قابل تعمیم است.

کپسول، برجستگی هسته و وزیکوله شدن سیتوپلاسم در بافت پوششی لوله‌های پیچیده دور و نزدیک (دژنره شدن) و نیز پرخونی مویرگ‌ها در بافت‌های بینابینی مشاهده شد. چنین تغییراتی در گروه کنترل و گروه سالم مصرف کننده جو دیده نشد. شکل‌گیری گلومرول‌ها بسیار کمتر نسبت به گروه‌های دیگر قابل مشاهده است و گلومرول‌ها به‌طور کامل شکل نگرفته بودند و دچار هیپرتروفی بودند (شکل یک - ج).

در جنین‌های گروه دیابتی مصرف کننده جو تغییرات هیستوپاتولوژیک تا حد زیادی کاهش یافته و با گروه شاهد و گروه سالم مصرف کننده جو تفاوت اندکی نشان داد. گلومرول‌ها با کپسول‌هایی دارای هسته‌های برجسته به‌خوبی مشخص بودند و هیپرتروفی مشاهده شده در گروه دیابتی، در این گروه کاهش چشمگیری داشت. بافت پوششی لوله‌های پیچیده دور و نزدیک در گروه تیمار شده با جو دارای هسته‌ای برجسته و سیتوپلاسمی اسیدوفیل بود. در حالی که در گروه دیابتی مصرف کننده غذای معمولی سلول‌های این بافت‌ها دژنره بوده و سیتوپلاسم وزیکوله داشتند (شکل ۱ - د).

### بحث

نتایج این مطالعه نشان داد که مصرف جو در مادران دیابتیک سبب کاهش تغییرات بافتی کلیه زاده‌های آنان می‌گردد. در مادران دیابتیک، کاهش انسولین از یک سو و افزایش سطح گلوکز خون از سوی دیگر می‌تواند گردش خون جنین را نیز تحت تاثیر قرار داده و از این طریق بر روند تکامل و تمایز بافت‌های جنینی اثر گذارد (۱۷).

پایه تغییرات ساختمانی گلومرول‌ها، تغییراتی است که در سطح اجزای سلولی آن اتفاق می‌افتد و این تغییرات می‌تواند به‌صورت تغییر حجم یا تغییر در تعداد گلومرول‌ها در یک بررسی مورفومتریک کشف شود. تغییرات هیپرتروفیک به علت نقش احتمالی در پیشرفت تخریب ساختمانی نهایی، توجه بیشتری را به خود جلب کرده است (۱۸).

طی مراحل اولیه، حجم گلومرولی در مقایسه با افراد دیابتی ۷۰ درصد افزایش نشان می‌دهد. این افزایش به علت هیپرتروفی ماتریکس مزانژیال و نیز سایر ساختارهای گلومرولی است. چنان که قبلاً به اثبات رسیده؛ القای دیابت قندی به وسیله استرپتوزوتوسین باعث افزایش حجم گلومرولی و هیپرتروفی کلیه می‌شود (۱۹).

در مطالعه حاضر القای دیابت در گروه دوم که دیابتی شد و غذای معمولی دریافت نمود؛ در مقایسه با گروه سالم باعث ضخیم شدن دیواره کپسول شد و همچنین مانع از تشکیل کامل گلومرول‌ها گردید که یافته‌های مطالعه Kotajima و همکاران هم‌راستا است (۲۰).

نرسید که نشان دهنده موثر بودن روش درمانی در نظر گرفته شده در کاهش اثر دیابت بر اختلال ایجاد شده در رشد طولی جنین بود (۳۲).

### نتیجه گیری

نتایج این مطالعه نشان داد که مصرف گیاه جو در کاهش تغییرات تکوینی بافت کلیه جنین‌های موش‌های باردار دیابتی مفید است و می‌تواند تا حدودی افزایش وزن ناشی از دیابت را تعدیل بخشد؛ ولی در رفع کاهش طول سری - دمی ناشی از هیپرگلیسمی اثری ندارد.

### تشکر و قدردانی

این مقاله حاصل پایان‌نامه خانم سائره رضانی برای اخذ درجه کارشناسی ارشد در رشته بیولوژی تکوینی از دانشکده علوم زیستی دانشگاه آزاد اسلامی واحد تهران شمال بود. بدین وسیله از مسؤولین آزمایشگاه سم‌شناسی دانشکده داروسازی دانشگاه تهران که در انجام این مطالعه ما را یاری نمودند؛ تشکر و قدردانی می‌نمایم.

### References

- Mills JL, Knopp RH, Simpson JL, Jovanovic-Peterson L, Metzger BE, Holmes LB, et al. Lack of relation of increased malformation rates in infants of diabetic mothers to glycemic control during organogenesis. *N Engl J Med*. 1988 Mar; 318(11):671-6.
- Rezvani V, Najjar safari Sh, Hajifaraji M, Rashidkhani B. [The effect of "real oat bread" compared with "barley bread offered in Tehran" on serum glucose and lipid profiles in dislipidemic and type 2 diabetic subjects]. *Iran J Endocrinol Metab*. 2011 Sep; 13(3): 233-42.
- Delavari A. [The nurse and Diabetes]. 2<sup>nd</sup>. Tehran: Markaze Nashre Seda. 1992; pp: 20-2. [Persian]
- Hunt LM, Arar NH, Akana LL. Herbs, prayer, and insulin. Use of medical and alternative treatments by a group of Mexican American diabetes patients. *J Fam Pract*. 2000 Mar;49(3):216-23.
- Fallah Hoseini H, Fakhrzadeh H, Larijani B, Shikh Samani AH. [Review of anti-diabetic medicinal plant used in traditional medicine]. *J Med Plants*. 2006; 5: 85-60. [Article in Persian]
- Naseri M, Khalaj Sereshki Z, Ghavami B, Kamalinezhad M, Naderi GA, Faghihzadeh S. [Effect of Barley (*Hordeum Vulgare* L.) seed extract on fasting serum glucose level in streptozotocin induced diabetic rats]. *J Med Plants*. 2010; 9(34): 57-66. [Article in Persian]
- Shariatzaeh SMA, Soleimani Mehranjani M, Noori M, Valipoor A, Dezfolian AR. [The stereological study of the effects of trigonella foenum-graecum Leaf Aqueous-Ethanol extract on the kidney structure in the diabetic rats]. *Jundishapur Scientific Medical Journal*. 2007; 6(1): 84-92. [Article in Persian]
- Shah JG, Patel BG, Patel SB, Patel RK. Protective effect of hordeum vulgare Linn. seeds against renal oxidative stress in Streptozotocin-induced diabetic rats. *Journal of Pharmacy Research*. 2012; 5(7): 3577-81.
- Gehan Kh, Abdel-Gabbar M. Effect of Barley (*Hordeum Vulgare*) on the Liver of diabetic rats: histological and biochemical study. *The Egyptian Journal of Histology*. 2008; 13(2): 245-55.
- Wohaieb SA, Godin DV. Alterations in free radical tissue

دیابت با تخریب سلول‌های بتای پانکراس سبب افزایش قندخون می‌شود که یکی از نتایج آن در مادران دیابتی تولد فرزند با وزن بالا یا ماکروزومی است و با استفاده از داروهای کاهش دهنده گلوکز می‌توان از این روند پیشگیری نمود (۲۹). بر طبق یافته‌های خاکسار و همکاران (۳۰) و مطالعه جعفری برمک و خاکسار (۳۱) میانگین وزن بدن در جنین‌های گروه دیابتی در مقایسه با وزن جنین‌های گروه کنترل افزایش معنی‌داری نشان داده است که با یافته مطالعه ما هم‌راستا است.

در مطالعه حاضر و با مقایسه طول سری - دمی جنین‌ها در گروه‌های مختلف، مصرف جو نتوانست بر رفع کاهش طولی جنین‌های مادران دیابتی موثر باشد. در مطالعه امیری و همکاران تفاوت معنی‌داری بین اندازه جنین‌های گروه دیابتی و گروه شاهد وجود داشت. به طوری که جنین‌های گروه شاهد از این نظر بزرگ‌تر بودند که با اعمال درمان مورد نظر طول سری - دمی جنین‌های دیابتی افزایش یافت؛ ولی به اندازه طبیعی گروه شاهد

defense mechanism in STZ induced diabetes in rat, effects of insulin treatment. *Diabetes*. 1987 Sep; 36(9): 1014-18.

- Pickup JC, William G. *Epidemiology of diabetes mellitus. Textbook of Diabetes*. 2<sup>nd</sup>. Oxford: Blackwell. 1997; pp: 3.1-3.28.
- Brenner BM, Garcia DL, Anderson S. Glomeruli and blood pressure. Less of one, more the other? *Am J Hypertens*. 1988 Oct; 1(4 Pt 1):335-47.
- Lelièvre-Pégurier M, Merlet-Bénichou C. The number of nephrons in the mammalian kidney: environmental influences play a determining role. *Exp Nephrol*. 2000 Mar-Apr;8(2):63-5.
- Diamond MP, Moley KH, Pellicer A, Vaughn WK, DeCherney AH. Effects of streptozotocin- and alloxan-induced diabetes mellitus on mouse follicular and early embryo development. *J Reprod Fertil*. 1989 May; 86(1):1-10.
- Heidari Z, Mahmoudzadeh Sagheb H, Noori Mugahi M. Effect of administration of different doses of streptozotocin on renal morphometric parameters in rats. *Iran J Endocrinol Metab*. 2003; 5(3):165-72. [Article in Persian]
- Bolton VN, Hawes SM, Taylor CT, Parsons JH. Development of spare human preimplantation embryos in vitro: an analysis of the correlations among gross morphology, cleavage rates, and development to the blastocyst. *J In Vitro Fert Embryo Transf*. 1989 Feb; 6(1):30-5.
- Golalipour M, Mohammad Gharravi A, Ghafari, S, Azarhoush R. [Protective effect of urtica on renal morphometric and histologic alterations in streptozotocin diabetic rats]. *J Babol Univ Med Sci*. 2009;10(6): 14-22. [Article in Persian]
- Hostetter TH, Rennke HG, Brenner BM. The case for intrarenal hypertension in the initiation and progression of diabetic and other glomerulopathies. *Am J Med*. 1982 Mar;72(3):375-80.
- Østerby R, Hartmann A, Bangstad HJ. Structural changes in renal arterioles in Type I diabetic patients. *Diabetologia*. 2002 Apr; 45(4):542-9.
- Kotajima N, Kimura T, Kanda T, Obata K, Kuwabara A, Fukumura Y, et al. Type IV collagen as an early marker for diabetic nephropathy in non-insulin-dependent diabetes mellitus.

J Diabetes Complications. 2000 Jan-Feb;14(1):13-7.

21. Sadooni H, Ghasemi F, Daneshvar M. [Effects of insecticide deltamethrin on liver and kidney tissues of Wistar rat]. Journal of Biosafety. 2012;4(4):29-44. [Article in Persian]

22. Shariatzadeh MA, Soleymani M, Nouri M, Dezfoolian A, Roodi A. [The stereologic study of onion water-alcohol extract on diabetic rats, kidneys]. Quarterly Arak Medical University Journal (AMUJ). 2005; 7(4): 14-21. [Article in Persian]

23. Al-Qattan Kh, Thomson M, Ali M. Garlic (*Allium sativum*) and ginger (*Zingiber officinale*) attenuate structural nephropathy progression in streptozotocin-induced diabetic rats. The European e-Journal of Clinical Nutrition and Metabolism (e-SPEN). 2008; 3(2): e62-e71.

24. Pesce C, Menini S, Pricci F, Favre A, Leto G, DiMario U, et al. Glomerular cell replication and cell loss through apoptosis in experimental diabetes mellitus. Nephron. 2002 Apr;90(4):484-8.

25. Tavafi M, Ahmadvand H, Tamjidipoor A, Khalatbari A, Delfan B, Birjandi M. [The effect of *Satureja Khuzestanica* essence on inhibition of glomerular changes in uninephrectomized diabetic rats]. Yafteh. 2011;12(3):51-61. [Article in Persian]

26. Welt K, Weiss J, Martin R, Hermsdorf T, Drews S, Fitzl G. Ginkgo biloba extract protects rat kidney from diabetic and

hypoxic damage. Phytomedicine. 2007 Feb;14(2-3):196-203.

27. Kim SS, Gallaher DD, Csallany AS. Vitamin E and probucol reduce urinary lipophilic aldehydes and renal enlargement in streptozotocin-induced diabetic rats. Lipids. 2000 Nov; 35(11):1225-37.

28. Nascimento Gomes G, Barbosa FT, Radaeli RF, Cavanal MF, Mello Aires M, Zaladek Gil F. Effect of D- $\alpha$ -tocopherol on tubular nephron acidification by rats with induced diabetes mellitus. Braz J Med Biol Res. 2005 Jul, 38(7): 1043-51.

29. Guyton AC, Hall JE. Textbook of Medical Physiology. 11<sup>th</sup>. Philadelphia: Elsevier Saunders. 2006; pp: 972-6.

30. Khaksar Z, Jelodar G, Hematian H. [Effect of maternal diabetes on cerebellum histomorphometry in neonatal rats]. J Shaheed Sadoughi Univ Med Sci. 2012; 18(1): 56-63. [Article in Persian]

31. Jafari Barmak M, Khaksar Z. [Effect of Aloe Vera extract on testicular tissue of embryo of diabetic rats]. Armaghane-Danesh. 2012; 17(2):149-54. [Article in Persian]

32. Amiri I, Nasiri E, Mahmodi R. [The effect of vitamin E in prevention of developmental defects of diabetic rats embryos]. J Guilan Univ Med Sci. 2006; 15(3):1-7. [Article in Persian]

## Effect of barley grain (*Hordeum vulgare L.*) consumption during pregnancy in induced diabetic rats on kidney histological alterations of offsprings

Ramezani S (M.Sc)<sup>1</sup>, Minaei Zangi B (Ph.D)\*<sup>2</sup>, Sadoughi M (Ph.D)<sup>3</sup>  
Mehrbod A (M.Sc)<sup>1</sup>, Kamrani Moghaddam L (M.Sc)<sup>1</sup>, Farmani M (M.Sc)<sup>1</sup>, Najd F (M.Sc)<sup>1</sup>

<sup>1</sup>M.Sc in Cell Developmental Biology, Department of Biology, Islamic Azad University, North Branch of Tehran, Tehran, Iran. <sup>2</sup>Associate Professor, Department of Histology, Tehran University of Medical Sciences, Tehran, Iran. <sup>3</sup>Professor, Department of Biology, Islamic Azad University, North Branch of Tehran, Tehran, Iran.

### Abstract

**Background and Objective:** Diabetes mellitus can cause kidney histological changes. This study was done to evaluate the effect of barley grain (*Hordeum vulgare L.*) consumption during pregnancy in diabetic rats on kidney histological alterations of offsprings.

**Methods:** In this experimental study, 60 adult female albino rats, randomly allocated into four groups including: healthy with regular meals consumption as control, healthy which consumed barley (10 grams per each rat per daily), diabetic with regular meals consumption and diabetic group which consumed barley (10 grams per each rat per daily). Diabetes was induced by intraperitoneal injection of 45 mg/kg/bw of streptozotocin. After confirmation of pregnancy by observing the vaginal plug, on 21<sup>th</sup> day, the dams were anesthetized and embryos were removed. Crown rump length and weight of embryos were recorded. After kidney tissue processing, sections with 5 micrometer thickness were stained with H&E method.

**Results:** Interstitial tissue and capillary congestion, Bowman's capsule wall thickening, degeneration of epithelial tissue, distal and proximal tubules, incomplete formation of glomerular and inflammation were observed in embryos of diabetics group. These tissues alterations significantly reduced in the embryos of diabetic group which consumed barley. The crown rump length of embryos significantly reduced in diabetic group in comparison with controls. There was not any differences in crown rump length of embryos between diabetic consumed barley and diabetic group. The weight of embryos was non - significantly more in diabetic groups than controls. The weight of embryos reduced non - significantly in diabetic plus barley consumption in comparison with controls.

**Conclusion:** The consumption of barley is beneficial in reducing kidney histological alterations in embryos of diabetic rats.

**Keywords:** Diabetes mellitus, Embryo, Kidney, Barley grain, Rat

\* Corresponding Author: Minaei Zangi B (Ph.D), E-mail: [minaebz@sina.tums.ac.ir](mailto:minaebz@sina.tums.ac.ir)

Received 1 Dec 2013

Revised 8 Nov 2014

Accepted 18 Nov 2014