

مقایسه اثر تزریق داخل صفاقی و داخل بینی سم عصبی MPTP

بر تراکم نورون‌های تیره بخش متراکم ماده سیاه مغز در ایجاد مدل حیوانی پارکینسون

سکینه شاهی^۱، سهیلا ابراهیمی وسطی کلایی^۲، دکتر جواد حامی^۳، مهران حسینی^۴، نسیم لطفی^۵، دکتر محمد افشار^{۶*}

۱- دانشجوی کارشناسی ارشد رشته فیزیولوژی جانوری، دانشگاه پیام نور، تهران، ایران. ۲- استادیار، گروه زیست شناسی، دانشکده علوم، دانشگاه پیام نور، تهران، ایران. ۳- استادیار، گروه علوم تشریح، دانشکده پزشکی، دانشگاه علوم پزشکی بیرجند. ۴- کارشناس بهداشت عمومی، مرکز تحقیقات طب تجربی، دانشگاه علوم پزشکی بیرجند. ۵- دانشجوی کارشناسی ارشد علوم تشریح، دانشکده پزشکی، دانشگاه علوم پزشکی بیرجند. ۶- استاد، گروه علوم تشریح، دانشکده پزشکی، دانشگاه علوم پزشکی بیرجند.

چکیده

زمینه و هدف: بیماری پارکینسون دومین اختلال نوروپاتولوژیک شایع است که در نتیجه دژنراسیون نورون‌های دوپامینرژیک بخش متراکم ماده سیاه مغز به وجود می‌آید. *1-methyl-1,2,3,6-tetrahydropyridine (MPTP)* یک ماده نوروٹوکسین است که از آن برای ایجاد مدل حیوانی پارکینسون به طور گسترده استفاده می‌شود. این مطالعه به منظور مقایسه اثر تزریق داخل صفاقی و داخل بینی سم عصبی MPTP بر تراکم نورون‌های تیره بخش متراکم ناحیه ماده سیاه مغز در موش‌های آزمایشگاهی به منظور ایجاد مدل حیوانی پارکینسون انجام گردید. **روش بررسی:** در این مطالعه تجربی ۹۰ سر موش نر بالغ نژاد BALB/c به صورت تصادفی و مساوی در چهار گروه تجربی، چهار گروه کنترل - شم و یک گروه کنترل قرار گرفتند. گروه‌های تجربی سم عصبی MPTP را دریافت نمودند و شامل گروه ۱ (تزریق IP با دوز ۳۰ mg/kg ۲۰ هر ۲ ساعت در ۴ نوبت)، گروه ۲ (تزریق IP با دوز ۳۰ mg/kg در ۵ روز)، گروه ۳ (تزریق داخل بینی با یک دوز ۱ mg) و گروه ۴ (تزریق داخل بینی با یک دوز ۲ mg) بودند. پس از طی زمان ۲۰ روز، مغز حیوانات خارج و پس از رنگ‌آمیزی با تولوئیدین بسو تراکم عددی نورون‌های تیره در ماده سیاه محاسبه گردید.

یافته‌ها: تراکم عددی نورون‌های تیره بخش متراکم ماده سیاه مغز گروه‌های دریافت کننده نوروٹوکسین به روش داخل بینی، به صورت غیروابسته به دوز در مقایسه با گروه‌های داخل صفاقی افزایش آماری معنی‌داری نشان داد ($P < 0.05$).

نتیجه‌گیری: تزریق داخل بینی روش بهتری برای ایجاد آسیب نورونی در بخش متراکم ماده سیاه مغز موش‌های آزمایشگاهی در مدل حیوانی پارکینسون است.

کلید واژه‌ها: پارکینسون، نورون تیره، سم عصبی MPTP، ماده سیاه، تزریق داخل صفاقی، تزریق داخل بینی

* نویسنده مسؤول: دکتر محمد افشار، پست الکترونیکی afshar_md@yahoo.com

نشانی: بیرجند، دانشگاه علوم پزشکی بیرجند، دانشکده پزشکی، گروه علوم تشریح، تلفن ۰۵۶-۳۲۳۹۵۳۶۳-۳۲۴۳۳۰۰۱، شماره ۱۳۹۴/۲/۲
وصول مقاله: ۱۳۹۳/۱۰/۲۲، اصلاح نهایی: ۱۳۹۳/۱۲/۹، پذیرش مقاله: ۱۳۹۴/۲/۲

مقدمه

ایران میزان شیوع بیماری پارکینسون نسبت به آمارهای جهانی بیشتر است. به طوری که حدود ۴۰ تا ۶۰ هزار نفر به این بیماری مبتلا هستند. این تفاوت آماری را می‌توان به جمعیت جوان بالا در کشور ما مربوط دانست. زیرا ۲۵ درصد از بیماران مبتلا به پارکینسون، سنی در حدود ۵۰ سال و کمتر از ۱۵ درصد آنان زیر ۴۰ سال سن دارند (۶).

ماده سیاه (substantia nigra) در ناحیه مغز میانی قرار گرفته است و از نظر عملکردی به عنوان بخشی از هسته‌های قاعده‌ای مغز به حساب می‌آید. این بخش از مغز میانی شامل چندین هسته طبقه‌بندی شده است که شامل بخش متراکم، بخش مشبک، بخش‌های میانی و جانبی است. آسیب به نورون‌های دوپامینرژیک

بیماری پارکینسون پس از آلزایمر، دومین اختلال نوروپاتولوژیک شایع است (۱) که در نتیجه دژنراسیون نورون‌های دوپامینرژیک بخش متراکم ماده سیاه و پایانه‌های آنها در استریاتوم به وجود می‌آید (۲). اختلال در سیستم دوپامینرژیک منجر به اختلالات حرکتی و ناتوان کننده متعددی از قبیل لرزش، سفتی عضلات، کندی حرکات، عدم تعادل وضعیتی در بیماران و علاوه بر آنها، یکسری از علائم غیر حرکتی از جمله نقص در بویایی و اختلالات خواب می‌گردد (۳و۴). آمار جهانی پارکینسون نشان می‌دهد تقریباً یک درصد از افراد بالای ۵۵ سال دچار این بیماری می‌شوند و شیوع این بیماری با افزایش سن زیاد می‌گردد (۵و۱).

موجود در ناحیه ماده سیاه مغز در اکثر اختلالات حرکتی دیده شده و به عنوان ناحیه اصلی ابتلا در مغز افراد مبتلا به بیماری پارکینسون مطرح است. لذا ماده سیاه به طور گسترده‌ای در این بیماری مورد مطالعه قرار گرفته است (۷). برای دستیابی به درک بهتر اتیولوژی، پاتولوژی و مکانیسم‌های مولکولی بیماری پارکینسون در دهه‌های اخیر از مدل‌های حیوانی متنوعی کمک گرفته شده است (۸-۱۰). نوروتوکسین‌ها ترکیباتی هستند که به طور گسترده در مدل‌های حیوانی PD استفاده می‌شوند و اثراتی برگشت‌پذیر (از جمله رزپین) یا غیرقابل برگشت (مثل MPTP و 6-OHDA) ایجاد می‌کنند (۱۱ و ۱۲). یکی از ویژگی‌های مشترک همه نوروتوکسین‌ها، توانایی آنها در ایجاد تنش‌های اکسیداتیو است که سبب مرگ سلولی جمعیت‌های نورونی دوپامینی شده و علائمی مشابه آنچه در بیماری پارکینسون بروز می‌کند را باعث می‌گردند (۱۰ و ۱۲ و ۱۳).

1-methyl-1,2,3,6-tetrahydropyridine (MPTP) در سال ۱۹۸۲ کشف شد و امروزه مهم‌ترین و پرکاربردترین توکسین استفاده شده در مدل‌های حیوانی پارکینسون است (۱۶-۱۴). MPTP بسیار چربی‌دوست (آب‌گریز) است و پس از تزریق سیستمیک به سرعت از سد خونی - مغزی گذشته و وارد آستروسیت‌ها می‌شود و سپس توسط آنزیم MAO-B به MPP+ (متابولیت فعال MPTP) تبدیل می‌گردد. این متابولیت با استفاده از ناقل دوپامین (DAT) به داخل نورون جذب شده و در وزیکول‌هایی ذخیره می‌شود. در داخل نورون، MPP+ قادر به مهار کمپلکس I چرخه انتقال الکترون میتوکندریایی و در نهایت منجر به انتشار ROS و نیز کاهش ATP تولید شده است (۱۸-۱۶). Tanaka و همکاران برای بررسی اثر تخریب سیستم دوپامینی ماده سیاه مغز بر روی ریتم شبانه‌روزی فعالیت حرکتی، MPTP را به شکل داخل صفاقی به موش‌ها تزریق کردند (۱۹). تزریق داخل صفاقی MPTP باعث کاهش سطح دوپامین در نئوستریاتوم و در نهایت کاهش فعالیت‌های حرکتی موش گردید (۱۹). اثرات MPTP را می‌توان با روش‌های مختلف تجویز مشاهده نمود. رایج‌ترین شکل فعلی آن، تزریق سیستمیک (داخل عضلانی، زیرپوستی و داخل وریدی) است (۲۰ و ۲۱). هرچند در مطالعات اخیر از مدل استفاده از این توکسین به شکل داخل بینی (Intranasal) نیز استفاده شده است (۲۲ و ۲۳). در دو مطالعه جداگانه Prediger و همکاران برای بررسی میزان اختلالات بویایی، شناختی و حرکتی در مدل ایجاد پارکینسون با استفاده از MPTP در موش‌های صحرایی، این نوروتوکسین را به شکل داخل بینی به حیوانات تجویز کردند (۱۸ و ۲۴). تزریق داخل بینی MPTP باعث کاهش دوپامین در مناطق مختلف مغز از جمله مسیر بویایی، جسم مخلط و قشر پره‌فرونتال و نیز از طریق مکانیسم‌های آپوپتوزی باعث کاهش بیان آنزیم تیروزین

هیدروکسیلاز در پیاز بویایی و ماده سیاه مغز گردید (۱۸ و ۲۴). یکی از علائم پاتولوژیکی در مغز انسان و نیز در آزمایشات نوروپاتولوژیکال انجام شده روی حیوانات، ظهور نورون‌های هایپربازوفیلیک و مچاله شده‌ای به نام نورون‌های تیره است. در این نورون‌ها به طور چشمگیری قابلیت رنگ‌پذیری افزایش یافته و به صورت پراکنده در میان نورون‌های سالم در مغز بیماران فوت شده بر اثر اختلال عصبی و نیز در مغز حیوانات آزمایشگاهی مواجهه یافته با شرایط پاتولوژیک مختلف دیده شده است (۲۵ و ۲۶). همچنین مطالعات نشان می‌دهند این نورون‌ها، نورون‌های کروموفیلیک، پیکنوتیک، منقبض شده، متراکم شده، دژنره شده و دیس تروفیک هستند. زودرس‌ترین علامت آنها هایپربازوفیلیک بودن است. یکی از علائم شاخص دیگر این نورون‌ها شکل کروماتین در آنها است (۲۵). مطالعات نشان می‌دهند کروماتین در نورون‌های تیره به شکل فشرده که به صورت توده‌های کوچک فراوان با شکل بیرونی غیرمنظم دیده می‌شوند؛ تبدیل می‌گردند (۲۵ و ۲۶). این مطالعه به منظور مقایسه اثر تزریق داخل صفاقی و داخل بینی سم عصبی MPTP بر تراکم نورون‌های تیره بخش متراکم ناحیه ماده سیاه مغز در موش‌های آزمایشگاهی به منظور ایجاد مدل حیوانی پارکینسون انجام گردید.

روش بررسی

در این مطالعه تجربی ۹۰ موش آزمایشگاهی نر نژاد BALB/c با سن ۸ هفته و در محدوده وزنی ۳۰-۲۰ گرم از خانه حیوانات دانشگاه علوم پزشکی بیرجند خریداری شدند. در تمام مدت آزمایش، حیوانات تحت شرایط استاندارد (دمای ۲۳ درجه سانتی‌گراد، رطوبت نسبی ۴۵-۴۰ درصد، دوره روشنایی - تاریکی ۱۲ ساعته) نگهداری شدند. حیوانات به صورت نامحدود به آب و غذا دسترسی داشتند. روش کار با حیوانات مطابق مصوبه کمیته اخلاق معاونت تحقیقات و فناوری دانشگاه علوم پزشکی بیرجند بود. MPTP مورد استفاده از شرکت سیگما آمریکا تهیه گردید.

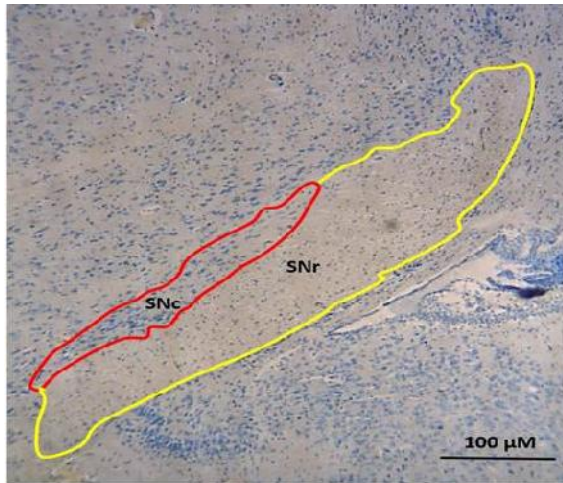
گروه‌بندی موش‌های آزمایشگاهی

حیوانات به طور تصادفی و مساوی در چهار گروه تجربی، چهار گروه کنترل - شم و یک گروه کنترل به شرح زیر قرار گرفتند.

گروه تجربی ۱ (داخل صفاقی - حاد): موش‌ها MPTP حل شده در سالیان را با دوز ۲۰ mg/kg هر ۲ ساعت و در ۴ نوبت به صورت داخل صفاقی دریافت کردند.

گروه کنترل - شم ۱: موش‌ها نرمال سالیان را با حجم مساوی و در زمان‌های یکسان به صورت داخل صفاقی دریافت کردند.

گروه تجربی ۲ (داخل صفاقی - تحت حاد): موش‌ها MPTP حل شده در سالیان را با دوز ۳۰ mg/kg روزانه و در ۵ نوبت به صورت داخل صفاقی دریافت کردند.



شکل ۱: تعیین حدود ناحیه ماده سیاه مغز موش‌ها و دو بخش متراکم (SNc) و مشبک (SNr) در مقطع کروئال رنگ آمیزی تولوئیدین بلو با بزرگ‌نمایی ۱۰۰ برابر در آزمایشگاه بافت‌شناسی گروه علوم تشریح دانشگاه پزشکی بیرجند

بافت، از نمونه‌های مغز مقاطع ۸ میکرونی تهیه گردید. مقاطع مغزی با استفاده از روش تولوئیدین بلو رنگ آمیزی گردید.

روش مورفومتریک

پس از بررسی برش‌های مغز موش‌ها در گروه‌های ۹ گانه حاوی بخش ماده سیاه (شکل یک) با استفاده از عدسی ۴۰ برابر میکروسکوپ مدل (Olympus, Japan) BX51 و عکسبرداری از آنها، با استفاده از روش مورفومتریک تراکم عددی نورون‌های تیره در بخش متراکم ماده سیاه در واحد سطح سنجش شد.

عکسبرداری از نمونه‌ها با استفاده از دوربین دیجیتال و با بزرگ‌نمایی ۴۰۰ برابر انجام و تصاویر به کامپیوتر منتقل گردید. روش مورفومتریک برای تعیین تراکم عددی نورون‌های تیره در بخش ماده سیاه مغز موش‌ها مورد استفاده قرار گرفت. برای این کار تعداد نورون‌های تیره با استفاده از قاب‌های مخصوص شمارش با مساحت ۱۰۰۰۰ میکرومتر مربع شمرده شدند. میانگین تراکم عددی نورون‌ها در واحد سطح با استفاده از فرمول زیر محاسبه گردید.

$$N_A = \frac{\sum Q}{a/f \cdot \sum P}$$

در این فرمول $\sum Q$ مجموع تعداد نورون‌های تیره شمارش شده در هر مقطع، a/f مساحت ناحیه شمارش شده با استفاده از قاب مخصوص شمارش و P مجموع قاب‌های شمارش شده بود.

برای جلوگیری از خطای سوگیری پس از برداشت بافت‌های مغز، گروه‌های مورد مطالعه کدبندی شدند. به‌طوری که در آزمایشگاه بافت‌شناسی و نیز مشاهده‌گر آنالیزکننده تصاویر، اختصاص هر گروه به مداخله مربوطه میسر نبود.

تجزیه و تحلیل داده‌ها

داده‌ها با استفاده از نرم‌افزار آماری SPSS-18 تجزیه و تحلیل

گروه کنترل - شم ۲: موش‌ها نرمال سالین را با حجم مساوی و در زمان‌های یکسان به صورت داخل صفاقی دریافت کردند.

گروه تجربی ۳ (داخل بینی - دوز پایین): موش‌ها MPTP حل شده در سالین را به شکل داخل بینی با یک دوز ۱ mg/nostril در هر سوراخ بینی به مدت ۵ دقیقه دریافت کردند.

گروه کنترل - شم ۳: موش‌ها نرمال سالین را با حجم مساوی و در زمان‌های یکسان به صورت داخل بینی دریافت کردند.

گروه تجربی ۴ (داخل بینی - دوز بالا): موش‌ها MPTP حل شده در سالین را به شکل داخل بینی با یک دوز ۲ mg/nostril در هر سوراخ بینی به مدت ۱۰ دقیقه دریافت کردند.

گروه کنترل - شم ۴: موش‌ها نرمال سالین را با حجم مساوی و در زمان‌های یکسان به صورت داخل بینی دریافت کردند.

گروه کنترل: هیچگونه مداخله‌ای بر روی این موش‌ها انجام نگردید.

آماده‌سازی و تجویز سم عصبی

۱۰ سی سی (۱۰۰۰ واحد) نرمال سالین به ویال حاوی ۱۰۰ میلی گرم MPTP افزوده شد. برای تزریق‌های درون صفاقی، پس از محاسبه مقدار مورد نیاز برحسب وزن موش، این مقدار توسط سرنگ انسولین (دقت ۱ واحد) از محلول استوک برداشته شد و به موش تزریق گردید. برای تزریق درون بینی بدون محاسبه وزن، مقادیر ۱ و ۲ میلی گرم مورد نیاز بود که با توجه به مولاریته محلول ذکر شده حجم‌های ۱۰ و ۲۰ واحد از محلول استوک برداشته شد. تزریق درون بینی MPTP با استفاده از یک کانول باریک و نرم با قطر داخلی یک میلی‌متر متصل به یک میکروپمپ با برون‌ده قابل تنظیم انجام شد. به‌طور خلاصه، پس از بیهوشی خفیف موش‌ها (گروه‌های تجربی و شم مربوطه) کانول تا نقطه نشانه از قبل تعیین شده (۷ میلی‌متر) وارد مجرای بینی موش گردید و میکروپمپ هواگیری شده با برون‌ده ۲ واحد در دقیقه روشن شد. برای تزریق دوز یک میلی گرم برای هر سوراخ بینی تزریق به مدت ۱۵۰ ثانیه به طول انجامید و برای دوز ۲ میلی گرم با همان برون‌ده ثابت قبلی (۲ واحد در دقیقه) برای هر یک از مجاری بینی ۳۰۰ ثانیه تزریق توسط میکروپمپ انجام شد. بدین ترتیب گروه‌های تجربی و شم به ترتیب با حجم یکسان MPTP و نرمال سالین تیمار شدند. قابل ذکر است بین تزریق‌های درون بینی برای هر موش (تزریق به سوراخ بینی اول و دوم) یک دقیقه زمان استراحت در نظر گرفته شد.

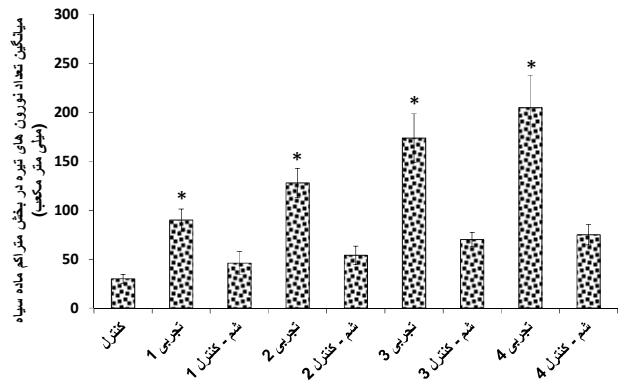
آماده‌سازی بافت‌های مغز

موش‌ها ۲۰ روز بعد از آخرین تزریق کشته شدند (۲۰ و ۲۳ و ۲۴ و ۲۷). برای بیهوش کردن حیوانات از مخلوط کتامین ۲/۵ درصد و زایلازین یک درصد حل شده در نرمال سالین استفاده شد. مغز موش‌ها خارج و پس از طی مراحل معمول آماده‌سازی

شد. توصیف داده‌ها با استفاده از میانگین و انحراف معیار انجام شد. در تحلیل داده‌ها از آزمون تحلیل واریانس یک‌طرفه و آزمون تعقیبی توکی استفاده گردید. سطح معنی‌داری همه آزمون‌ها کمتر از ۰/۰۵ در نظر گرفته شد.

یافته‌ها

تراکم عددی نورون‌های تیره در بخش متراکم ماده سیاه مغز موش‌های هر دو گروه تجربی یک (تزریق حاد داخل صفاقی MPTP) و تجربی ۲ (تزریق تحت حاد داخل صفاقی MPTP) در مقایسه با گروه کنترل و کنترل - شم مرتبط با خودشان اختلاف آماری معنی‌داری نشان داد ($P < 0/05$) (نمودار یک و شکل ۲). تراکم عددی این نورون‌ها در گروه‌های تجربی یک و دو اختلاف آماری معنی‌داری نشان نداد.

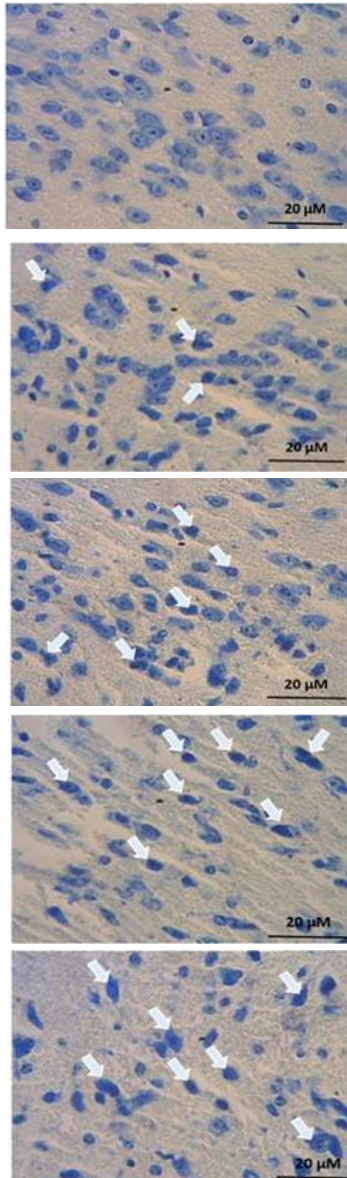


نمودار ۱: میانگین و انحراف معیار تراکم عددی نورون‌های تیره در بخش متراکم ماده سیاه مغز موش‌های گروه‌های تجربی یک (تزریق حاد داخل صفاقی MPTP)، تجربی دو (تزریق تحت حاد داخل صفاقی MPTP)، تجربی سه (تزریق MPTP با دوز پایین به شکل داخل بینی) و تجربی چهار (تزریق MPTP با دوز بالا به شکل داخل بینی) در واحد سطح در مقایسه با گروه‌های کنترل و کنترل - شم مربوط به خود ($P < 0/05$ *)

میانگین تراکم عددی نورون‌های تیره در بخش متراکم ماده سیاه مغز موش‌های گروه‌های تجربی یک و دو به ترتیب 11 ± 91 و 14 ± 126 سلول در میلی متر مکعب به دست آمد.

تراکم عددی نورون‌های تیره در بخش متراکم ماده سیاه مغز موش‌های گروه تجربی ۳ (تزریق MPTP با دوز پایین به شکل داخل بینی) نسبت به هر دو گروه کنترل و کنترل - شم سه از نظر آماری معنی‌دار بود ($P < 0/05$) (نمودار یک و شکل ۲).

تراکم عددی نورون‌های تیره در بخش متراکم ماده سیاه مغز موش‌های گروه تجربی ۳ اختلاف آماری معنی‌داری در مقایسه گروه تجربی یک نشان داد ($P < 0/05$). میانگین تراکم عددی این نورون‌ها در گروه تجربی سه 24 ± 174 سلول در میلی متر مکعب به دست آمد. هرچند این اختلاف در مقایسه با گروه تجربی دو معنی‌دار نبود.



الف

ب

پ

ت

ث

شکل ۲: مقطع میکروسکوپی از بخش متراکم ماده سیاه مغز موش‌های آزمایشگاهی (فلش: نورون‌های تیره) رنگ‌آمیزی زمینه‌ای تولوئیدین بلو، بزرگ‌نمایی ۴۰ برابر (الف) کنترل، (ب) تجربی یک (تزریق حاد داخل صفاقی MPTP)، (پ) تجربی دو (تزریق تحت حاد داخل صفاقی MPTP)، (ت) تجربی سه (تزریق MPTP با دوز پایین به شکل داخل بینی)، (ث) تجربی چهار (تزریق MPTP با دوز بالا به شکل داخل بینی)

تراکم عددی نورون‌های تیره در بخش متراکم ماده سیاه مغز موش‌های گروه تجربی ۴ (تزریق MPTP با دوز بالا به شکل داخل بینی) در مقایسه با گروه کنترل و کنترل - شم چهار اختلاف آماری معنی‌داری نشان داد ($P < 0/05$) (نمودار یک و شکل ۲). میانگین تراکم عددی این نورون‌ها در گروه تجربی چهار 33 ± 208 سلول در میلی متر مکعب به دست آمد. تراکم عددی نورون‌های تیره در بخش متراکم ماده سیاه مغز موش‌های گروه تجربی چهار در مقایسه با گروه سه اختلاف آماری معنی‌داری نداشت. در عین حال، تراکم

موش‌ها غلظت نور آدرنالین به‌طور قابل توجهی پایین‌تر از غلظت آن در گروه تزریق شده با روش داخل صفاقی و گروه شاهد بود. با این حال، در هیچیک از روش‌های تزریق، تغییری در سطح دوپامین جسم مخطط و پالپ بویایی مغز موش‌ها با گروه کنترل مشاهده نگردید (۲۲).

آپوپتوزیس در راستای عملکرد طبیعی بدن موجودات زنده رخ می‌دهد. به طوری که منجر به حذف سلول‌های پیر و آسیب‌دیده، ترمیم و نوسازی بافتی می‌گردد (۲۸). در مطالعه Park و همکاران اثرات حفاظتی Robinirole در برابر سمیت ناشی از MPTP، از طریق مکانیسم ضد آپوپتوزی بررسی شد (۲۹). Robinirole یک عامل دارویی فعال مورد استفاده در درمان بیماری پارکینسون است که به‌طور مستقیم روی گیرنده‌های دوپامین عمل می‌کند. برای تایید اثر حفاظتی Robinirole محققین آزمون‌های رفتاری و ایمونوهیستوشیمی تیروزین هیدروکسیلاز را انجام دادند. آنالیزهای بافت‌شناسی نشان داد Robinirole به‌طور قابل توجهی آسیب‌های نورونی دوپامینرژیک ناشی از MPTP را در بخش متراکم ماده سیاه و جسم مخطط کاهش می‌دهد. Robinirole نسبت Bcl-2/Bax، عامل رونویسی A و عامل تنفسی هسته‌ای را افزایش می‌دهد و ترشح سیتوکروم سیتوزولی C و فعالیت کاسپاز-۳ را مهار می‌کند. این نتایج نشان داد Robinirole دارای اثرات محافظت نورونی در مدل موش بیماری پارکینسون با مهار آپوپتوز است (۲۹).

نتایج مطالعه حاضر نشان داد در مغز موش‌های در معرض دوزهای مختلف MPTP با هر دو روش داخل صفاقی و داخل بینی، تراکم عددی نورون‌های تیره در ناحیه ماده سیاه نسبت به گروه‌های کنترل - شم و کنترل به‌طور معنی‌داری افزایش یافته است. این یافته‌ها نشان می‌دهد MPTP جدای از دوز و روش تجویز توانسته سبب آسیب نورونی در بخش متراکم ماده سیاه شود که نشانه نورپاتولوژیک اصلی بیماری پارکینسون محسوب می‌شود. با این وجود، نتایج مطالعه حاضر بازگوکننده عدم وجود اختلاف آماری معنی‌دار در تراکم عددی نورون‌های تیره بخش متراکم ماده سیاه مغز موش‌های گروه با تزریق حاد و تحت حاد داخل صفاقی MPTP بود که نشانگر عدم اثر نوع تزریق داخل صفاقی بر ایجاد نورون‌های تیره در بخش متراکم ماده سیاه مغز موش‌ها است.

در مطالعه حاضر تراکم عددی نورون‌های تیره در بخش متراکم ماده سیاه مغز موش‌های با تزریق MPTP با دوز پایین به‌شکل داخل بینی نسبت به گروه با تزریق حاد داخل صفاقی MPTP تفاوت آماری معنی‌داری داشت. هرچند این اختلاف در مقایسه با گروه با تزریق تحت حاد داخل صفاقی MPTP معنی‌دار نبود. همچنین نتایج مطالعه ما نشان داد تراکم عددی نورون‌های تیره در بخش متراکم ماده سیاه مغز موش‌های گروه با تزریق MPTP با دوز بالا به‌شکل

عددی این نورون‌ها در گروه تجربی چهار با هر دو گروه تجربی یک و دو اختلاف آماری معنی‌داری نشان داد ($P < 0.05$).

بحث

در بررسی بافت‌شناسی مطالعه حاضر تفاوت‌های آشکاری در گروه‌های مختلف تجربی مشاهده شد. تراکم عددی نورون‌های تیره در بخش متراکم ماده سیاه مغز موش‌های هر چهار گروه تجربی در مقایسه با گروه کنترل و کنترل - شم مرتبط با خودشان اختلاف آماری معنی‌داری نشان داد. این اختلاف در گروه‌های تجربی ۳ و ۴ که MPTP را به روش داخل بینی دریافت نمودند؛ قابل توجه بود و تراکم عددی نورون‌های تیره در بخش متراکم ماده سیاه مغز موش‌های این دو گروه افزایش قابل توجهی یافت؛ ولی این اختلاف در گروه‌های تجربی ۱ و ۲ که MPTP را به روش داخل صفاقی دریافت کردند؛ نسبت به گروه‌های تجربی ۳ و ۴ قابل توجه نبود. این یافته‌ها نشان داد تزریق داخل صفاقی MPTP تفاوت زیادی در تراکم عددی نورون‌های تیره دو گروه در معرض دوزهای مختلف MPTP نشان نمی‌دهد.

روش تزریق و میزان دوز استفاده شده MPTP و نیز نتایج حاصله از گروه‌های تجربی ۱ و ۲ مطالعه حاضر با نتایج مطالعه Robinson و همکاران مطابقت داشت (۱۵). در مطالعه Robinson و همکاران اثر تزریق MPTP به دوز مزمن و حاد روی سطح و عملکرد گلو تامات سیناپسی در جسم مخطط بررسی شد. تزریق مزمن MPTP منجر به کاهش گلو تامات خارج سلولی و تزریق حاد آن منجر به افزایش گلو تامات خارج سلولی در جسم مخطط گردید. کاهش مشاهده شده در روش تزریق مزمن به علت افزایش سطح دوپامین خارج سلولی و افزایش مشاهده شده در روش تزریق حاد MPTP به علت کاهش قابل توجه دوپامین جسم مخطط ابراز گردید (۱۵).

نتایج حاصل از دو گروه تجربی ۳ و ۴ مطالعه حاضر با نتایج مطالعه Prediger و همکاران مطابقت داشت (۱۸). در مطالعه Prediger و همکاران برای بررسی میزان اختلالات بویایی، شناختی و حرکتی در مدل ایجاد پارکینسون با استفاده از MPTP در موش‌های صحرایی، این نوروتوکسین به شکل داخل بینی به حیوانات تجویز کردند. تزریق داخل بینی MPTP باعث کاهش دوپامین در مناطق مختلف مغز از جمله مسیر بویایی، جسم مخطط و قشر پره‌فرونتال و نیز از طریق مکانیسم‌های آپوپتوزی باعث کاهش بیان آنزیم تیروزین هیدروکسیلاز در پیاز بویایی و ماده سیاه مغز گردید (۱۸). در مطالعه دیگری از Prediger و همکاران (۲۲) اثر تزریق MPTP به دو روش داخل بینی و داخل صفاقی روی غلظت کاتکول‌آمین‌ها در جسم مخطط و پالپ بویایی مقایسه شد. در گروه با روش تزریق داخل بینی MPTP در پالپ بویایی و جسم مخطط

روی سیستم عصبی حیوان اثر می گذارد؛ باعث تخریب نورونی می گردد و دارای اثرات بهتری نسبت به تزریق داخل صفاقی است که MPTP از سد خونی مغزی گذشته و در نهایت جذب نورون‌ها در جهت آسیب به بخش متراکم ماده سیاه مغز می گردد. براساس یافته‌های این مطالعه تزریق درون بینی MPTP می‌تواند بیماری پارکینسون را به‌طور شدید در موش‌های آزمایشگاهی از نژاد BALB/c ایجاد نماید.

تشکر و قدردانی

این مقاله حاصل پایان‌نامه خانم سکینه شاهی برای اخذ درجه کارشناسی ارشد در رشته فیزیولوژی جانوری از دانشگاه پیام‌نور تهران بود. همچنین حاصل بخشی از طرح تحقیقاتی (شماره ۸۲۲) مصوب معاونت پژوهشی دانشگاه علوم پزشکی بیرجند بود. بدین وسیله از معاونت محترم تحقیقات و فناوری دانشگاه علوم پزشکی بیرجند به خاطر تامین منابع مالی مطالعه تشکر می‌نمایم. همچنین از دانشجویان رشته پزشکی عمومی دانشکده پزشکی دانشگاه علوم پزشکی بیرجند، آقایان ابوالفضل طالبی و نوید ربیعی و خانم شیما ابوالحسنی که در انجام این مطالعه ما را یاری نمودند؛ سپاسگزاری می‌گردد.

References

- Lees AJ, Hardy J, Revesz T. Parkinson's disease. *Lancet*. 2009 Jun; 373(9680):2055-66. doi: 10.1016/S0140-6736(09)60492-X.
- Braak H, Ghebremedhin E, Rüb U, Bratzke H, Del Tredici K. Stages in the development of Parkinson's disease-related pathology. *Cell Tissue Res*. 2004 Oct;318(1):121-34.
- Gray F. [The neuropathology of Parkinson syndrome]. *Rev Neurol (Paris)*. 1988;144(4): 229-48. [Article in French]
- Rektorova I, Aarsland D, Chaudhuri KR, Strafella AP. Nonmotor symptoms of Parkinson's disease. *Parkinsons Dis*. 2011; 2011:351461. doi: 10.4061/2011/351461.
- Alves G, Forsaa EB, Pedersen KF, Dreetz Gjerstad M, Larsen JP. Epidemiology of Parkinson's disease. *J Neurol*. 2008 Sep;255 (Suppl 5):18-32. doi: 10.1007/s00415-008-5004-3.
- Roohani M, Ali Shahidi G, Miri S. Demographic study of parkinson's disease in Iran: Data on 1656 cases. *Iran J Neurol*. 2011;10(1-2):19-21.
- Da Cunha C, Angelucci ME, Canteras NS, Wonnacott S, Takahashi RN. The lesion of the rat substantia nigra pars compacta dopaminergic neurons as a model for Parkinson's disease memory disabilities. *Cell Mol Neurobiol*. 2002 Jun;22(3):227-37.
- Aznavor N, Cendres-Bozzi C, Lemoine L, Buda C, Sastre JP, Mincheva Z, et al. MPTP animal model of Parkinsonism: dopamine cell death or only tyrosine hydroxylase impairment? A study using PET imaging, autoradiography, and immunohistochemistry in the cat. *CNS Neurosci Ther*. 2012 Nov; 18(11):934-41. doi: 10.1111/cns.12009.
- Betarbet R, Greenamyre JT. Parkinson's disease: animal models. *Handb Clin Neurol*. 2007; 83:265-87. doi: 10.1016/S0072-9752(07)83011-9.
- Dauer W, Przedborski S. Parkinson's disease: mechanisms and models. *Neuron*. 2003 Sep; 39(6):889-909.

داخل بینی در مقایسه با گروه با تزریق MPTP با دوز پایین به شکل داخل بینی اختلاف آماری معنی‌داری ندارد. از این نتایج شاید بتوان این‌گونه نتیجه‌گیری کرد که تزریق داخل بینی نورو توکسین MPTP اثرات بیشتری در آسیب نورونی در بخش متراکم ماده سیاه مغز موش‌ها داشته است و از سوی دیگر اثرات تزریق داخل بینی MPTP وابسته به دوز نبوده و با دو برابر کردن دوز تزریق افزایش میزان تراکم عددی نورون‌های تیره در بخش متراکم ماده سیاه مغز موش‌ها تفاوت چندانی دربر نداشته است.

پیشنهاد می‌گردد در مطالعات آتی تعیین مقادیر دوپامین و گلو تامات و مقایسه دقیق علائم بالینی با تکیه بر رتبه‌بندی علائم انجام گردد.

نتیجه‌گیری

نتایج این مطالعه نشان داد که دوزهای مختلف تزریق داخل صفاقی و داخل بینی MPTP باعث ایجاد دژنراسیون نورونی در بخش متراکم ماده سیاه مغز موش‌های آزمایشگاهی و در نتیجه افزایش تراکم عددی نورون‌های تیره در این بخش می‌شود که نشانه نوروپاتولوژیک اصلی بیماری پارکینسون به حساب می‌آید. از طرفی در تزریق داخل بینی به علت این که احتمالاً MPTP به‌طور مستقیم

- Blesa J, Phani S, Jackson-Lewis V, Przedborski S. Classic and new animal models of Parkinson's disease. *J Biomed Biotechnol*. 2012; 2012:845618. doi: 10.1155/2012/845618.
- Sherer TB, Betarbet R, Testa CM, Seo BB, Richardson JR, Kim JH, et al. Mechanism of toxicity in rotenone models of Parkinson's disease. *J Neurosci*. 2003 Nov 26;23(34):10756-64.
- Franco J, Prediger RD, Pandolfo P, Takahashi RN, Farina M, Dafre AL. Antioxidant responses and lipid peroxidation following intranasal 1-methyl-4-phenyl-1,2,3,6-tetrahydropyridine (MPTP) administration in rats: increased susceptibility of olfactory bulb. *Life Sci*. 2007 Apr 24;80(20):1906-14.
- Bjarkam CR, Nielsen MS, Glud AN, Rosendal F, Mogensen P, Bender D, et al. Neuromodulation in a minipig MPTP model of Parkinson disease. *Br J Neurosurg*. 2008; 22 (Suppl 1): S9-12. doi: 10.1080/02688690802448285.
- Robinson S, Freeman P, Moore C, Touchon JC, Krentz L, Meshul CK. Acute and subchronic MPTP administration differentially affects striatal glutamate synaptic function. *Exp Neurol*. 2003 Mar;180(1):74-87.
- Vyas I, Heikkila RE, Nicklas WJ. Studies on the neurotoxicity of 1-methyl-4-phenyl-1,2,3,6-tetrahydropyridine: inhibition of NAD-linked substrate oxidation by its metabolite, 1-methyl-4-phenylpyridinium. *J Neurochem*. 1986 May;46(5):1501-7.
- Nicklas WJ, Youngster SK, Kindt MV, Heikkila RE. MPTP, MPP+ and mitochondrial function. *Life Sci*. 1987 Feb;40(8):721-9.
- Prediger RD, Aguiar AS Jr, Moreira EL, Matheus FC, Castro AA, Walz R, et al. The intranasal administration of 1-methyl-4-phenyl-1,2,3,6-tetrahydropyridine (MPTP): a new rodent model to test palliative and neuroprotective agents for Parkinson's disease. *Curr Pharm Des*. 2011;17(5):489-507.
- Tanaka M, Yamaguchi E, Takahashi M, Hashimura K, Shibata T, Nakamura W, et al. Effects of age-related dopaminergic neuron

loss in the substantia nigra on the circadian rhythms of locomotor activity in mice. *Neurosci Res.* 2012 Dec;74(3-4):210-5. doi: 10.1016/j.neures.2012.09.005.

20. Holmer HK, Keyghobadi M, Moore C, Meshul CK. 1-dopa-induced reversal in striatal glutamate following partial depletion of nigrostriatal dopamine with 1-methyl-4-phenyl-1,2,3,6-tetrahydropyridine. *Neuroscience.* 2005;136(1):333-41.

21. Wade T, Rothblat DS, Schneider JS. Changes in striatal dopamine D(2) receptors in relation to expression of and recovery from experimental parkinsonism. *Brain Res.* 2000 Jul; 871(2):281-7.

22. Prediger RD, Aguiar AS Jr, Matheus FC, Walz R, Antoury L, Raisman-Vozari R, et al. Intranasal administration of neurotoxicants in animals: support for the olfactory vector hypothesis of Parkinson's disease. *Neurotox Res.* 2012 Jan; 21(1):90-116. doi: 10.1007/s12640-011-9281-8.

23. Prediger RD, Aguiar AS Jr, Rojas-Mayorquin AE, Figueiredo CP, Matheus FC, Ginestet L, et al. Single intranasal administration of 1-methyl-4-phenyl-1,2,3,6-tetrahydropyridine in C57BL/6 mice models early preclinical phase of Parkinson's disease. *Neurotox Res.* 2010 Feb;17(2):114-29. doi: 10.1007/s12640-009-9087-0.

24. Prediger RD, Rial D, Medeiros R, Figueiredo CP, Doty RL, Takahashi RN. Risk is in the air: an intranasal MPTP (1-methyl-4-phenyl-1,2,3,6-tetrahydropyridine) rat model of Parkinson's disease. *Ann N Y Acad Sci.* 2009 Jul;1170:629-36. doi: 10.1111/j.1749-6632.2009.03885.x.

25. Gallyas F, Farkas O, Mázló M. Traumatic compaction of the axonal cytoskeleton induces argyrophilia: histological and theoretical importance. *Acta Neuropathol.* 2002 Jan;103(1):36-42.

26. Kiernan JA, Macpherson CM, Price A, Sun T. A histochemical examination of the staining of kainate-induced neuronal degeneration by anionic dyes. *Biotech Histochem.* 1998 Sep; 73(5):244-54.

27. Prediger RD, Batista LC, Medeiros R, Pandolfo P, Florio JC, Takahashi RN. The risk is in the air: Intranasal administration of MPTP to rats reproducing clinical features of Parkinson's disease. *Exp Neurol.* 2006 Dec;202(2):391-403.

28. Alenzi FQ, Warrens AN. Cellular and molecular themes in apoptosis. *Wien Klin Wochenschr.* 2003 Sep; 115(15-16):563-74.

29. Park HK, Cho AR, Lee SC, Ban JY. MPTP-induced model of Parkinson's disease in heat shock protein 70.1 knockout mice. *Mol Med Rep.* 2012 Jun;5(6):1465-8. doi: 10.3892/mmr.2012.839.

Archive of SID

Original Paper

Comparison of the intranasal and intraperitoneal injection of MPTP on density of dark neurons in pars compacta of substantia nigra in animal model of Parkinson's disease

Shahi S (B.Sc)¹, Ebrahimi Vosta Kalae S (Ph.D)², Hami J (Ph.D)³
Hosseini M (B.Sc)⁴, Lotfi N (B.Sc)⁵, Afshar M (Ph.D)*⁶

¹M.Sc Student of Animal Sciences, Payame Noor University, Tehran, Iran. ²Assistant Professor, Department of Biology, Faculty of Sciences, Payame Noor University, Iran. ³Assistant Professor, Department of Anatomy, Faculty of Medicine, Birjand University of Medical Sciences, Birjand, Iran. ⁴B.Sc in Public Health, Research Center of Experimental Medicine, Birjand University of Medical Sciences, Birjand, Iran. ⁵M.Sc Student of Anatomy, Department of Anatomy, Faculty of Medicine, Birjand University of Medical Sciences, Birjand, Iran. ⁶Professor, Department of Anatomy, Faculty of Medicine, Birjand University of Medical Sciences, Birjand, Iran.

Abstract

Background and Objective: Parkinson disease (PD) is the second most common neurologic disorder that results following degeneration of dopaminergic neurons in the pars compacta of substantia nigra (SNc). The 1-methyl-1,2,3,6-tetrahydropyridine (MPTP) is a chemical neurotoxin that widely used in animal models of PD. This study was carried out to evaluate the numerical density of dark neurons (DNs) in the SNc in mice subjected to intraperitoneal and intranasal injection of different doses of MPTP.

Methods: In this experimental study, 90 male adult BALB/c mice were randomly allocated into four experimental groups including: group 1 (MPTP was injected via i.p. at the dose of 20mg/kg per 2 hours for 4 times), group 2 (MPTP was injected via i.p. at the dose of 30mg/kg for 5 consecutive days), group 3 (MPTP was injected via i.n. at a single dose of 1mg/kg), group 4 (MPTP was injected via i.n. at a single dose of 1mg/kg), four sham and one normal groups. 20 days after the final injection, the animal's brain were removed and stained by toluidine blue. Numerical density of DN was counted.

Results: Intranasal injection of MPTP significantly increased density of dark neurons in the pars compacta of substantia nigra in compare to intraperitoneally injection of MPTP ($P < 0.05$).

Conclusion: Intranasal injection of MPTP is more effective manner to induce degeneration of neurons in substantia nigra in animal model of Parkinson's disease.

Keywords: Parkinson disease, MPTP, Dark neuron, Substantia Nigra, Intraperitoneal injection, Intranasal injection

* Corresponding Author: Afshar M (Ph.D), E-mail: afshar_md@yahoo.com

Received 12 Jan 2015

Revised 28 Feb 2015

Accepted 22 Apr 2015