

تحقیقی

اثر عصاره هیدروالکلی گیاه میخک بر میزان آنزیم‌های کبدی موش‌های صحرایی با القای سمیت کبدی ناشی از جنتامایسین

مینا افراسیابی^۱، دکتر مختار مختاری^{۲*}

۱- کارشناس ارشد علوم جانوری، گروه زیست شناسی، واحد کازرون، دانشگاه آزاد اسلامی، کازرون، ایران.

۲- استاد فیزیولوژی، گروه زیست شناسی، واحد کازرون، دانشگاه آزاد اسلامی، کازرون، ایران.

چکیده

زمینه و هدف: جنتامایسین از طریق تولید متابولیت‌های فعال اکسیژن منجر به تخریب ساختمان سلول می‌شود. از جمله عوارض دارویی جنتامایسین ایجاد سمیت کبدی است. این مطالعه به منظور تعیین اثر عصاره هیدروالکلی گیاه میخک بر میزان آنزیم‌های آسپاراتات آمینوترانسفراز (AST)، آلانین آمینوترانسفراز (ALT) و آلکالین فسفاتاز (ALP) موش‌های صحرایی با القای سمیت کبدی ناشی از جنتامایسین انجام شد.

روش بررسی: در این مطالعه تجربی ۴۹ سر موش صحرایی بالغ نژاد ویستار به‌طور تصادفی به ۷ گروه ۷ تایی تقسیم شدند. به گروه کنترل هیچ دارویی داده نشد. گروه ششم محلول سالین را به صورت درون صفاقی دریافت کرد. گروه تجربی یک عصاره میخک را با میزان ۱۰۰ mg/kg/bw و گروه تجربی ۲ جنتامایسین را به میزان ۱۰۰ mg/kg/bw دریافت نمود. گروه‌های تجربی ۳، ۴ و ۵ علاوه بر دریافت ۱۰۰ mg/kg/bw جنتامایسین هر کدام به ترتیب عصاره میخک را با مقادیر ۲۵ mg/kg/bw، ۵۰ و ۱۰۰ به‌صورت داخل صفاقی دریافت کردند. طول دوره آزمایش ۲۸ روز بود. در پایان روز ۲۸ از حیوانات خونگیری به‌عمل آمد و غلظت آنزیم‌های ALT، AST، ALP، پروتئین کل و آلبومین اندازه‌گیری شد.

یافته‌ها: غلظت AST و ALT در گروه تجربی ۲ افزایش معنی‌داری نسبت به گروه‌های کنترل و ششم نشان داد ($P < 0/05$). غلظت ALP در گروه‌های تجربی ۲ و ۳ افزایش معنی‌داری نسبت به گروه‌های کنترل و ششم یافت ($P < 0/05$). همچنین غلظت پروتئین کل در گروه‌های تجربی ۲ و ۳ کاهش معنی‌داری نسبت به گروه‌های کنترل و ششم نشان داد ($P < 0/05$). غلظت آلبومین در گروه‌های تجربی ۲ و ۳ نیز کاهش معنی‌داری نسبت به گروه‌های کنترل و ششم نشان داد ($P < 0/05$). در گروه دریافت‌کننده جنتامایسین تجمع چربی، نکروز سلولی و تجمع تک‌هسته‌ای‌ها نسبت به گروه‌های کنترل و ششم مشاهده شد. در حالی که در گروه دریافت‌کننده جنتامایسین همراه با مقدار حداکثر عصاره نسبت به گروه دریافت‌کننده جنتامایسین به تنهایی کاهش نشان نداد.

نتیجه‌گیری: عصاره هیدروالکلی میخک قادر به حفاظت در برابر تغییرات آنزیمی و هیپاتوتوکسیته ناشی از مصرف جنتامایسین است.

کلید واژه‌ها: میخک، جنتامایسین، آنزیم‌های کبدی، پروتئین کل، آلبومین، موش صحرایی

* نویسنده مسؤول: دکتر مختار مختاری، پست الکترونیکی m.mokhtari246@yahoo.com

نشانی: کازرون، کیلومتر پنج جاده کازرون - بوشهر، ساختمان شماره ۳، دانشگاه آزاد اسلامی واحد کازرون، گروه زیست‌شناسی

صندوق پستی ۱۶۸-۷۳۱۳۵، تلفن ۰۷۱-۴۲۲۳۹۹۳۳-۰۷۱ داخلی ۲۱۸، نمابر ۴۲۲۳۰۵۰۸

وصول مقاله: ۱۳۹۴/۳/۹، اصلاح نهایی: ۱۳۹۵/۱/۲۱، پذیرش مقاله: ۱۳۹۵/۱/۲۲

مقدمه

نوزادان است (۲). شواهد نشان می‌دهد این دارو با اتصال به ریبوزوم، مانع از سنتز پروتئین می‌شود. همچنین این دارو خاصیت باکتری‌زدایی دارد و برای بسیاری از باکتری‌های گرم منفی و برخی ارگانیزم‌های گرم مثبت هوازی مؤثر است. درد، چاقی، بیماری‌های زمینه‌ای کلیوی و کبدی، کاهش سطح سدیم، پتاسیم و منیزیم خون، افزایش سطح فسفر سرم، مصرف دیورتیک‌ها، نیفدیپین، دپلتیازم، آمپی‌سیلین، موارد ایسکیمی، کاهش سطح قند و مس سرم می‌توانند

جنتامایسین جزء گروه آنتی‌بیوتیک‌ها و با عوارض شناخته شده است. شواهد نشان می‌دهد ۲۰-۱۰ درصد بیماران دریافت‌کننده جنتامایسین به سمیت کلیوی دچار می‌شوند. جنتامایسین فسفاتیدیل اینوزیتول را دچار وقفه می‌کند و در نهایت منجر به تخریب سلول می‌شود. فعال شدن فیدبک توبولوگومرولی سبب افزایش مقاومت عروق کلیوی می‌گردد (۱). از این دارو در دوره نوزادی به وفور استفاده می‌شود که همراه با اثرات سمی در کلیه (نفروتوکسیک)

کبدی استفاده می‌شود. مهم‌ترین این تست‌ها فعالیت آنزیم‌های آسپارات ترانس آمیناز (AST)، آلانین ترانس آمیناز (ALT) و سایر آنزیم‌ها شامل آلکالین فسفاتاز (ALP) هستند که اغلب به منظور تشخیص بیماری‌های کبدی استفاده می‌شوند. بیشتر توجهات به آنزیم‌های AST و ALT محدود می‌شود؛ زیرا این آنزیم‌ها از نظر بیوشیمیایی به یکدیگر وابسته بوده و بسیار مهم هستند. این دو آنزیم در رده مهم‌ترین آنزیم‌های کبدی قرار دارند. این مطالعه به منظور تعیین اثر عصاره هیدروالکلی گیاه میخک بر میزان آنزیم‌های ALP، AST و ALT موش‌های صحرایی با القای سمیت کبدی ناشی از جنتامایسین انجام شد.

روش بررسی

این مطالعه تجربی روی ۴۹ سر موش صحرایی نر بالغ نژاد ویستار با وزن تقریبی 190 ± 10 گرم و سن ۷۵ روز تهیه شده از خانه‌حیوانات دانشکده پزشکی جهرم طی سال ۱۳۹۳ انجام شد.

حیوانات در قفس‌های پلاستیکی مخصوص نگهداری موش به ابعاد $40 \times 20 \times 15$ سانتی‌متر از جنس پلی‌کربنات نگهداری شدند. درجه حرارت در طول دوره آزمایش تقریباً ۲۵ درجه سانتی‌گراد بود. به منظور سازش حیوانات با محیط آزمایشگاه، آزمایش‌ها یک هفته پس از استقرار حیوانات در محیط انجام شد. پروتکل این تحقیق بر اساس قوانین بین‌المللی در مورد حیوانات آزمایشگاهی انجام گردید و در کمیته اخلاق دانشگاه به تصویب رسید. در تمام دوره آزمایش حیوانات طی دوره ۱۲ ساعته روشنایی - تاریکی قرار گرفتند. آب آشامیدنی حیوانات در تمام طول آزمایش آب لوله‌کشی شهری و تغذیه به صورت غذای مخصوص موش بود. نمونه‌ها (محلوس سالی، جنتامایسین و دوزهای مختلف عصاره میخک) در حجم 0.2 میلی‌لیتر با سرنگ انسولین هر روز در ساعت ۹ صبح به صورت داخل صفاقی تزریق شد.

حیوانات به‌طور تصادفی در ۷ گروه ۷ تایی به شرح زیر گروه‌بندی شدند.

گروه کنترل (C): در حالت عادی و بدون دریافت هیچ دارویی نگهداری شدند. گروه شم (S): محلوس سالی به عنوان حلال دارو دریافت کردند. گروه تجربی یک عصاره میخک را به صورت داخل صفاقی به میزان 100 mg/kg/bw دریافت کردند. گروه تجربی ۲: جنتامایسین را به صورت داخل صفاقی به میزان 100 mg/kg/bw دریافت کردند. گروه‌های تجربی ۳، ۴ و ۵ علاوه بر دریافت جنتامایسین داخل صفاقی به میزان 100 mg/kg/bw ، به ترتیب عصاره هیدروالکلی میخک داخل صفاقی را با مقادیر 25 mg/kg/bw ، 50 و 100 دریافت کردند. طول دوره آزمایش ۲۸ روز بود.

داروی جنتامایسین از شرکت دارویی کاسپین به صورت

موجب افزایش احتمال نفروتوکسیسیتی با این دارو شوند و بر عکس مصرف پتاسیم، کلسیم، هورمون تیروئید، مواد آلكالین، سیر، ویتامین E، پروبوکول، رژیم غذایی با پروتئین محدود و برقراری دیورز توسط مواد با اسمولالیته بالا موجب کاهش احتمالی این عارضه می‌گردد. استفاده از این دارو باعث ایجاد عوارض جانبی می‌شود که برخی از آنان شایع‌تر است. مهم‌ترین آنها تشنج، اثرات سمی بر گوش، اثرات سمی بر کلیه، آپنه، لکوپنی و ترومبوسیتوپنی و آنافیلاکسی است. از عوارض خطرناک این دارو می‌توان به تشنج، لکوپنی، ترومبوسیتوپنی، گرانولوسیتوپنی، آپنه و آنافیلاکسی اشاره نمود. مطالعات قبلی نشان می‌دهد جنتامایسین علاوه بر عوارض کلیوی، دارای عوارض کبدی است که این اثر را با القای آپوپتوز و همچنین افزایش فعالیت گونه‌های فعال اکسیژن انجام می‌دهد (۳).

اگرچه امروزه استفاده از داروهای شیمیایی به شدت رواج یافته؛ ولی به خاطر آثار زیان بار آنها بر زندگی انسان سبب گرایش مجدد به گیاهان دارویی شده است. امروزه گرایش جدی به مصرف گیاهان دارویی به خاطر کم بودن عوارض جانبی و ترکیبات مؤثر موجود در آنها و خصوصاً پیشنهاد استفاده از گیاهان دارویی توسط سازمان بهداشت جهانی و بسیاری از دلایل دیگر به وجود آمده است (۴ و ۵).

گیاه میخک با نام انگلیسی *Clove tree* و نام علمی *Dianthus caryophyllus* از خانواده Myrtaceae است (۶). نام دیگر گیاه میخک قرنفل (قرنفل) است و ۳۰ گونه در ایران و چهار گونه در استان خراسان رضوی واقع در شمال شرق ایران، رویش دارند (۷). میخک مقوی معده و ضدآشفتگی و تهوع است. تب‌بر، کرم‌کش، قاعده‌آور و تونیک و مقوی است. میخک به عنوان یک کمک برای معالجه بیماری‌های شریان تجویز می‌شود. همچنین این دارو اشتها آور است. برای معالجه اسهال و دل درد اطفال توصیه می‌شود. علاوه بر این از میخک به عنوان ادویه برای معطر کردن غذا و تقویت زنان پس از زایمان نیز استفاده می‌شود. از اسانس میخک برای بی‌حسی موضعی استفاده می‌شود. اسانس میخک همچنین تحریک‌کننده پوست است (۸). میخک دارای مقدار قابل ملاحظه‌ای اسانس روغنی فرار است. مقدار اسانس که از طریق تقطیر گرفته می‌شود؛ از غنچه‌های میخک حدود ۱۶ درصد و از ساقه‌های بوته میخک ۴-۶ درصد و از برگ‌های بوته میخک در حدود ۲ درصد است. اسانس میخک دارای ۹۰-۸۰ درصد ماده اوژنول است. اوژنول ماده‌ای بی‌رنگ، معطر و روغنی به فرمول خام C10 H12 O2 است که بر طبق یکی از روش‌های صنعتی به عنوان پایه ساختمان وانیلین صنعتی یا مصنوعی به کار می‌رود و از نظر عطر و خواص جانشین وانیلین طبیعی است (۹).

از آنجا که کبد اعمال متفاوت بیوشیمیایی، سنتتیک و ترشحی را برعهده دارد؛ چندین تست بیوشیمیایی برای تشخیص نارسایی

آغشته‌سازی (جایگزینی) و قالب‌گیری انجام شد. پس از بلوک کردن بافت کبد، با استفاده از میکروتوم لایه‌های ۵ میکرونی تهیه شد. لام‌های تهیه شده با دو رنگ هماتوکسیلین و ائوزین رنگ‌آمیزی شدند. زایلول به عنوان حلال چسب و شفاف‌کننده بافت استفاده گردید. در نتیجه این نوع رنگ‌آمیزی هسته آبی رنگ و سیتوپلاسم صورتی رنگ می‌شود. از بافت کبد ثابت شده در فرمالین ۱۰ درصد با استفاده از شیوه‌های رایج، پاساژ بافت و تهیه مقاطع آسیب‌شناسی، برش‌های پی‌درپی با ضخامت ۵ میکرون آماده شد و از هر ۱۰ برش یک مقطع و در مجموع از هر نمونه ۳ مقطع با رنگ‌آمیزی هماتوکسیلین-ائوزین تهیه گردید. سپس بررسی‌های میکروسکوپی نوری شامل نکروز سلولی، هجوم لنفوسیتی، تورم هپاتوسیت‌ها، ابری یا بالونی شدن سلول‌ها، دانه‌دانه شدن سیتوپلاسم و وجود سلول‌های کوپفر انجام گردید.

داده‌ها با استفاده از نرم‌افزار آماري SPSS-17 و آزمون‌های ANOVA یک‌طرفه و دانکن در سطح معنی‌داری کمتر از ۰/۰۵ تجزیه و تحلیل شدند.

یافته‌ها

غلظت آنزیم AST در گروه تجربی یک، کاهش (۸۸/۵ IU/lit) و در گروه تجربی ۲ افزایش (۱۳۵/۴ IU/lit) معنی‌داری نسبت به گروه‌های کنترل (۷۰/۸ IU/lit) و شام (۶۸/۶ IU/lit) نشان داد (P<۰/۰۵). غلظت AST در گروه تجربی ۵ (۹۱/۲ IU/lit) نسبت به گروه تجربی ۲ کاهش معنی‌داری یافت (P<۰/۰۵) (جدول یک).

غلظت آنزیم ALT در گروه تجربی ۲ (۱۱۸/۸ IU/lit) افزایش معنی‌داری نسبت به گروه‌های کنترل (۷۰/۸ IU/lit) و شام (۷۳/۳ IU/lit) نشان داد (P<۰/۰۵). در گروه تجربی ۴ (۸۳/۶ IU/lit) و گروه تجربی ۵ (۸۰/۶ IU/lit) غلظت این آنزیم کاهش معنی‌داری نسبت به گروه تجربی ۲ نشان داد (P<۰/۰۵) (جدول یک).

غلظت آنزیم ALP در گروه تجربی ۲ (۲۹۳/۸ IU/lit) افزایش معنی‌داری نسبت به گروه‌های کنترل (۱۹۷/۴ IU/lit) و شام (۲۰۳/۲ IU/lit) نشان داد (P<۰/۰۵). غلظت این آنزیم در گروه تجربی ۳ (۲۶۵/۲ IU/lit)، گروه تجربی ۴ (۲۳۹/۷ IU/lit) و گروه تجربی ۵ (۲۱۰/۶ IU/lit) نسبت به گروه تجربی ۲ کاهش معنی‌داری یافت (P<۰/۰۵) (جدول یک).

غلظت پروتئین کل در گروه تجربی ۲ (۶/۶۶ IU/lit) کاهش معنی‌داری نسبت به گروه‌های کنترل (۸/۳۱ IU/lit) و شام (۸/۳۴ IU/lit) یافت (P<۰/۰۵) (جدول یک).

غلظت آلبومین در گروه تجربی ۲ (۲/۹۱ IU/lit) کاهش معنی‌داری نسبت به گروه‌های کنترل (۳/۶۲ IU/lit) و شام (۳/۷۱ IU/lit) نشان داد (P<۰/۰۵). همچنین غلظت آلبومین در گروه تجربی ۵ (۳/۴۹ IU/lit) افزایش معنی‌داری نسبت به گروه

آپول‌های ۱۰۰ میلی‌گرم در یک میلی‌لیتر خریداری گردید. دوز تزریقی جنتامایسین ۱۰۰ میلی‌گرم به ازاء هر کیلوگرم وزن بدن موش‌ها انجام شد. از آنجا که وزن هر موش صحرایی حدود ۲۰۰ گرم بود؛ محتویات هر آپول به ۵ موش صحرایی تزریق شد (۱۰).

برای آماده‌سازی عصاره میخک پس از تهیه گیاه و تأیید علمی توسط کارشناسان گیاه‌شناسی دانشگاه شیراز، عصاره هیدروالکلی با روش سوکسیله با استفاده از ۵۰ گرم پودر گیاه و ۴۰۰ میلی‌لیتر الکل (اتانول ۹۶ درصد) به عنوان حلال تهیه شد. سپس به وسیله دستگاه دوار تقطیر در خلأ، عصاره حاصله تغلیظ شد. پس از تهیه عصاره، الکل موجود در آن تا حد ممکن توسط دستگاه تقطیر حذف گردید. سپس محلول عصاره در محلول سالین در دوزهای ۲۵، ۵۰ و ۱۰۰ میلی‌گرم به ازاء کیلوگرم وزن بدن موش‌های صحرایی تهیه شد (۱۱).

برای تعیین دوز درمانی عصاره هیدروالکلی میخک، به سه گروه از موش‌ها مقادیر ۲۵، ۵۰ و ۱۰۰ میلی‌گرم برحسب کیلوگرم وزن بدن به مدت ۵ روز، به صورت درون‌صفاتی تزریق شد (۱۲ و ۱۳). پس از این که هیچ‌گونه آثار توکسیک و کشنده‌ای دیده نشد؛ این دوزها به عنوان دوزهای تجربی در این تحقیق انتخاب شدند.

در پایان دوره آزمایش پس از آخرین مرحله تزریق و باز کردن قفسه‌سینه خونگیری از ناحیه بطن قلب انجام شد. نمونه‌های خونی را بدون افزودن ماده ضدانعقاد درون لوله آزمایش ریخته و به منظور انعقاد به مدت ۱۵ دقیقه در دستگاه انکوباتور در دمای ۳۷ درجه سانتی‌گراد قرار دادیم. بعد از وقوع انعقاد لوله‌ها به مدت ۱۵ دقیقه در دستگاه سانتریفیوژ با سرعت ۵۰۰۰ دور در دقیقه قرار داده شدند. پس از خارج کردن لوله از دستگاه سانتریفیوژ سرم خون با دقت توسط پیت پاستور جدا شد و به لوله‌های آزمایش دیگری منتقل گردید. سپس درب آنها توسط پارافیلیم مسدود گردید و پس از زدن برچسب حاوی اطلاعات مربوط به هر گروه بر روی لوله، لوله‌ها را درون فریزر با دمای ۲۰- درجه سانتی‌گراد تا قبل از مرحله اندازه‌گیری آنزیمی نگهداری گردید.

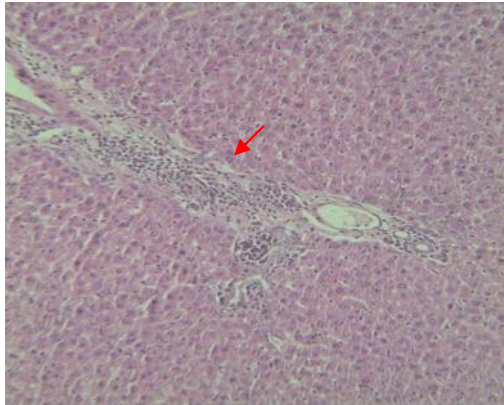
اندازه‌گیری غلظت سرمی آنزیم‌های AST، ALT و ALP توسط دستگاه اتوآنا لایزر مارک کباس - میرا (ساخت ژاپن) در آزمایشگاه تشخیص طبی دانشکده پزشکی جهرم انجام شد.

مقدار آلبومین با کیت تشخیصی آلبومین در سرم و با روش فتومتریک اندازه‌گیری گردید (۱۴). پروتئین تام به روش Biuret (با روش فتومتریک) اندازه‌گیری شد. در این روش پروتئین در محیط قلیایی با یون‌های مس تشکیل کمپلکس لاجوردی رنگ می‌دهد. شدت رنگ ایجاد شده متناسب با مقدار پروتئین در نمونه است.

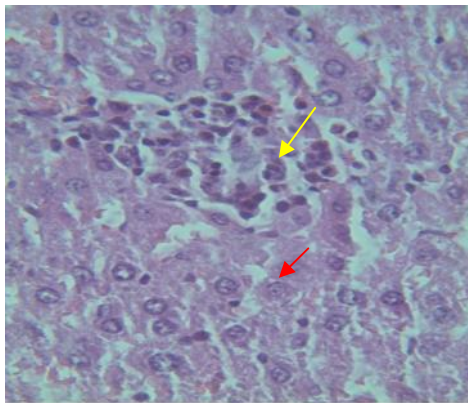
برای مطالعه هیستوپاتولوژیک با استفاده از دستگاه Tissue Processor مراحل تثبیت کردن، آبگیری، شفاف‌سازی،

تجربی ۲ نشان داد ($P < 0/05$) (جدول یک).

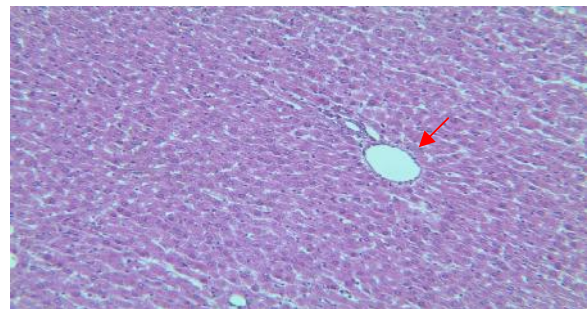
نتایج بافتی نشان داد در گروه کنترل، هپاتوسیت‌ها شکل طبیعی خود را حفظ کردند و هیچ‌گونه تخریب بافتی مشاهده نگردید. همچنین در گروه‌های دریافت کننده آب مقطر (شم) نیز بافت کبد طبیعی بود. گروه دریافت کننده عصاره میخک هیچ‌گونه تغییری را در بافت کبد در مقایسه با گروه‌های کنترل و شم نشان نداد (شکل یک). در گروه دریافت کننده جنتامایسین، ارتشاح لنفوسیتی و تجمع تک‌هسته‌ای‌ها نسبت به گروه‌های کنترل و شم مشاهده شد. همچنین تجمع چربی و نکروز سلولی نیز نسبت به گروه کنترل و شم مشاهده گردید (شکل یک). در گروه تجربی ۳، تخریب هپاتوسیتی کبد و هجوم لنفوسیتی، کمتر از گروه تجربی ۲ مشاهده شد (شکل‌های ۲ و ۳). همچنین در گروه تجربی ۴ تخریب هپاتوسیتی در سلول‌های کبدی به میزان کم نسبت به گروه تجربی ۲ مشاهده گردید؛ ولی نسبت به گروه تجربی ۵ که دوز حداکثر عصاره را دریافت نموده بود؛ به میزان بیشتر نکروز سلولی و هجوم لنفوسیتی مشاهده شد (شکل ۴). در گروه دریافت کننده دوز حداکثر عصاره به میزان کم نکروز سلولی و پرخونی نسبت به گروه تجربی ۲ مشاهده گردید (شکل ۵).



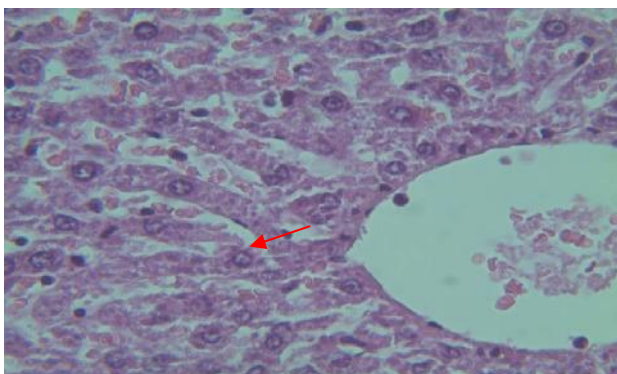
شکل ۳: بافت کبد در گروه تجربی ۳ (دریافت کننده جنتامایسین به میزان 100 mg/kg/bw به همراه عصاره میخک داخل صفاقی به میزان 250 mg/kg/bw)، هجوم لنفوسیت‌ها (فلش قرمز) رنگ آمیزی H&E، بزرگ‌نمایی $\times 40$



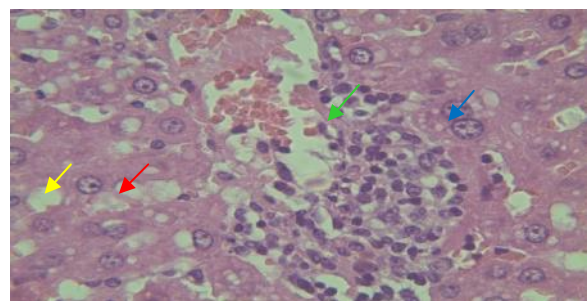
شکل ۴: بافت کبد در گروه تجربی ۴ (دریافت کننده جنتامایسین به میزان 100 mg/kg/bw به همراه عصاره میخک داخل صفاقی به میزان 50 mg/kg/bw)، تجمع لنفوسیت‌ها (فلش زرد)، نکروز سلولی (فلش قرمز)، رنگ آمیزی H&E، بزرگ‌نمایی $\times 400$



شکل ۱: بافت کبد در گروه تجربی ۱ (دریافت کننده عصاره میخک داخل صفاقی به میزان 100 mg/kg/bw)، سلول‌ها در اطراف وریدچه مرکزی (فلش قرمز) طبیعی هستند. رنگ آمیزی H&E، بزرگ‌نمایی $\times 40$



شکل ۵: بافت کبد در گروه تجربی ۵ (دریافت کننده جنتامایسین به میزان 100 mg/kg/bw به همراه عصاره میخک داخل صفاقی به میزان 100 mg/kg/bw)، به میزان کم نکروز سلولی و پرخونی (فلش قرمز) نسبت به گروه تجربی ۲ (دریافت کننده جنتامایسین داخل صفاقی به میزان 100 mg/kg/bw) مشاهده گردید. رنگ آمیزی H&E، بزرگ‌نمایی $\times 400$



شکل ۲: بافت کبد در گروه تجربی ۲ (دریافت کننده جنتامایسین داخل صفاقی به میزان 100 mg/kg/bw): تجمع تک‌هسته‌ای‌ها و سلول‌های لنفوسیتی (فلش سبز)، تجمع واکوئل چربی (فلش زرد)، نکروز هپاتوسیت‌ها (فلش آبی)، بزرگ شدن سلول (فلش قرمز) رنگ آمیزی H&E، بزرگ‌نمایی $\times 400$

جدول ۱: میانگین و انحراف معیار مقادیر آنزیم آسپارات آمینوترانسفراز (AST) و آنزیم آلانین آمینوترانسفراز (ALT) آنزیم آلکالین فسفاتاز (ALP)، پروتئین کل و تغییرات آلبومین موش‌های صحرائی

گروه‌ها (n=۷)	میانگین و انحراف معیار	تغییرات آلبومین (gr/dl)	پروتئین کل (gr/dl)	ALP (IU/Lit)	ALT (IU/Lit)	AST (IU/Lit)
کنترل	۱۹۷/۴±۲۰	۳/۶۲±۰/۲۵	۸/۳۱±۰/۷۵	۷۰/۸±۱۲/۵	۷۰/۸±۱۲/۵	۷۰/۸±۱۲/۵
شم	۲۰۳/۴±۲۰	۳/۷۱±۰/۲۸	۸/۳۴±۰/۷۵	۷۳/۳±۱۲/۶	۷۳/۳±۱۲/۶	۶۸/۶±۶/۳
تجربی ۱	۲۱۲/۴±۲۱	۳/۵۵±۰/۲۸	۷/۷±۰/۵	۷۶/۷±۱۵	۷۶/۷±۱۵	۸۸/۵±۸/۲۵
تجربی ۲	۲۹۳/۸±۲۲/۵ *	۲/۹۱±۰/۱۹ *	۶/۶۶±۰/۲۵ *	۱۱۸/۸±۲۵ *	۱۱۸/۸±۲۵ *	۱۳۵/۴±۱۵ *
تجربی ۳	۲۶۵/۲±۲۲/۶ **	۳/۱۵±۰/۲۵ *	۶/۹۶±۰/۷۵ *	۱۰۱/۴±۱۵	۱۰۱/۴±۱۵	۱۱۴/۷±۸/۲۵
تجربی ۴	۲۳۹/۷±۲۲/۶ **	۳/۳۳±۰/۲۵	۷/۴۴±۰/۷۶	۸۳/۶±۸/۵ **	۸۳/۶±۸/۵ **	۱۰۳/۸±۸/۲۵
تجربی ۵	۲۱۰/۶±۱۶/۵ **	۳/۴۹±۰/۲۸ **	۷/۸۵±۰/۷۵	۸۰/۶±۱۵ **	۸۰/۶±۱۵ **	۹۱/۲±۸/۲۵ **

* $P < 0.05$ گروه‌های تجربی ۱، ۲، ۳، ۴ و ۵ در مقایسه با گروه کنترل، ** $P < 0.05$ گروه‌های تجربی ۳، ۴ و ۵ در مقایسه با گروه تجربی ۲
گروه تجربی ۱: دریافت عصاره میخک (۱۰۰ mg/kg/bw)، گروه تجربی ۲: دریافت جنتاماسین (۱۰۰ mg/kg/bw)
گروه‌های تجربی ۳ و ۴ و ۵: دریافت جنتاماسین داخل صفاقی (۱۰۰ mg/kg/bw) + دریافت عصاره هیدروالکلی میخک
به ترتیب با مقادیر ۲۵، ۵۰ و ۱۰۰

بحث

می‌تواند بر بسیاری از اندام‌های بدن مانند کبد و کلیه اثر منفی داشته باشند (۱۶). گونه‌های فعال اکسیژن به ویژه رادیکال هیدروکسیل، باعث پراکسیداسیون چربی‌ها، تخریب غشاهای سلولی، اکسیداسیون پروتئین‌ها و اسیدهای نوکلئیک و تخریب بافتی می‌شوند (۱۷). اوژنول موجود در عصاره میخک در غلظت پایین به عنوان ضد اکسیداسیون و ضد التهاب عمل می‌کند (۱۸). آنزیم ALT برای سنجش صدمه هپاتوسیت‌ها از آنزیم AST مهم‌تر است. زیرا این آنزیم منحصراً در کبد یافت می‌شود. در صورت بروز هپاتیت ویروسی سمی یا وابسته به دارو و صدمه کبدی فعالیت این آنزیم‌ها شدیداً افزایش می‌یابد (۱۹). این آنزیم معیار حساس‌تر و اختصاصی‌تری برای آسیب سلول‌های کبدی است (۱۹). مطالعات قبلی نیز نشان داده جنتاماسین سبب افزایش غلظت آنزیم ALT در موش‌های صحرائی می‌شود (۲۰) که موافق با مطالعه حاضر است.

ماده مؤثره گل میخک اوژنول *Caryophyllus Aromaticus* است (۹). سطح بالای اوژنول اسانس میخک، اثرات قوی بیولوژیکی، ضد میکروبی و آنتی‌اکسیدانی را نشان می‌دهد. این ترکیبات فنلی قادرند پروتئین‌ها را دناتوره کرده و با فسفولیپیدهای غشای سلولی واکنش داده و نفوذپذیری آنها را تغییر دهند. همچنین سبب رویش رادیکال‌های آزاد می‌گردند (۹). در مطالعه حاضر نیز در گروه جنتاماسین با دوز حداکثر و جنتاماسین با دوز متوسط عصاره میخک، کاهش معنی‌داری در غلظت آنزیم ALT نسبت به گروه جنتاماسین مشاهده شد که نشان‌دهنده اثر حفاظتی عصاره

ALP یک آنزیم متصل به غشاء است و در اکثر بافت‌ها وجود دارد و در اثر بیماری‌های کبدی و صفراوی افزایش می‌یابد (۲۱ و ۲۲). این آنزیم یکی از مارکرهای اختلالات کبدی است و در بیماری‌های دیگر از جمله بیماری‌های خود ایمنی و برخی

با توجه به نتایج این مطالعه غلظت آنزیم ALT در گروه دریافت کننده جنتاماسین افزایش معنی‌داری نسبت به گروه‌های کنترل و شم نشان داد. در گروه جنتاماسین با دوز حداکثر و جنتاماسین با دوز متوسط عصاره میخک، کاهش معنی‌داری در غلظت آنزیم ALT نسبت به گروه جنتاماسین مشاهده شد که نشان‌دهنده اثرات حفاظتی عصاره است. در گروه دریافت کننده جنتاماسین افزایشی در آنزیم‌های AST و ALP مشاهده شد. در گروه دریافت کننده عصاره میخک به همراه جنتاماسین به خصوص در دوزهای بالاتر عصاره، کاهش آنزیم‌های کبدی مشاهده شد که نشان‌دهنده اثرات حفاظتی عصاره است. همچنین در گروه‌های دریافت کننده عصاره میخک به خصوص در دوزهای بالاتر افزایش در سطح سرمی پروتئین کل مشاهده شد. در گروه‌های دریافت کننده جنتاماسین کاهش معنی‌داری در غلظت پروتئین تام مشاهده شد که نشان‌دهنده اثر منفی جنتاماسین و سنتز ناقص پروتئین توسط کبد است. در گروه دریافت کننده عصاره میخک افزایش در غلظت پروتئین تام مشاهده شد که نشان‌دهنده اثر حفاظتی عصاره میخک بر بهبود عملکرد کبد به دنبال تیمار با جنتاماسین است.

آمینوگلیکوزیدها از جمله جنتاماسین به دلیل واکنش‌های اکسیداتیو و آسیب به سلول‌ها می‌توانند موجب اثرات سمی بر سایر بافت‌ها گردند (۱۵). شاخص‌ترین آسیب زیستی متابولیت‌های فعال اکسیژن، واکنش آنها با لیپیدهای اشباع نشده و در نتیجه پراکسیداسیون آنهاست. این اثر موجب تغییرات سیالیت غشا می‌گردد و در نتیجه غشا نسبت به مولکول‌هایی حتی به بزرگی آنزیم‌ها قابل نفوذ می‌گردد (۱۵). ایجاد آپوپتوزیس یا مرگ برنامه‌ریزی شده سلول و ایجاد رادیکال آزاد، مکانیسم اثر جنتاماسین بر بافت‌های بدن موجود زنده است. رادیکال‌های آزاد

می توان به عنوان یک نشانه در بهبود فعالیت سلول‌های کبدی پیشنهاد نمود (۲۶).

ترکیبات فنلی در گیاهان به‌عنوان آنتی‌اکسیدان محسوب می‌شوند و در خون به صورت متصل به آلبومین حمل می‌شود و دارای اثر متقابل در افزایش میزان این پروتئین حمل‌کننده است (۹). افزایش آلبومین در گروه‌های دریافت‌کننده عصاره نسبت به گروهی که جنتامایسین را به تنهایی دریافت نمود؛ دور از انتظار نیست. در مطالعه حاضر نیز در گروه‌های دریافت‌کننده جنتامایسین کاهش معنی‌داری در غلظت پروتئین تام مشاهده شد که نشان‌دهنده اثرات منفی جنتامایسین و سنتز ناقص پروتئین توسط کبد است. سایر مطالعات نشان می‌دهند دریافت جنتامایسین باعث کاهش در غلظت پروتئین تام در کبد به علت آسیب به بافت کبد می‌شود (۲۷) که موافق با مطالعه حاضر است. همچنین در گروه‌های دریافت‌کننده عصاره میخک به خصوص در دوزهای بالاتر افزایش در سطح سرمی پروتئین کل مشاهده شد. گیاهان دارای اوژنول دارای خواص آنتی‌اکسیدانی هستند که سبب افزایش سنتز پروتئین تام در کبد می‌شوند (۹). ترکیبات آنتی‌اکسیدانی موجود در مواد غذایی و ویتامین‌ها، پلی‌فنل‌ها و کاروتن‌ها هستند. با توجه به شواهد این عوامل به عنوان آنتی‌اکسیدان در گیاه میخک معرفی شده‌اند. سایر مطالعات نیز نشان می‌دهند گیاهان دارای ترکیب مشابه با میخک، دارای سیستم آنتی‌اکسیدانی هستند که اثر آنها بر بافت‌های مختلف بدن مانند کبد، در مقابله با داروهای شیمیایی به اثبات رسیده است (۲۸). این مسأله احتمالاً در ارتباط با عصاره میخک نیز صدق می‌کند. همچنین در پژوهش حاضر در گروه دریافت‌کننده عصاره میخک افزایش در غلظت پروتئین تام مشاهده شد که نشان‌دهنده اثر حفاظتی عصاره میخک بر بهبود عملکرد کبد به دنبال تیمار با جنتامایسین است.

پیشنهاد می‌گردد در مطالعاتی آنتی اثر عصاره میخک بر عوارض کبدی ناشی از دیگر آمینوگلیکوزیدها در موش‌های صحرایی مورد مطالعه قرار گیرد. همچنین اثر آنتی‌اکسیدانی عصاره زنجبیل بر سمیت کبدی ناشی از جنتامایسین و اثر جنتامایسین بر سیستم تولید مثلی موش‌های صحرایی مختلف و نیز اثر داروی جنتامایسین بر تغییرات آنزیم‌های آنتی‌اکسیدان در بدن موش صحرایی ماده ارزیابی گردد.

نتیجه‌گیری

نتایج این مطالعه نشان داد که جنتامایسین باعث تخریب بافت کبدی و به دنبال آن افزایش آنزیم‌های کبدی و همچنین اختلال در سنتز آلبومین و پروتئین کل می‌شود. عصاره میخک به‌واسطه خواص آنتی‌اکسیدانی به خصوص اوژنول و ترکیبات فنلی آن باعث کاهش سمیت کبدی جنتامایسین گردید.

بیماری‌های عفونی و التهابی تغییرات آشکاری دارد (۲۲). فعالیت آنزیم ALP در بافت‌های مختلف و از جمله سرم مشاهده می‌شود. در آسیب‌های شدید کبدی مثل آسیب‌های ناشی از پاسخ‌های ایمنی در موش آزمایشگاهی نیز میزان آنزیم ALP افزایش یافته است (۲۳). در مطالعه حاضر غلظت آنزیم‌های AST و ALP در گروه دریافت‌کننده جنتامایسین افزایش معنی‌داری نسبت به گروه‌های کنترل و شم نشان داد. غلظت آنزیم AST در گروه جنتامایسین و دوز حداکثر عصاره میخک کاهش معنی‌داری نسبت به گروه جنتامایسین یافت. غلظت آنزیم ALP در گروه دریافت‌کننده جنتامایسین با دوز حداقل عصاره دارای افزایش معنی‌داری نسبت به گروه کنترل بود. غلظت آنزیم ALP در گروه‌های دریافت‌کننده جنتامایسین و دوزهای حداقل، متوسط و حداکثر، دارای کاهش معنی‌داری نسبت به گروه جنتامایسین بود. مصرف ۲۰۰ mg/kg/bw جنتامایسین، باعث نشت آنزیم‌های کبدی به خصوص AST می‌شود (۲۴) که موافق با مطالعه حاضر است. همچنین افزایش فعالیت پلاسمایی ALT، AST و ALP نیز به احتمال قوی به علت نقص در عملکرد کبد روی می‌دهد (۲۵) که احتمالاً تخریب سلول‌های کبدی باعث نشت این آنزیم‌ها از سیتوزول کبد به داخل جریان خون می‌شود. به عبارت دیگر در مراحل اولیه تخریب کبد آنزیم‌های سیتوپلاسمی هپاتوسیت‌ها احتمالاً از سلول‌ها به داخل جریان خون نشت می‌کند و نفوذپذیری غشا افزایش می‌یابد (۲۶).

در مطالعه حاضر در گروه دریافت‌کننده جنتامایسین افزایش در آنزیم‌های AST و ALP مشاهده شد که احتمالاً نشان‌دهنده اثرات مضر جنتامایسین بر بافت کبد و در نتیجه رادیکال‌های آزاد است که منجر به نشت آنزیم‌ها شده است. آنچه مسلم است در گروه‌های دریافت‌کننده عصاره، غلظت آنزیم‌ها در مطالعه حاضر کاهش یافته است. مطالعات انجام شده بر روی ترکیبات دارای فلاونوئید (مشابه به عصاره میخک) نشان داده این مواد باعث کاهش سمیت کبدی ناشی از جنتامایسین می‌شود (۲۶). در مطالعه ما در گروه دریافت‌کننده عصاره میخک به همراه جنتامایسین به خصوص در دوزهای بالاتر عصاره، کاهش آنزیم‌های کبدی مشاهده شد که موافق با مطالعه Chin و همکاران (۲۶) و نشان‌دهنده اثر حفاظتی عصاره است. همچنین شواهد نشان می‌دهد سنتز آلبومین در بیماری‌های مختلف به‌خصوص در بیماری‌های کبدی، کاهش می‌یابد. بنابراین کاهش آلبومین در گروه‌های دریافت‌کننده جنتامایسین نسبت به گروه‌های کنترل و شم نشان از اثر منفی جنتامایسین بر تغییرات غلظت آلبومین دارد و افزایش میزان آلبومین در گروه‌های دریافت‌کننده عصاره نشان می‌دهد که عصاره نه تنها آسیبی به کبد نرسانده؛ بلکه می‌تواند سبب بهبود فعالیت کبدی شود. با توجه به نقش کبد در سنتز آلبومین، افزایش سنتز آلبومین را

تشکر و قدردانی

این مقاله حاصل پایان‌نامه (شماره ۲۹۸) خانم مینا افراسیابی برای دریافت درجه کارشناسی ارشد در رشته زیست‌شناسی علوم جانوری - گرایش زیست‌شناسی سلولی و تکوینی از دانشکده علوم

پایه دانشگاه آزاد اسلامی واحد کازرون بود. بدین وسیله از مسؤولین محترم دانشگاه آزاد اسلامی واحد کازرون و دانشکده پزشکی جهرم سپاسگزاری می‌گردد.

References

- Gail MJ. Oncology Nursing Drug Handboo. 1st ed. Margaret Barton-Burke. 2005; pp: 945-9.
- Islas-Carbajal MC, Covarrubias A, Grijalva G, Alvarez-Rodríguez A, Armendáriz-Borunda J, Rincón-Sánchez AR. Nitric oxide synthases inhibition results in renal failure improvement in cirrhotic rats. *Liver Int.* 2005 Feb; 25(1): 131-40.
- Stojiljkovic N, Stoilkovic M, Randjelovic P, Veljkovic S, Mihailovic D. Cytoprotective effect of vitamin C against gentamicin-induced acute kidney injury in rats. *Exp Toxicol Pathol.* 2012 Jan; 64(1-2): 69-74. doi: 10.1016/j.etp.2010.06.008
- Boisnic S, Branchet MC, Ermosilla V. Healing effect of a spray containing Rhealba oat colloidal extract in an in vitro reconstitution model of skin. *Int J Tissue React.* 2005; 27(3): 83-9.
- Chevallier A. Encyclopedia of Herbal Medicine: The Definitive Home Reference Guide to 550 Key Herbs with all their Uses as Remedies for Common Ailments. 2nd ed. London: DK Adult. 2000; pp: 120-29.
- Brickell Ch. RHS A-Z Encyclopedia of Garden Plants. 3rd ed. London: Penguin Books Ltd. 2008; pp: 345-51.
- Leslie AC. The International Dianthus Register (1983) and Checklist: Twenty-ninth Supplement. London: Royal Horticultural Society. 2012; pp: 451-56.
- Wu HQ, Li J, He ZD, Liu ZG. Acaricidal activities of traditional Chinese medicine against the house dust mite, *Dermatophagoides farinae*. *Parasitology.* 2010 May; 137(6): 975-83. doi: 10.1017/S0031182009991879
- Chaieb K, Hajlaoui H, Zmantar T, Kahla-Nakbi AB, Rouabhia M, Mahdouani K, et al. The chemical composition and biological activity of clove essential oil, *Eugenia caryophyllata* (*Syzygium aromaticum* L. Myrtaceae): a short review. *Phytother Res.* 2007 Jun; 21(6): 501-6.
- Suzuki S, Takamura S, Yoshida J, Shinzawa Y, Niwa O, Tamatani R. Comparison of gentamicin nephrotoxicity between rats and mice. *Comp Biochem Physiol C Pharmacol Toxicol Endocrinol.* 1995 Sep; 112(1): 15-28.
- Ashafa AO, Kazeem MI. Toxicopathological evaluation of hydroethanol extract of *Dianthus basuticus* in Wistar Rats. *Evid Based Complement Alternat Med.* 2015; 2015: 348519. doi: 10.1155/2015/348519
- Abbasnejad M, Keramat B, Salari S, Hosainzadeh M. [The effects of Aqueous and hydroalcoholic extract of *Eugenia Caryophyllata* on formalin induced pain in male rats]. *J Med plants.* 2012; 11(9): 229-32. [Article in Persian]
- Samsamshariat H. [Selection of Medicinal Plants]. 1st. Isfahan: Manny Publications. 2004; pp: 311-16. [Persian]
- Sunheimer RL. *Clinical Laboratory Chemistry.* 1st ed. Grandview Heights, OH, U.S.A: Pearson. 2010; pp: 520-31.
- Eberhard MK. Reactive oxygen metabolites: Chemistry and Medical Consequences. 1st. Washington D.C: CRC Press; 2001; pp: 97-99.
- Stojiljkovic N, Stoilkovic M, Randjelovic P, Veljkovic S, Mihailovic D. Cytoprotective effect of vitamin C against gentamicin-induced acute kidney injury in rats. *Exp Toxicol Pathol.* 2012 Jan; 64(1-2): 69-74. doi: 10.1016/j.etp.2010.06.008
- Naghizadeh B, Boroushaki MT, Vahdati Mashhadian N, Mansouri MT. Protective effects of crocin against cisplatin-induced acute renal failure and oxidative stress in rats. *Iran Biomed J.* 2008 Apr; 12(2): 93-100.
- Guénette SA, Ross A, Marier JF, Beaudry F, Vachon P. Pharmacokinetics of eugenol and its effects on thermal hypersensitivity in rats. *Eur J Pharmacol.* 2007 May; 562(1-2): 60-7.
- Tripodi A, Mannucci PM. The coagulopathy of chronic liver disease. *N Engl J Med.* 2011 Jul; 365(2): 147-56. doi: 10.1056/NEJMr1011170
- Noorani AA, Gupta K, Bhadada K, Kale MK. Protective effect of Methanolic Leaf extract of *Caesalpinia Bonduc* (L.) on Gentamicin-induced hepatotoxicity and nephrotoxicity in rats. *Iranian Journal of Pharmacology and Therapeutics.* 2011; 10(1): 21-25.
- Seibel MJ. Biochemical markers of bone turnover part I: biochemistry and variability. *Clin Biochem Rev.* 2005 Nov; 26(4): 97-122.
- Pratt DS, Kaplan MM. Evaluation of abnormal liver-enzyme results in asymptomatic patients. *N Engl J Med.* 2000 Apr; 342(17): 1266-71.
- Xu L, Zhao Y, Qin Y, Xu Q. A novel model of acute liver injury in mice induced by T cell-mediated immune response to lactosylated bovine serum albumin. *Clin Exp Immunol.* 2006 Apr; 144(1): 125-33.
- Khan MR, Badar I, Siddiquah A. Prevention of hepatorenal toxicity with *Sonchus asper* in gentamicin treated rats. *BMC Complement Altern Med.* 2011 Nov; 11: 113. doi: 10.1186/1472-6882-11-113
- El-Demerdash FM, Yousef MI, El-Naga NI. Biochemical study on the hypoglycemic effects of onion and garlic in alloxan-induced diabetic rats. *Food Chem Toxicol.* 2005 Jan; 43(1): 57-63.
- Chin JH, Abas HH, Sabariah I. Toxicity study of *Orthosiphon stamineus* Benth (*Misai Kucing*) on Sprague Dawley rats. *Trop Biomed.* 2008 Apr; 25(1): 9-16.
- Cuzzocrea S, Mazzon E, Dugo L, Serraino I, Di Paola R, Britti D, et al. A role for superoxide in gentamicin-mediated nephropathy in rats. *Eur J Pharmacol.* 2002 Aug; 450(1): 67-76.
- Zargari A. [Medicinal Plants] 4th ed. Tehran: Tehran University Publisher. 1990; pp: 152-66. [Persian]

Original Paper

Effect of *Dianthus carryophyllu* extract on the induced hepatotoxicity by Gentamicin in rats

Afrasiabie M (M.Sc)¹, Mokhtari M (Ph.D)^{*2}

¹M.Sc in Animal Science, Department of Biology, Kazeroun Branch, Islamic Azad University, Kazeroun, Iran.

²Professor of Physiology, Department of Biology, Kazeroun Branch, Islamic Azad University, Kazeroun, Iran.

Abstract

Background and Objective: Gentamicin can cause cell destruction by generating active oxygen species leading to hepatotoxicity. This study was done to determine the effect of *Dianthus carryophyllu* extract on the Gentamicin induced hepatotoxicity in Wistar rats.

Methods: In this experimental study, 49 mature wistar rats, were randomly allocated into 7 groups including, control; Sham (saline interaperitonely); experimental group 1 was treated with 100 mg/kg/bw clove essence; experimental group 2 were received 100 mg/kg/bw of Gentamicin; and experimental groups 3, 4 and 5 were received 100 mg/kg/bw of Gentamicin along with 25, 50 and 100 mg/kg/bw of hydro alcoholic extract of *Dianthus carryophyllu* (clove), respectively for 28 days. Blood samples were taken and serum activities of Alanine Aminotransferase (ALT), Aspartate aminotransferase (AST), alkaline phosphatase (ALP) and serum concentration of total protein and albumin were measured.

Results: The serum level of aspartate transaminase and Alanine transaminase significantly increased in experimental group 2 in compared to the sham and control groups ($P<0.05$). Alkaline Phosphatase concentration significantly reduced in experimental groups 2 and 3 in comparison with sham and control groups ($P<0.05$). Albumin and total protein concentration significantly reduced in experimental groups 2 and 3 in compare to the sham and control groups ($P<0.05$). In histological examination, cell necrosis, fat accumulation and mononuclear cell accumulation reduced in experimental groups 5 in compare to Gentamicin treated group.

Conclusion: *Dianthus carryophyllu* hydro alcoholic extract is able to protect against enzyme alterations and hepatotoxicity induced by Gentamicin.

Keywords: *Dianthus caryophyllu*, Gentamicin, ALT, AST, ALP, Total protein, Albumin, Rat

* Corresponding Author: Mokhtari M (Ph.D), E-mail: m.mokhtari246@yahoo.com

Received 30 May 2015

Revised 9 Apr 2016

Accepted 10 Apr 2016