

گزارش یک مورد کیست مزانتر با تظاهرات غیر معمول

♦♦ دکتر روح اله یگانه ♦♦ دکتر امیر هومن کاظمی مطلق ♦♦

یافته / سال پنجم / شماره ۱۶

چکیده

مقدمه: کیست مزانتریک، توده های داخل شکمی نادری هستند که شیوع آنها در افراد بالغ یک در ۱۴۰۰۰۰ مورد در بیمارستانهای جنرال گزارش شده است. این بیماری بیشتر در کودکان مشاهده می شود و شیوع آنها یک مورد در ۲۰۰۰۰ در بیمارستانهای اطفال است. کیست های مزانتر اکثراً دارای ماهیت خوش خیم بوده و با تظاهرات بالینی بسیار متنوعی باعث مراجعه به پزشک می شوند. تشخیص بالینی آنها بسیار مشکل است. و ظن قوی به کیست با کمک گرفتن از روش های پاراکلینیک تشخیص را مسجل می کند. در این مطالعه یک مورد کیست مزانتر با تظاهرات غیر معمول مورد بررسی قرار گرفته است.

معرفی بیمار: بیمار معرفی شده آقای ۵۰ ساله ای است که با شکایت از اتساع شکم به همراه درد مبهم مراجعه کرده بود. در معاینه شکم، توده ای واضح لمس نشد؛ اما دیستانسیون منتشر وجود داشت. برای بیمار در ابتدا تشخیص انسداد روده مطرح بود؛ اما با توجه به یافته های تصویر برداری، سونوگرافی و نمای سی تی اسکن و در پی شک بالینی، بیمار با تشخیص کسیت مزانتر مورد عمل جراحی قرار گرفت و کیست های متعددی از شکم بیمار خارج شد. پاتولوژی توده ها *Lymphatic cysts of mesentry* گزارش گردید. بیمار با حال عمومی خوب مرخص شد.

واژه های کلیدی: کیست، مزانتر، توده شکمی

♦ استادیار بخش جراحی مرکز پزشکی لقمان حکیم، دانشگاه علوم پزشکی شهید بهشتی

♦♦ پزشک عمومی - مرکز بهداشت شهرستان اسفراین

مقدمه

کیست های مزانتریک از توده های داخل شکمی نادری هستند که ممکن است منشاء جنینی، اکتسابی، تومورال، عفونی و غیره داشته باشند. شیوع آن در بیمارستانهای عمومی یک در ۱۴۰ هزار مورد و در بیمارستانهای اطفال یک در بیست هزار گزارش شده است (۱).

تغییرات کیست مزانتر برای اولین بار در سال ۱۵۰۷ میلادی به هنگام کالبد شکافی یک کودک ۸ ساله توسط یک آناتومیست ایتالیایی به نام بن وینی^۱ گزارش گردید. حدود ۳۴۰ سال بعد یعنی در سال ۱۸۴۲ میلادی راکیتانسکی^۲ کیست های مزانتریک را به طور کامل توصیف نمود، تا اینکه در سال ۱۸۸۰ میلادی اولین عمل جراحی موفق بر روی کیست مزانتر توسط تیلانکس^۳ فرانسوی انجام گرفت (۲).

تومورهای اولیه مزانتر نسبت به انواع ثانویه آن شیوع بسیار کمتری دارند و ممکن است توپر یا کیستیک باشند. میزان وقوع تومورهای کیستیک دو برابر انواع توپر است و منشأ آن از بافت های مختلف شامل لنفاتیک، عروقی، عصبی و بافت Cystic همبند می باشد. کیست های مزانتر همچنین ممکن است از باقیمانده های بافت جنینی، نقائص تکاملی یا بدنبال تروما بوجود آیند. اکثر تومورهای کیستیک مزانتر خوش خیم هستند. کیستهای مزانتر را بر مبنای محتویات درونی کیست ها، به دو دسته لنفاتیک (شیلوس) و سروزی تقسیم می کنند. کیست های لنفاوی که از شایع ترین تومورهای خوش خیم مزانتر به شمار می آیند به علت نقایص تکاملی در لنفاتیک مزانتر به صورت ایجاد فضاهای بسته و تجمع مایع در آنها ایجاد می شود. این کیست ها می توانند منفرد یا متعدد، تک حجره ای یا چند حجره ای باشند. حدود $\frac{2}{3}$ تومورهای مزانتر، اعم از کیستیک و توپر در مزانتر روده باریک و معمولاً ایلئوم به وجود می آیند. در اکثر بیماران تومور در قسمت محیطی مزانتر قرار می گیرد و غالباً به روده مجاور چسبندگی دارد به دلیل تحرک زیاد مزانتر، اغلب تومورهای مزانتریک

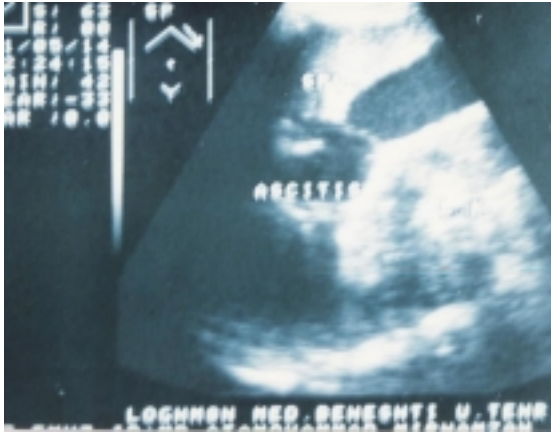
بدون آنکه علامتی ایجاد کند به میزان زیادی رشد می کنند (۳).

معرفی بیمار:

بیمار آقای الف . ع، ۵۰ ساله اهل افغانستان و ساکن شهریار، کارگر که با شکایت اتساع و درد مبهم شکم که از چند ماه پیش شروع شده و به تدریج پیشرفت نموده، به درمانگاه مراجعه کرده است. محل درد در نواحی اطراف ناف، اپی گاستر^۴، قسمت تحتانی و فوقانی شکم به صورت احساس سنگینی و با کیفیتی مبهم که به جایی انتشار ندارد. درد بیمار در این مدت دائمی بوده و با مسکن های معمولی بهبودی نسبی داشته است. بیشترین درد را در اپی گاستر ذکر می کند. در طی این مدت درد وی به تدریج افزایش یافته و همزمان کاهش وزن شدید را نیز ذکر می کند بیمار از بزرگ شدن شکم در مدت اخیر شاکی است و به گفته وی به تدریج شکم او اتساع پیدا کرده که حداکثر اتساع شکم در بالای شکم بوده است. کاهش اشتها و تهوع و استفراغ به دنبال غذا خوردن از شکایات دیگر بیمار است که استفراغ های بیمار محتوی غذای خورده شده می باشد. بیمار در طی این مدت از یبوست نیز شکایت داشته است. سابقه بیماری مهمی را در خود و یا سایر اعضای خانواده ذکر نکرد. در معاینه فیزیکی ظاهر بیمار بسیار لاغر بود؛ ولی رنگ پریده یا ایکتریک نبود. در معاینه شکم دیستانسیون منتشر وجود داشت که در بالای شکم بارزتر بود. صداهای شکمی کاهش یافته بود. نشانه های وجود مایع آزاد داخل صفاق وجود نداشت، عروق شکمی برجسته نبود. شکم نرم و در اپی گاستر و قسمت تحتانی شکم، مختصری حساسیت در لمس عمقی وجود داشت، بزرگی طحال مشاهده نشد. دق شکم تیمپان بود.

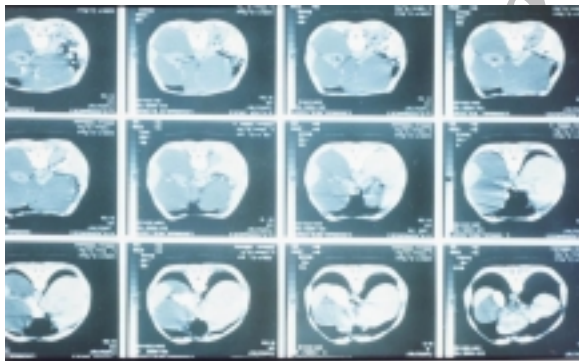
توده ای واضح در شکم لمس شد. در سمع شکم نیز بروئی وجود نداشت. توشه رکتال حاوی مختصری مدفوع سفت بود. در معاینه قفسه سینه، شکل قفسه سینه بشکله ای بود و در سمع ریه ها مختصری کاهش صدا در قاعده هر دو ریه وجود داشت. سمع قلب نرمال بود. سایر معاینات نرمال و نکته قابل ذکری نداشت.

1-Benevini
2-Rokitansky
3-Tillanx
4-Epigaster

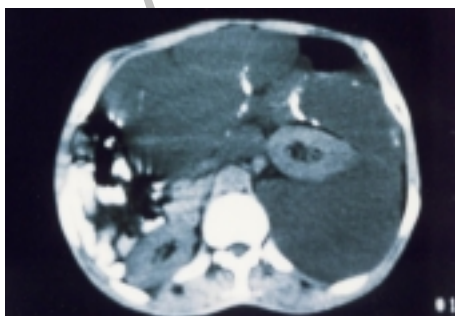


تصویر شماره ۲: دو سنگ در کیسه صفرا نمای آسیت شطرنجی

در CT- Scan توده های کیستیک با نمای پر از مایع در تمام شکم و خلف صفاق به اندازه های مختلف وجود داشت . بزرگترین آنها در طرف چپ و خلف صفاق بوده که از قسمت تحتانی شکم تا زیر دیافراگم کشیده شده و کلیه چپ را به قدام جابجا کرده بود. روده ها و احشاء دیگر به گوشه ای رانده شده بودند (تصاویر شماره ۳، ۴، ۵، ۶)



تصویر شماره ۳: ضایعات کیستیک پر از مایع



تصویر شماره ۴: ضایعات کیستیک پر از مایع

علائم حیاتی بیمار به قرار زیر بود:

T:37.5^c RR:20/min PR:90/min
BP:130/75mmHg

بررسی های اولیه پاراکلینیک موارد زیر را نشان می داد:

براساس رشته اصلی:

RBC:4.52×10⁶ ESR =15

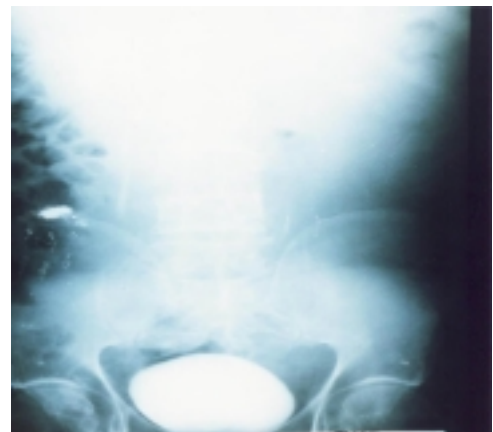WBC: 6000/ml CRP : 2⁺ Ast=32 AL=27

PPD= منفی

Diff: pol:71% Lymph : 281 %-Hb:13.2mg

FBS: 110 mg/ dLAlp:308

گرافی ساده شکم کدورت منتشر در کل شکم به اضافه میکروکلسیفیکاسیون^۱ منتشر با حداکثر مقدار در قسمت تحتانی شکم وجود داشت. الگوی گاز کولون به طرف خارج (lateral) شکم جابجا شده است (تصویر شماره یک)



تصویر شماره ۱: گرافی ساده شکم

کدورت منتشر در کل شکم + میکروکلسیفیکاسیون

منتشر و جابجایی گاز کولون به لترال شکم

در سونوگرافی کبد و مجاری صفراوی نرمال بود در کیسه صفرا یک سنگ نمایان بود. شکم پر از مایع آسیت با نمای شطرنجی است (تصویر شماره دو) آندوسکوپی نرمال بود .

1-Microcalcification

نداشت بطور کامل خارج گردید. چندین ضایعه بسیار بزرگ کیستیک در خلف صفاقی و طرف چپ از لگن تا دیافراگم وجود داشت که بعد از برداشتن جدار آنها تا حدی که به احشاء مجاور صدمه ای وارد نشود، محتویات آنها که حدود ۶ - ۵ لیتر مایع سروزال زرد کهربائی بود خارج گردید. بعد از شستشو شکم با نرمال سالین و گذاشتن ۲ عدد درن پترز^۱ داخل حفره کیستهای بزرگ، جدار شکم ترمیم شد. درنهای روز ششم بعد از عمل خارج گردید و بیمار روز نهم با حال عمومی خوب مرخص شد.

نتیجه پاتولوژی بیمار (Lymphatic cyst of mesentery) گزارش گردید.

بحث

میزان بروز تومورهای مزانتریک در هر دو جنس تقریباً مساوی است. معهذا تومورهای کیستیک تا حدی در زنان و تومورهای بدخیم تا حدی در مردان بیشتر دیده می شود. کیستهای مزانتتر بیشتر در کودکان مشاهده می گردد.

بر اساس یک مطالعه جامع که اخیراً انجام گرفته است، تقسیم بندی جدیدی برای کیست های مزانتتر پیشنهاد شده که بر اساس نمای هیستوپاتولوژیک این ضایعات را به ۶ گروه تقسیم می کند (۴).

۱- کیست های با منشا لنفاتیک (مانند کیست های لنفاتیک و لنفانژیوما)

۲- کیست های با منشا مزوتلیال (مانند کیست های مزوتلیال، کیست مزوتلیومای خوش خیم و مزوتلیومای بدخیم).

۳- کیست های با منشا روده ای

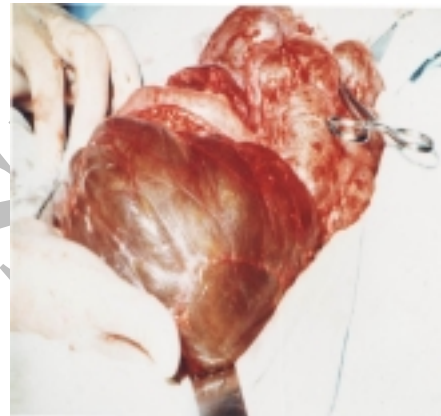
۴- کیست های با منشا ادراری، تناسلی

۵- تراتوم کیستیک بالغ (کیست درموئید)

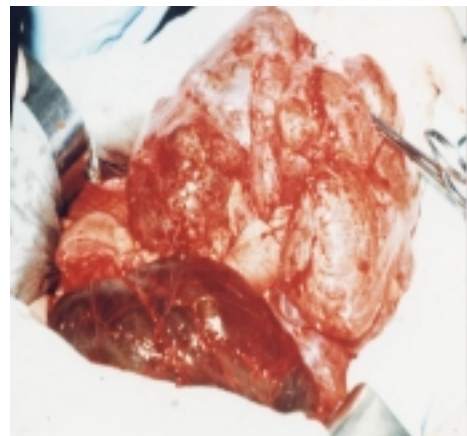
۶- کیست های کاذب (کیست های عفونی و تروماتیک)

تظاهرات بالینی توده های مزانتتر به اندازه، محل و تحرک توده مذکور بستگی دارد. در اکثر بیماران علائم کم و ناپایدار است و توده به طور اتفاقی در معاینات روتین کشف می شود. چنانچه توده در قسمت های محیطی مزانتتر و نزدیک روده باشد،

سرانجام بیمار با تشخیص بالینی کیست مزانتتر مورد عمل جراحی قرار گرفت. پس از بازکردن شکم با برش خط وسط تحت بیهوشی عمومی و همچنین بازکردن پریتون، کیست های متعدد و به اندازه های مختلف از ۲×۲×۲ cm تا ۱۵×۲۰×۱۰ cm مشاهده شد منشاء این کیست ها از مزوی روده ها و خلف صفاق بود. (تصاویر ۵، ۶)



تصویر شماره ۵: جراحی کیست های بزرگ و متعدد پس از عمل جراحی



تصویر شماره ۶: کیست های بزرگ و متعدد پس از عمل جراحی

هر کیست حاوی مایع زرد کهربایی بود و در جدار بعضی کیست ها نقاط کلسیفیه وجود داشت. تمامی کیستهای آزاد داخل صفاق که به خون رسانی احشاء داخل شکم ارتباطی

1- Petzer dem

رادیو گرافی با ماده حاجب تنها موقعی کمک کننده است که تومور بزرگ بوده و باعث فشار و جابجایی روده و حالب شود.

اولتراسونوگرافی در تشخیص توده های کیستیک و توپر بسیار مفید است. سونوگرافی، کیست های مزانتر را به شکل توده های سونولوسنت با حدود مشخص نشان می دهد. توده های کیستیک در سی تی اسکن به صورت توده های غیر چسبیده با دیواره نازک دانسیته مشابه آب و انواع توپر به شکل توده ورقه مانند نامنظم با دانسیته بیشتر دیده می شود (۳).

تنها درمان تومورهای مزانتر اعم از خوش خیم و بدخیم، برداشتن تومور به طریق جراحی است. کشیدن مایع داخل کسیت به علت تجمع مجدد آن مفید نیست. تمام کیست های قابل لمس مزانتر را در صورت امکان باید خارج نمود چرا که در نهایت باعث فشار به ساختمانهای مجاور شده و ایجاد درد خواهند کرد. تومورهای کیستیک خوش خیم را به روش (Enucleation) و یا اکسیزیون موضعی خارج می کنند (۳).

درناژ خارجی (Marsupialization) توصیه نمی شود. در صورتیکه به علت چسبندگی اعضای حیاتی و داخل شکمی حذف آن مقدور نباشد، درناژ به داخل حفره صفاقی ارجحیت می یابد. (۶). اخیرا خارج کردن توده از طریق لاپاراسکوپي نیز به عنوان روش انتخابی پیشنهاد شده است. (۷)

تعدادی از کیستهای بیمار ما به دلیل عدم ارتباط با خون رسانی احشاء داخل شکم به طور کامل خارج گردیدند، ولی تعدادی از کیستها که در مزانتر روده کوچک و خلف صفاق در مجاورت عروق اصلی مزانتر وجود داشتند، با جدار برداری و تخلیه محتویات کیست درمان شدند. پیش آگهی کیستهای مزانتریک و همچنین توده های توپر شکم پس از خارج کردن کامل آنها عالی است (۳). بیمار ما در پیگیریهای بعدی شکایت شکمی نداشته و بررسیهای انجام شده نیز طبیعی بود.

با توجه به شایع بودن شکایات شکمی بیماران مراجعه کننده به درمانگاههای جراحی و علی رغم نادر بودن توده های مزانتریک از جمله کیست مزانتر، در هر بیمار که با شکایات

علائم زودتر ظاهر می شود. بیمار ممکن است فقط از احساس پری و فشار در شکم بویژه پس از صرف غذا شاکی باشد. همانطور که یکی از شکایات اصلی بیمار ما نیز چنین بود. شکایات واضح شکمی شیوع کمتری دارد (۳). دردشکم اغلب در نتیجه کشش مزانتر بعلت وزن کیست بوجود می آید. درد شکم ممکن است ملایم و تکرار شونده و یا خیلی حاد ایجاد شود. دردهای کولیکی و متعاقب آن استفراغ به طور شایع وجود دارد؛ اما ماهیت درد در بیمار ما غیر کولیکی بود. به ندرت تظاهر بیماری بصورت انسداد روده و یا ولولوس ویا عوارض خود کیست مانند پیچ خوردگی، خونریزی یا انفارکتوس خواهد بود (۳).

انسداد مجاری ادرار بوسیله کیست نیز گزارش شده است (۵)، در غیاب انسداد روده و عوارض ذکر شده، تنها یافته هنگام معاینه، وجود یک توده غیر حساس داخل شکمی است که معمولا در ربع تحتانی و راست شکم لمس می شود. در بیمار ما توده ای واضح در شکم لمس نشد که به علت پر بودن تمام فضای شکم با کیست های فراوان بود که گویی در کنار همدیگر چیده شده بودند.

توده های بسیار بزرگ در این بیماری معمولا کیستیک بوده و قوام سفت و مواجی دارند. این توده ها معمولا متحرک هستند. تشخیص افتراقی این بیماری شامل تمام توده های شکمی و خلف صفاق می باشد (۳). در بیمار ما علاوه بر اینها، با توجه به علائم و شواهد اولیه، انسداد روده به عنوان اولین تشخیص افتراقی محسوب می شد. مطابق یک بررسی در کشور هند، بیماران با علائم شکم حاد مراجعه می کنند و تعداد کمتری از درد شکمی مزمن شاکی هستند و در مواردی بسیار نادر و گاهی علائم فتق کشاله ران را تقلید می کنند.

هیچکدام از روش های پاراکلینیک در تشخیص بیماری اختصاصی نیست. برای تشخیص این بیماری حتما باید به فکر این بیماری بود و آن را مد نظر داشت. استفاده از اشعه ایکس کمکی به افتراق انواع خوش خیم و بدخیم نمی کند

References

- 1- Kevin M, Sittig MD, Michael S. Abdominal wall, peritoneum, mesenteries, Sabiston. textbook of surgery. 16th ed, W.B Saunders Co, 2001, PP: 769-783.
- 2- Seymour L, Schwartz. Maningt's: Abdominal operations. 10th edition, Asimon & schuster co, 1996; pp: 420-570
- 3- Schwartzs, Shires G, Spencer F. Principles surgery, 7th ed, McGraw-hill, 1999; pp: 1551 - 1582.
- 4- Perrot M, Brundler M. Mesenteric cysts: Toward less confusion Dep of surgery. University Hospital of Genevae Switzerland, 2000; 17(4) : 323-8.
- ۵- خوارزمی، ع؛ توسلی، م؛ معاون سعیدی، ک؛ امیدی، م. کیست های مزانتتریک و معرفی یک مورد آن. مجله دانشکده پزشکی مشهد، سال سی ام، شماره بیست و یکم و بیست دوم، ۱۳۶۶ صص: ۲۶-۲۳.
- 6- Mohanty Sk, Bal RK. Mesenteric cyst- an unusual presentation. Dep Of General surgery, Medical college Pune India, 1998 May; (5) 792-3
- 7- Kala Z, Svoboda T. Laparoscopic resection of mesnteric cyst. FN Brno- Bohunice. 1998 Oct; 77(10): 454-5

شکمی اعم از درد شکم تا پیریتونیت و انسداد مراجعه می کند به ویژه اگر در ابتدا تشخیص قطعی حاصل نشد همواره باید این بیماری را جزء تشخیص افتراقی های مهم قرار داده و مد نظر داشت.