

نتایج فانکشنال درمان جراحی شکستگی های رادیوس و الننا

مهرداد منصوری^۱

۱- استادیار، عضو هیئت علمی دانشگاه علوم پزشکی لرستان

یافته / دوره هفتم / شماره ۱۳ و ۱۴ / پاییز و زمستان ۱۴ / مسلسل ۱۶

چکیده

دریافت مقاله: ۸۴/۱/۲۱، پذیرش مقاله: ۸۴/۳/۸

*** مقدمه:** شکستگی های جابجا شده استخوان های ساعد (رادیوس و الننا) در بزرگسالان معمولا توسط جا اندازی باز شکستگی و فیکساسیون داخلی درمان می شوند. هدف این مطالعه بررسی نتایج فانکشنال این شکستگی ها بود.

*** مواد و روش ها:** در این مطالعه طی مدت پنج سال تعداد ۵۲ بیمار که توسط جا اندازی باز رادیوس و الننا و فیکساسیون داخلی توسط پلاکهای Dynamic compression plate (DCP) شماره ۳/۵ درمان شده اند مورد بررسی قرار گرفته اند. بعد از جراحی اندام به مدت یک هفته بی حرکت شده و سپس حرکات اکتیو آرنج و مچ دست و سپس تقویت عضلات ساعد بعد از دو ماه شروع شده است. مدت پیگیری ۱۸ ماه (۲۳-۱۱) بوده و بیماران از لحاظ دامنه حرکات ساعد و مچ دست و قدرت گریپ گرفتن دست بررسی شدند. نتایج فانکشنال توسط پرسشنامه DASH بررسی شدند.

*** یافته ها:** پرونیشن ساعد در مقایسه با سوپینیشن و در مقایسه با اندام سالم طرف مقابل کاهش یافته بود. دامنه حرکات فلکشن و اکستنشن مچ و آرنج به سطح نرمال قبل از عمل برگشته بود. قدرت Grip در مقایسه با طرف مقابل کاهش پیدا کرده بود. در پرسشنامه (DASH) نتایج رضایتبخش بودند.

*** نتیجه گیری:** ریداکشن اناتومیک و فیکساسیون داخلی روش استاندارد درمان شکستگی های با جابجایی هر دو استخوان رادیوس و الننا ساعد در بالغین است. با در نظر گرفتن یافته ها به نظر می رسد توجه بیشتر به انجام حرکات ساعد به خصوص پرونیشن و تقویت عضلات ساعد بعد از عمل جراحی در بهبود فانکشنال بیمار به خصوص پرونیشن و قدرت Grip تاثیر بسزایی داشته باشد.

واژه های کلیدی: شکستگی ساعد، جا اندازی باز، فیکساسیون داخلی

آدرس مکاتبه: خرم آباد - بیمارستان شهدای عشایر، دفتر آموزش بالینی

مقدمه

ساعد نقش مهمی در کارایی اندام فوقانی ایفا میکند و موجب قرار گرفتن دست در وضعیت دلخواه می شود. ساعد همراه با مفاصل رادیو اولنار پرگزیمال و دیستال موجب پرونیشن و سوپینیشن دست شده و این دو حرکت تاثیر زیادی در فعالیتهای روزمره ما دارند. درمان مناسب در بدست آوردن کارایی ساعد بعد از شکستگی اهمیت بسیاری دارد. روشهای متعدد درمانی جهت این شکستگی پیشنهاد شده است که انتخاب آن بسته به سن بیمار، شدت آسیب به استخوان و بافت نرم و عوامل دیگر دارد. رایج ترین این درمانها در افراد بالغ جاناندازی باز و فیکساسیون داخلی هر دو استخوان رادیوس و الن توسط پلاک است (۱). گر چه مثل هر شکستگی دیگر عوارض متعددی بدنبال این شکستگی می تواند اتفاق بیفتد، ولی به دنبال جاناندازی باز و فیکساسیون هر دو استخوان ساعد توسط پلاک، انتظار می رود شکستگی ها بدون عارضه جدی جوش بخورند (۲،۳). با این حال مربیدیتی این شکستگی ها کمتر مورد بررسی و توجه جدی قرار گرفته است.

هدف این مطالعه بررسی نتایج بالینی و فانکشنال شکستگی های جابجا شده رادیوس و الن است که توسط جاناندازی باز و فیکساسیون داخلی با پلاک درمان شده است.

مواد و روش ها

بین سالهای ۷۷ تا ۸۲ تعداد ۶۷ بیمار بزرگسال با تشخیص شکستگی هر دو استخوان رادیوس و الن در ناحیه ساعد مورد عمل جراحی جاناندازی باز و فیکساسیون توسط پلاکهای DCP^۱ شماره ۳/۵ قرار گرفتند. بیماران در فاصله ۸-۱ روز بعد از ترومای اولیه تحت عمل جراحی قرار گرفتند. عمل جراحی عموماً توسط بیهوشی عمومی و تحت کنترل تورنیکه با دو انسیزیون جداگانه خلفی انجام شد و برای فیکساسیون رادیوس از پلاکهای ۷-۶ سوراخه و الن از پلاکهای ۸-۶ سوراخه ۳/۵ استفاده شد. در همه بیماران از درن همووک در هر دو انسیزیون استفاده شده، بعد از جراحی، ساعد توسط اتل بلند بمدت یک هفته بی حرکت شده و سپس حرکات

فعال و فعال با کمک را در ناحیه آرنج بصورت فلکشن و اکستنشن و در مچ دست بصورت فلکشن و اکستنشن و پرونیشن و سوپینیشن انجام شده و تقویت عضلات ساعد بعد از دو ماه از عمل جراحی شروع شد. از این تعداد ۱۵ نفر به علت عدم مراجعات لازم پیگیری نشدند و بقیه یعنی ۳۳ مرد و ۱۹ زن بمدت ۱۸ (۱۳-۱۱) ماه پیگیری شدند. بررسی بیماران از لحاظ دامنه حرکات ساعد و مچ دست و قدرت Grip دست انجام شد. برای بررسی جوش خوردن استخوانها از رادیوگرافی استفاده شد. نتایج فانکشنال توسط پرسشنامه DASH^۲ بررسی شدند (۴،۵،۶). DASH یک روش اندازه گیری و بررسی نتایج درمانی است که توسط انجمن جراحان ارتوپدی امریکا ارائه شده است و شامل پرسشنامه ایست حاوی ۳۰ موضوع که توسط بیمار پر شده و شکایات و کارآیی فیزیکی بیماری را که دچار آسیبهای عضلانی، استخوانی شده مورد بررسی قرار می دهد.

اطلاعات بعد از ورود به کامپیوتر توسط نرم افزار SPSS9 آنالیز گردیده و شاخص های توصیفی بدست آمده بصورت جدول ارائه شدند.

یافته ها

مکانیسم شکستگی ها در ۵۳٪ موارد سقوط به زمین و در ۲۴٪ موارد تصادف اتومبیل یا موتورسیکلت بوده است. در تقسیم بندی شکستگی ها توسط سیستم AO(ASIF)^۳، ۱۵ نفر A و ۳۲ نفر B و ۵ نفر نوع C بوده اند.

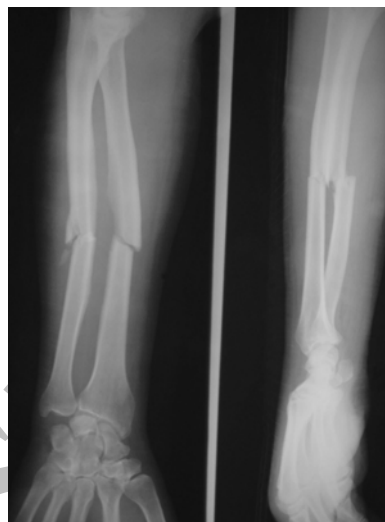پرونیشن ساعد مبتلا در مقایسه با ساعد سالم طرف مقابل کاهش معنی دار پیدا کرده بود ($P < 0.05$). این کاهش بیشتر از تغییراتی بود که در سوپینیشن ساعد اتفاق افتاده؛ ولی حرکات مچ دست و آرنج بصورت فلکشن و اکستنشن تغییری نکرده بودند (شکل شماره ۱). در بررسی DASH نتایج خوب بوده و متوسط Score بدست آمده ۱۶ (۱۰-۳۲) بوده و اکثر بیماران به فعالیتهای بدنی قبل از شکستگی برگشته بودند.

1. Dynamic compression plate
2. Disabilities of Arm, Shoulder and Hand
3. Association for study of interval Fixation

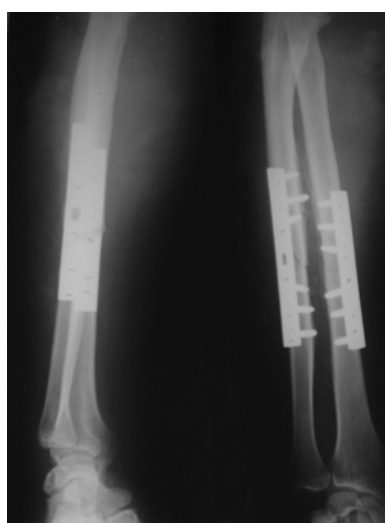
جدول شماره ۲- قدرت Grip ساعد (سالم و شکسته)، برحسب کیلوگرم

محدوده	اندام سالم		محدوده	اندام شکسته
	اندام سالم	محدوده		
۱۶-۲۵	۲۲	۱۵-۲۴	۱۹	قدرت

البته توانایی در حرکات ظریف دست تا حدی از دست رفته بودند. تمام شکستگی ها در رادیوگرافی در وضعیت مناسب جوش خوردند (شکل شماره ۲).



شکل شماره ۱- نمونه ای از شکستگی ها قبل از عمل



شکل شماره ۲- نمونه ای از شکستگی ها بعد از عمل

بحث

روش استاندارد در درمان شکستگی های هر دو استخوان ساعد در بزرگسالان جاناندازی باز و فیکساسیون داخلی توسط پلاک است. اکثر جراحان بررسی درمان بعد از جراحی را فقط از لحاظ رادیوگرافی یعنی جوش خوردن و بدست آوردن امتداد مناسب می دانند و بررسی فانکشنال ساعد کمتر مد نظر بوده است. شاید مهمترین علت این عقیده این است که ظاهراً بدست آوردن امتداد مناسب استخوانها بعد از جراحی در دسترستترین روش جهت بدست آوردن فانکشن مناسب است (۸،۷). به نظر می آید اتفاق عقیده ای وجود دارد مبنی بر این که زاویه بیش از ۱۰ درجه و چرخش بیش از ۴۵ درجه و یا جابجایی کامل در محل شکستگی قابل قبول نمی باشد (۹،۱۰،۱۱). مک هنری^۱ پیشنهاد می کند شکستگیهای دیافیزیال با انگولیشن بیش از ۲۰ درجه یا همراه با مال روتیشن یا جابجایی کامل نیاز به عمل جراحی دارند (۱۲). این مطالعه فانکشن و کارایی ساعد بعد از جاناندازی باز و فیکساسیون داخلی را مورد بررسی قرار داده است. پارامترهایی که بیشتر تحت تاثیر قرار گرفته اند پرونیشن ساعد و قدرت Grip بوده اند. ولی با در نظر گرفتن معیارهای DASH خوب، ظاهراً به نظر میرسد بیماران بدون اینکه متوجه این تغییرات شوند به کارهای روزمره ادامه می دهند.

نتیجه گیری

توجه بیشتر به انجام حرکات ساعد و تقویت عضلات آنها هر چه زودتر بلافاصله از عمل جراحی، کمک زیادی به بهبود فانکشنال ترومای ساعد می کند.

جدول شماره ۱- دامنه متوسط حرکات ساعد - به درجه (سالم و شکسته)

اندام سالم	اندام شکسته	محدوده	اندام سالم	محدوده
۷۱	۵۶-۸۹	۸۰	۶۵-۹۸	پرونیشن ساعد
۸۸	۶۹-۱۰۴	۹۲	۷۳-۱۰۵	سوپینیشن ساعد
۶۸	۵۹-۷۵	۷۰	۶۱-۷۴	فلکشن مچ دست
۷۹	۶۸-۹۱	۸۳	۶۵-۸۹	اکستنشن مچ دست

1. Mc Henry

References

1. Roy DR, Crawford AH. Operative management of fractures of the shaft of the radius and ulna. *Orthop Clin North Am* 1990; 21:245-249
2. Clen MC, Roy DR, Giza E. Complications of internal fixation of forearm fractures. *J Pediatr Orthop* 1998; 18:14-21
3. Devito DP. Management of fractures and their complications. In: Morrissy RT, Weinstein ST, eds. *Lovell & Winter's Pediatric Orthopaedics*. Philadelphia: Lippincott-Raven, 1996:1229-1313
4. Soohoo N, McDonald AP, Seiler JG rd, McGillivray GR. Evaluation of the construct validity of the DASH questionnaire by correlation to the SF-36. *J Hand Surg [Am]* 2002;27:537-41
5. Beaton DE, Katz JN, Fossel AH. Measuring the whole or the parts? Validity, reliability, and responsiveness of the disabilities of the arm, shoulder and hand outcome measure in different regions of the upper extremity. *J Hand Ther* 2001;14: 128-46
6. Beaton DE, Davis AM, Hudak PL, McConnell HP. The DASH (disabilities of the arm, shoulder and hand) outcome measures: what do we know about it now? *Br J Hand Ther* 2001;6:109-18
7. Matthews LS, Kaufer H, Garver DF. The effect on supination-pronation of angular malalignment of both bones of the forearm. *J Bone Joint Surg Am* 1982; 64:14-17
8. Tarr RR, Garfinkel AL, Sarmiento A. The effects of angular and rotational deformities of both bones of the forearm. *J Bone Joint Surg Am* 1984; 66:65-70
9. Blount WP. Forearm fractures in children *Clin Orthop* 1967;51:93-107
10. Tynan MC, Fornalski S. The effects of ulnar axial malalignment on supination and pronation. *J Bone Joint Surg [Am]* 2000;82-A:1726-31
11. McKee MD, Kim J, Kebaish K. Functional outcome after open supracondylar fractures of the humerus: the effect of the surgical approach. *J Bone Joint Surg Br* 2000;82-B:646-51
12. McHenry TP, Pierce WA, Lais RL, Schacherer TG. Effect of displacement of ulna-shaft fractures on forearm rotation: A cadaveric model. *Am J Orthop* 2002;31: 420-4