

معرفی یک مورد پلاستیک دفورمیتی فیولا همراه با شکستگی تیبیا

بابک سیاوشی¹، مژگان ساکی²

1- استادیار، عضو هیئت علمی دانشگاه علوم پزشکی لرستان، گروه ارتوپدی

2- مربی، عضو هیئت علمی دانشگاه علوم پزشکی لرستان

یافته / دوره هشتم / شماره 4 / زمستان 85 / مسلسل 30

چکیده

دریافت مقاله: 85/1/23، پذیرش مقاله: 85/3/8

Ø مقدمه: پلاستیک دفورمیتی عبارتست از تغییر شکل ثابت استخوان بدنبال اعمال نیرو که بر خلاف الاستیک دفورمیتی ثابت می ماند. این پدیده حالت نادری است و اغلب در اندام فوقانی (ساعد) دیده می شود و غفلت از تشخیص و درمان آن سبب بروز محدودیت حرکت و باقی ماندن دفورمیتی عضو می شود. این حالت بیشتر در بچه ها دیده می شود چون انعطاف استخوانهایشان بیشتر از بالغین است. برای درمان باید در مورد تشخیص آن دقت شود و حتماً قبل از اصلاح شکستگی پلاستیک دفورمیتی را اصلاح کنیم و تا مدتها پس از اصلاح، با رادیوگرافی کنترل از باقی ماندن اصلاح مطمئن باشیم.

Ø معرفی مورد: پسر 8 ساله با شکستگی تیبیا و انحراف فیولا بدنبال تصادف با موتورسیکلت مراجعه می کند. ابتدا سعی در جاندازی بسته می شود که ناموفق است لذا به کمک جراحی درمان می گردد.

Ø نتیجه گیری: همواره به یاد داشته باشیم یکی از علل عدم موفقیت جاندازی بسته شکستگیهای استخوانهای بلند خصوصاً در اندامی که دو استخوان در موازات هم دارد (مثل ساق و ساعد) می تواند پلاستیک دفورمیتی یعنی تغییر شکل ثابت یکی از آنها باشد که مانع جاندازی دیگری گردیده است. همواره احتمال نیاز به جراحی را به یاد داشته باشیم.

واژه های کلیدی: پلاستیک دفورمیتی، فیولا، شکستگی تیبیا

آدرس مکاتبه: خرم آباد، مجتمع دانشگاه علوم پزشکی گلذشت، دانشکده بهداشت

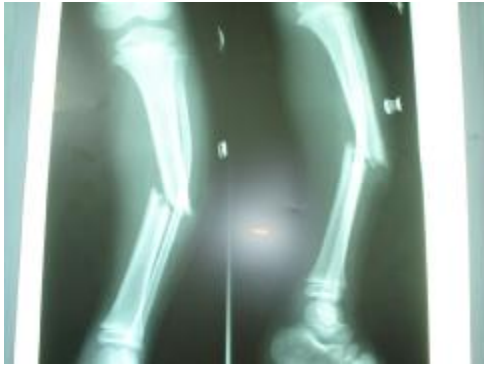
پست الکترونیک: M_saki2006@yahoo.com

مقدمه

پلاستیک دفورمیتی عبارتست از تغییر شکل ثابت استخوان بدنبال اعمال نیرو که بر خلاف الاستیک دفورمیتی که با برداشتن نیرو به حالت اولیه برمی گردد به همان شکل باقی می ماند (1 و 2). این حالت سبب بروز درد و دفورمیتی و محدودیت حرکت اندام مبتلا می شود (3). پلاستیک دفورمیتی در اغلب متون ارتوپدی در مورد استخوانهای ساعد گزارش شده است (بیشتر در اولنا و کمتر در رادیوس) و بروز آن در استخوانهای ساق پا بسیار نادر می باشد و لذا در مورد درمان آن هم بحث کمی شده است. برای درمان پلاستیک دفورمیتی، چنانچه تنها مشکل بیمار باشد سعی در جاندازی بسته با وارد کردن فشار زیاد بمدت طولانی به استخوان مورد نظر می شود. گاهی لازم می گردد استخوان مورد نظر را بشکنیم تا اجازه جاندازی کامل را بدهد (4) و حتی ممکن است نیاز به جراحی باشد (5). همواره در مواردی که شکستگی ساعد یا ساق جاندازی کامل نمی شوند باید احتمال وجود درجاتی از این دفورمیتی را داد که نیازمند توجه خاص می باشد (6).

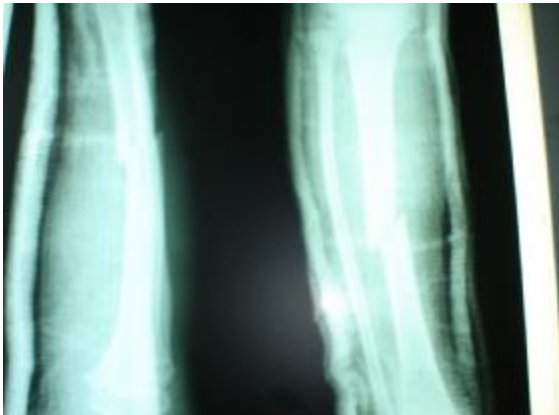
شرح حال

پسر 8 ساله ای بدنبال تروما (تصادف با موتور سیکلت) دچار شکستگی باز ساق پای راست تیپ 3 همراه با بیرون زدگی نوک تیز محل شکستگی تیبیا از پوست ساق و واروس دفورمیتی شدید ساق پا مراجعه نموده بود. معاینه عروق و اعصاب وی خوب بود و در سایر قسمتهای بدن از نظر سیستم اسکلتی عضلانی مشکل خاصی وجود نداشت. در رادیوگرافی انجام شده شکستگی تیبیا از محل دیافیز همراه با انحنای فیولا مشهود بود.



شکل شماره 1- قبل از جاندازی اولیه

در بدو ورود برای وی در اطاق عمل شستشو دبریدمان و جاندازی شکستگی انجام شد که بصورت بسته مقصور نبود لذا بصورت باز سعی در جاندازی شد ولی جاندازی کاملاً موفق نبود و پس از عمل در رادیوگرافی انجام شده باز هم منحنی بودن فیولا و واروس دفورمیتی ساق پا وجود داشت.

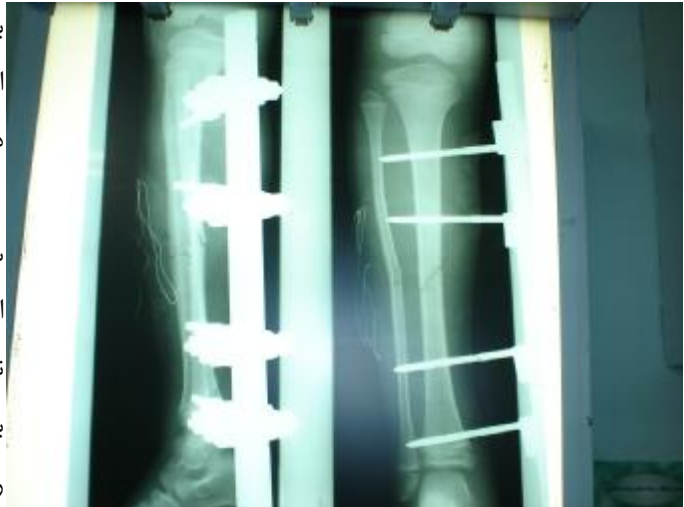

شکل شماره 2- پس از جاندازی اولیه

روز بعد پس از تهیه وسیله عمل مجدداً شستشو و دبریدمان صورت گرفت و چون اصلاح تدریجی انحنای فیولا موفق نبود مجبور به شکستن فیولا بصورت دستی شدیم تا توانستیم تیبیا را جاندازی آناتومیک کنیم و با اکسترنال فیکساتور ثابت نماییم.

بتدریج تغییر شکل دهد و صاف شود. حتی گاهی لازم است استخوان دفورمه شکسته شود تا اجازه اصلاح الاینمنت اندام داده شود (10 و 11).

در صورتی که یک استخوان دارای انحنا و یکی دچار شکستگی باشد (در یک قسمت اندام مثلاً ساعد) ابتدا باید انحنا اصلاح شود و سپس شکستگی ریداکشن گردد. ممکن است نتوان ریداکشن کامل بدست آورد ولی حد اقل 85% اصلاح را باید بدست آورد و بهتر است که هر هفته تا 2-3 هفته رادیوگرافی کنترل بگیریم تا از بروز مجدد انحنا مطلع شویم.



شکل شماره 3- پس از شکستن فیولا و ریداکشن تیبیا

عارضه این دفورمیتی عدم تشخیص آن و عدم اصلاح کامل آن است که نهایتاً سبب نقص عملکردی عضو مبتلا می شود و درمان بعدی آن مشکل تر خواهد بود. لذا توصیه به هوشیار بودن حین مشاهده رادیوگرافی های اندام شکسته می شود و در صورت وجود شک به انحنا در عضو از انجام رادیوگرافی از اندام مقابل و مشورت با همکاران غافل نشویم. آقای نیلسون و همکاران معتقدند که زیر سن ده سالگی استخوان توانایی بازیافت شکل اولیه خود را دارد (12) لذا اعتقاد چندانی به اصلاح کامل دفورمیتی نداشتند ولی در سایر مقالات و کتب سنین چهار یا پنج سال را مرزی می دانند که در کمتر از آن نیازی به اصلاح دفورمیتی مذکور نیست (13). آقای بلانت در مواردی که انحراف یک استخوان مانع جا اندازی دیگری باشد از روش جراحی محدود استفاده می کند یعنی با استفاده از یک برش کوچک در آپکس دفورمیتی استخوان تغییر شکل داده آنجا را دریل می کند و سپس انحراف را با فشار دست اصلاح میکنند که به این روش اوستئوکلازیز می گویند (14). آقای بوردن معتقد است که یکی از عوارض احتمالی اصلاح این تغییر شکل استخوان با اعمال فشار زیاد به اندام آسیب دیده صدمه به صفحه رشد استخوان و بروز کوتاهی و نقص رشد آن اندام در آینده است (15) لذا توصیه به رعایت حد مجاز اعمال نیرو (100-150% وزن بدن) میکنند و چنانچه نیروی بیشتری لازم باشد صلاح در جراحی است.

بحث و نتیجه گیری

پلاستیک دفورمیتی عبارتست از تغییر شکل ثابت استخوان بدنبال اعمال نیرو بر آن که برخلاف الاستیک دفورمیتی که با برداشتن نیرو به حالت اولیه بر می گردد، این تغییر شکل ثابت می ماند. علت بروز این حالت که در اطفال بیشتر دیده می شود را انعطاف زیادتر استخوان و گشاد بودن کانال هاورس آنها می دانند (7). پلاستیک دفورمیتی سبب بروز درد و محدودیت حرکت اندام وانحنای عضو میشود و اغلب در استخوانهای ساعد خصوصاً اولنا گزارش شده است (8). در سایر استخوانها مثل تیبیا و فیولا گزارشهای محدودی وجود دارد. نکته مهم در این مواقع تشخیص بیماری است که گاهی نیاز به انجام رادیوگرافی مقایسه ای از اندام مقابل دارد (9). چنانچه پلاستیک دفورمیتی یک استخوان تشخیص داده نشود، باقی ماندن پلاستیک دفورمیتی سبب تمایل اندام به دفورمیتی میشود و حتی با ریداکشن استخوان شکسته کم کم ریداکشن از بین می رود و انگولار دفورمیتی بوجود می آید و بتدریج سبب کاهش حرکت اندام و نقص عملکردی عضو می گردد. در مورد درمان این شکستگی نیاز به وارد کردن فشار تدریجی و مداوم به استخوان دفورمه وجود دارد و گاهی لازم است 100-150% وزن بدن نیرو وارد شود تا استخوان دفورمه

بودیم و نیز چون زخمی در ناحیه ساق مشهود بود که نیاز به دبریدمان مجدد داشت، تصمیم به انجام عمل جراحی و اصلاح کامل انحراف فیولا و جاناندازی اکسترنال فیکساتور گرفتیم.

ما سعی کردیم در ابتدا با استفاده از اصل احترام به نسج نرم، انحراف فیولا را بصورت بسته درمان کنیم که ناموفق بود و از طرف دیگر چون نیازمند جا اندازی کامل تیبیا هم

Archive of SID

References

- 1- Reisch RB .Traumatic plastic bowing of radius and ulna , j ortho trauma ,1994 ; 8:258-65
- 2-Vanden W , Grewe J . Intramedullary stabilization of bowing fracture of forearm, case report ,j trauma ,1993 ; 35:808 -813
- 3- Rockwood & Green's . Fracture in Children , 5th ed .Lippincott Williams & Wilkins , 2001 ;PP 477-479
4. Sanders W ,Heckman D. Traumatic plastic deformation of the Radius and Ulna: a closed method of correction of deformity. Clinic Ortho, 2003;188:85-90
5. Blackburn N,Rang M.Correction of forearm fractures. Clinic Ortho, 2002; 188: 54-59
6. Komara J, Kotamasu R. Acute plastic bowing fractures in fracture of forearm in children. J bone joint surg,2003,43: 454-461
7. Medich G, Mc carthy E. Acute plastic forearm Deformation in children. Ortho Consult,2001 ; p 34-40
8. Miller H, Moed R. Scintigraphy in acute plastic bowing of arm.Radiology,1999; 142:742-754
9. Nimitiogskul P, Price CT, AndersonLD. Plastic deformation of forearm : A review and case reports. JTrauma, 2003; 34:98-106
10. Rydholm V, Nilsson E. Traumatic bowing of the forearm. Clinic Ortho , 1999, 1309:121-129
11. Thompson JE, Sanderson SD. Acute plastic bowing of the bone. J Bone Joint Surg, 2001, 64:123-128
12. Nilsson B, Obrant K, Muller M. The range of motion Following fracture of forearm in children, clinic orth, 1998;15:393-403
13. Rockwood & Green's, Fracture in Children , 5th ed , Lippincott Williams & Wilkins , 2001 ; PP 478-482
14. Blount W, Edvard G. Osteoclasia of the upper extremity in children . J Trauma, 2002 ; 14:144-151
15. Borden I, David E. Roentgenographic recognition of acute plastic deformity, Am J Roentgenology , 1999; 125:524-530