

A Rare Bilateral Variation in the Formation of Median Nerve

Jafari Anrkooli I., M.Sc.^{*}, Mahmoudian A.R., Ph.D., Karimfar M.H., Ph.D.

**P.O.Box: 91375-3875, Anatomy Department, Mashhad University of Medical Sciences, Mashhad, Iran*

Abstract

The median nerve is formed by fusion of lateral (C₅-C₇) and medial (C₈, T₁) cords from the brachial plexus. Bilateral variations in the formation of median nerve are very rare. One of such variations was observed during the dissection of the upper limb of approximately a 30-35-year-old man cadaver, according to Grant's method. The median nerve was formed by the union of three roots on both sides. There was an additional lateral root on both sides, while the first lateral root was short.

On the left side, the second lateral root was short and united with the main trunk of median nerve proximal to the insertion of coracobrachialis muscle to humerus bone. However, on the right side, the second lateral root was long and pierced the coracobrachialis muscle accompanying with musculocutaneous nerve. Then it joined to the main trunk of the median nerve distal to the insertion of coracobrachialis muscle to humerus bone.

Since, topographical situation of brachial plexus, median nerve and its communicating branches with musculocutaneous nerve have a very important role in evaluation of their injuries and neurological signs, awareness of the normal and variant patterns of the brachial plexus branches might be of great importance for medical specialists particularly anatomists and surgeons.

Key words: Median nerve, Variation, Musculocutaneous nerve

گزارش یک مورد واریاسیون دو طرفه نادر در تشکیل عصب مدیان

✍ ایرج جعفری انارکولی ^{M.Sc.*}، علیرضا محمودیان ^{Ph.D.**}، محمد حسن کریمفر ^{Ph.D.***}

* گروه علوم تشریحی دانشگاه علوم پزشکی مشهد و زنجان

** گروه علوم تشریحی دانشگاه علوم پزشکی مشهد

*** گروه علوم تشریحی دانشگاه علوم پزشکی زابل

تاریخ وصول: آبان ماه ۸۵، تاریخ پذیرش: دی ماه ۸۵

چکیده

عصب مدیان از ادغام دو ریشه یکی از طناب داخلی (C5,6,7) و دیگری از طناب خارجی (C8,T1) شبکه بازویی تشکیل می شود. واریاسیونهای دو طرفه در تشکیل عصب مدیان نادر هستند. یک مورد از آنها در حین تشریح اندامهای فوقانی یک جسد مذکر تقریباً ۳۰-۳۵ ساله به روش کلاسیک Grant's method مشاهده شد. در هر دو طرف، عصب مدیان توسط سه ریشه تشکیل شده بود و یک ریشه خارجی اضافی در هر دو طرف وجود داشت. در هر دو طرف، اولین ریشه خارجی کوتاه بود. در طرف چپ، دومین ریشه خارجی نیز کوتاه بود و پروکسیمال به محل اتصال عضله کوراکوبراکیالیس به استخوان بازو، به تنه اصلی عصب مدیان پیوسته بود. اما در طرف راست، دومین ریشه خارجی بلند بود و همراه با عصب جلدی-عضلانی عضله کوراکوبراکیالیس را سوراخ نموده، دیستال به محل اتصال عضله به استخوان بازو به تنه اصلی عصب مدیان پیوسته بود. از آنجا که موقعیت توپوگرافیک شبکه بازویی، عصب مدیان و شاخه های ارتباطی آن با عصب جلدی-عضلانی نقش مهمی در ارزیابی آسیبهای وارده و علائم نورولوژیک آنها دارد. شناخت الگوهای طبیعی و غیرطبیعی شاخه های شبکه بازویی برای متخصصین علم طب مخصوصاً جراحان و آناتومیست ها بسیار ارزشمند خواهد بود.

کلید واژه ها: عصب مدیان، واریاسیون، عصب جلدی عضلانی

مقدمه

ترتیب در سمت داخل، خارج و خلف سومین قسمت شریان آگزیلاری جدا می شوند. این طنابها سپس به شاخه های متعددی که بخشهای مختلف اندام فوقانی را عصب دهی می کنند، تقسیم می شوند.

عصب مدیان از دو ریشه یکی از طناب داخلی (C5,C6,C7) و دیگری از طناب خارجی (C8,T1) تشکیل شده است. این دو ریشه، در حالی که سومین قسمت شریان آگزیلاری را در برگرفته اند، در جلو یا خارج شریان آگزیلاری

شبکه بازویی از ادغام شاخه های قدامی اعصاب نخاعی گردنی از C5 تا T1 که گاهی اوقات C4 و T2 نیز در آن شرکت می کنند، تشکیل می شود [۱]. از شبکه بازویی در حفره آگزیلاری سه طناب عصبی داخلی، خارجی و خلفی به


✍ آدرس مکاتبه: مشهد، دانشکده پزشکی، گروه علوم تشریحی، صندوق

پستی: ۹۱۳۷۵-۳۸۷۵

E-mail: ijafari@yahoo.com

مجله علوم تشریح ایران، سال چهارم، شماره ۱۷، زمستان ۸۵، صفحات ۳۸۷-۳۸۳

تقریبی ۳۵-۳۰ سال به منظور آموزش عملی آناتومی برای دانشجویان پزشکی دانشگاه علوم پزشکی مشهد، ضمن مشخص کردن شبکه بازویی و شاخه‌های آن مشاهده شد که عصب مدیان دارای سه ریشه است، یکی از طناب داخلی و دو تای دیگر از طناب خارجی (شکل ۱).



شکل ۱. تشریح حفره آگزیلاری طرف راست.

Med.n: عصب مدیان، Un: عصب اولنار، MCN: عصب جلدی

عضلانی، CBM: عضله کوراکوبراکیالیس، Axi.a: شریان

آگزیلاری، Med.r: ریشه داخلی عصب مدیان، Lat.r1: ریشه خارجی

اول عصب مدیان، Lat.r2: ریشه خارجی دوم عصب مدیان

با جستجوی بیشتر مشخص شد که ریشه اول از طناب خارجی کوتاه بوده، بلافاصله در جلوی قسمت سوم شریان آگزیلاری با ریشه منشعب از طناب داخلی یکی شده، تنه اصلی عصب مدیان را تشکیل می دهد.

تنه اصلی پس از تشکیل، در طرف خارج شریان بازویی به طرف پایین آمده، دیستال به محل اتصال عضله کوراکوبراکیالیس به وسط استخوان بازو، ریشه دوم منشعب از طناب خارجی را دریافت کرده بود. ریشه خارجی دوم عصب مدیان در حفره آگزیلا از طناب خارجی جدا شده همراه با عصب جلدی- عضلانی عضله کوراکوبراکیالیس را سوراخ کرده، سپس همان‌طور که اشاره شد بدون اینکه شاخه عضلانی برای عضلات قدام بازو داشته باشد، دیستال به محل اتصال عضله کوراکوبراکیالیس به استخوان بازو به تنه اصلی عصب

به هم می پیوندند. عصب مدیان پس از تشکیل، در طرف خارج شریان بازویی فرود می آید تا به مجاورت محل اتصال عضله کوراکوبراکیالیس به استخوان بازو برسد، از این جا به بعد، معمولاً از جلوی شریان بازویی عبور کرده و در طرف داخل شریان قرار می گیرد و تا حفره cubital نزول می کند [۱ و ۲].

در مورد وجود واریاسیون در شبکه بازویی و عصب مدیان گزارشهایی وجود دارد، نظیر تشکیل عصب مدیان توسط چهار ریشه یکی از طناب داخلی و سه تای دیگر از طناب خارجی [۳]، عبور عصب مدیان از کانال استخوانی [۴]، ارتباط غیرطبیعی عصب مدیان با عصب جلدی- عضلانی (Musculocutaneous nerve) [۵ و ۶] و مسیر غیرطبیعی عصب مدیان و تحت فشار قرار گرفتن آن در کانال لیفی- عضلانی [۷].

تشکیل عصب مدیان توسط سه ریشه، یکی از طناب خارجی و دو تا از طناب داخلی [۲]، و نیز تشکیل عصب مدیان از سه ریشه، یکی از طناب داخلی و دو تای دیگر از طناب خارجی که اولین ریشه از طناب خارجی معمولاً کوتاه بوده و دومی نیز ضمن ارتباط با عصب جلدی- عضلانی، عضله کوراکوبراکیالیس را سوراخ نمی کند دو مورد دیگری هستند که می توان به آنها اشاره کرد [۱ و ۸].

موردی که در این مقاله ارایه می شود واریاسیون نادری است که تاکنون در کتابهای مرجع آناتومی گزارش نشده است. از آنجا که این گونه یافته ها از لحاظ بالینی و جراحی فوق العاده مهم هستند و نیز شناخت دقیق واریاسیونهای عصب مدیان می تواند در تروماتولوژی بازو و مفصل شانه و جراحی ترمیمی ارزشمند باشد [۹]، این واریاسیون به عنوان یک گزارش موردی مطرح می شود.

شرح گزارش

طی تشریح به روش کلاسیک Grant's method حفره آگزیلاری سمت راست یک جسد مذکر مجهول الهویه با سن

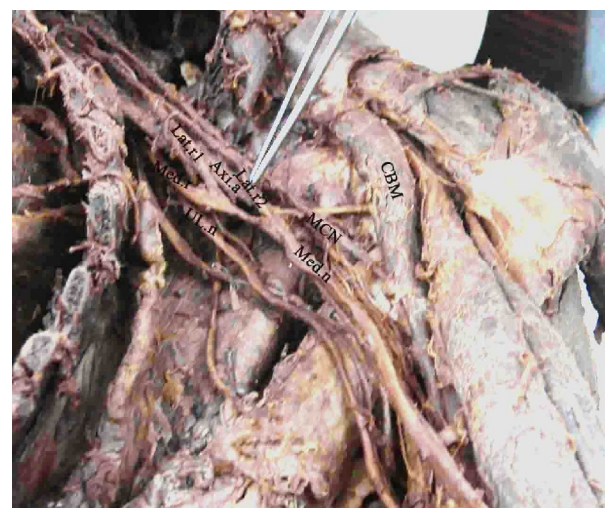
رابطه با عضله کوراکوبراکیالیس گزارش نمودند [۱۱]. به علاوه اینکه تشکیل عصب مدیان توسط سه ریشه، یکی از طناب داخلی و دو تای دیگر از طناب خارجی نیز در این سال توسط این محققین گزارش گردید که در این مورد ریشه اول از طناب خارجی کوتاه بوده و ریشه دوم نیز بلند بوده و با عصب جلدی عضلانی ارتباط داشته ولی عضله کوراکوبراکیالیس را سوراخ نکرده است [۱ و ۸].

در سال ۲۰۰۱ ازان (Uzun) و همکارانش تشکیل عصب مدیان توسط چهار ریشه، یکی از طناب داخلی و سه تای دیگر از طناب خارجی را گزارش نمودند [۲].

و بالاخره در سال ۲۰۰۴ توسط کازوکی (Kazuki) و واریاسیون عبور عصب مدیان از کانال استخوانی [۴] و وادهوا (Wadhwa) مسیر غیرطبیعی عصب مدیان و تحت فشار قرار گرفتن آن در کانال لیفی - عضلانی [۷] گزارش شد. مورد ارایه شده در این مقاله نادر بوده و از نظر بالینی دارای اهمیت است، چرا که شناخت واریاسیونهای آناتومیکی شبکه بازوئی نظیر واریاسیون در تشکیل عصب مدیان و احتمال ارتباط عصب مدیان با عصب جلدی - عضلانی می‌تواند اهمیت آنها را در تروماتولوژی مفصل شانه، اعمال ترمیمی در حفره آگزیلا و شانه، درمان دررفتگی های شانه همراه با شکستگی گردن جراحی بازو و Radical neck dissections تأیید نماید. به علاوه اینکه صدمه به عصب جلدی - عضلانی پروکسیمال به شاخه ارتباطی بین این عصب و عصب مدیان و همچنین تحت فشار قرار گرفتن این عناصر در ضایعات عضله کوراکوبراکیالیس ممکن است منجر به بروز ضعف و فلجی ناخواسته عضلات ساعد و برجستگی تنار شود. بنابراین آگاهی از واریاسیونهای شبکه بازویی و عصب مدیان برای متخصصین علوم پزشکی مخصوصاً جراحان و آناتومیستها فوق العاده ارزشمند خواهد بود و از بروز عوارض جانبی خواهد کاست.

مدیان پیوسته بود. عصب مدیان سپس از جلوی شریان بازویی عبور کرده و در طرف داخل شریان بازویی تا حفره cubital نزول کرده بود.

حفره آگزیلای سمت چپ این جسد نیز تشریح و مشخص شد که همین وضعیت در این طرف نیز وجود دارد، با این تفاوت که ریشه دوم عصب مدیان از طناب خارجی در این سمت کوتاهتر از طرف راست بوده، عضله کوراکوبراکیالیس را نیز سوراخ نکرده بود (شکل ۲).



شکل ۲. تشریح حفره آگزیلاری طرف چپ.

Med.n: عصب مدیان، UL.n: عصب اولنار، MCN: عصب جلدی عضلانی، CBM: عضله کوراکوبراکیالیس، Med.r: ریشه داخلی عصب مدیان، Lat.r1: ریشه خارجی اول عصب مدیان، Lat.r2: ریشه خارجی دوم عصب مدیان

بحث

اگرچه در مورد وجود واریاسیون در شبکه بازویی و تشکیل عصب مدیان گزارشهایی وجود دارد، ولی مورد مطرح شده در این مقاله هنوز گزارش نشده است. به عنوان مثال در سال ۱۹۹۰ لی مینور (Le minor) شایعترین واریاسیونها را ارتباط غیرطبیعی عصب مدیان با عصب جلدی عضلانی گزارش نمودند و آنرا به پنج گروه تقسیم کردند (۱۰).

در سال ۱۹۹۸ ونیراتوس (Venieratos) و همکارانش سه نوع ارتباط بین عصب مدیان و عصب جلدی عضلانی را در

تقدیر و تشکر

تشریحی دانشگاه علوم پزشکی مشهد به خاطر همکاری مناسب آنها صمیمانه تقدیر و تشکر نمایند.

نویسندگان مقاله بر خود لازم می دانند که از مسئول محترم سالن تشریح و همین طور مدیریت محترم گروه علوم

References

1. **Warwick W, Bannister D.** Gray's Anatomy. 39th ed. London, Churchill-Livingstone, 2005.
2. **Moore KL, Dalley AF.** Clinically oriented Anatomy. 5th ed. Lippincott Williams and Wilkins, Philadelphia, 2006.
3. **Uzun A, Seelig LL, Jr.** A variation in the formation of the median nerve: communicating branch between the musculo-cutaneous and median nerves in man. *Folia Morphol* 2001; 60: 99–101.
4. **Kazuki K, Egi T, Okada M, Takaoka K.** Anatomic variation: A bony canal for the median nerve at the distal humerus: a case report. *J Hand Surg.* 2004; 29: 953–6.
5. **Loukas M, Aqueelah H.** Musculocutaneous and median nerve connections within, proximal and distal to the coracobrachialis muscle. *Folia Morphol.* 2005; 64: 101–8.
6. **Prasada Rao PV, Chaudhary SC.** Communication of the musculocutaneous nerve with the median nerve. *East Afr Med J* 2000; 77: 498–503
7. **Wadhwa S, Mehra S, Khan RQ, Kapur V.** Abnormal musculoaponeurotic tunnel in the arm: possible entrapment of the median nerve and brachial artery with high origin of nerve to pronator teres within the tunnel. *Clin Anat* 2004; 17: 360–3.
8. **Chauhan, R, Roy TS.** Communication between the median nerve and musculocutaneous nerve: A case report. *J Anat Soc India.* 2004; 51: 72-5.
9. **Abhaya, A, Khanna J, Prakash R.** Variation of the lateral cord of brachial plexus piercing coracobrachialis muscle. *J Anat Soc India* 2003; 52: 168-70.
10. **Le Minor JM.** A rare variation of the median and musculocutaneous nerves in man. *Arch Anat Histol Embryol.* 1990; 73: 33-42.
11. **Venieratos D, Anagnostopoulou S.** Classification of communications between the musculocutaneous and median nerves. *Clin Anat* 1998; 11: 327-31.