

# ارزیابی و مقایسه تاثیرات تجویز موضعی ژل صبرزرد، کرم هورمون تیروئید و کرم سیلور سولفادیازین بر ترمیم زخم باز پوستی در موش‌های صحرایی نژاد ویستار

مهسا ترامشلو M.Sc.، محسن نوروزیان Ph.D.، رضا ماستری فراهانی Ph.D.، فاطمه فدایی فتح آبادی Ph.D.، روح اله گازر Ph.D.

\* گروه علوم تشریحی و بیولوژی دانشگاه علوم پزشکی شهید بهشتی، تهران، ایران

تاریخ دریافت: خردادماه ۹۰، تاریخ پذیرش: شهریورماه ۹۰

## چکیده

**هدف:** ارزیابی و مقایسه تاثیرات تجویز موضعی ژل صبرزرد، کرم هورمون تیروئید و کرم سیلور سولفادیازین بر ترمیم زخم در موش‌های صحرایی نژاد ویستار

**مواد و روش‌ها:** در یک آزمایش تجربی، از دوازده سر موش صحرایی نژاد ویستار با وزن ۲۵۰-۳۰۰ گرم، برای ارزیابی و مقایسه ۵ گروه ژل صبرزرد، کرم هورمون تیروئید، کرم سیلور سولفادیازین، ناقل کرم و کنترل استفاده شد. به منظور بررسی اثر هر یک از درمان‌ها یک آزمایش اندازه‌گیری طول استفاده شد. حیوانات در روزهای ۴، ۷ و ۱۴ مورد مطالعه قرار گرفتند. یافته‌ها به وسیله آزمون واریانس یک طرفه (ANOVA) و آزمون Tukey (با در نظرگیری سطح معنی‌داری  $p \leq 0.05$ ) با استفاده از نرم‌افزار SPSS نسخه ۱۱/۵ مقایسه شد.

**یافته‌ها:** میانگین درصد بهبودی در گروه‌های ژل صبرزرد و کرم هورمون تیروئیدی، در روزهای ۷ و ۱۴ به طور معنی‌داری بیشتر بود ( $p \leq 0.05$ ). اختلاف معنی‌داری در میانگین درصد بهبودی، در بین گروه‌های کرم سیلور سولفادیازین، ناقل کرم و کنترل مشاهده نشد.

**نتیجه‌گیری:** به نظر می‌رسد تجویز موضعی ژل صبرزرد و کرم هورمون تیروئید در درمان زخم‌های باز پوستی مؤثر باشد. این یافته‌ها پیشنهاد می‌کند که امکان دارد کرم سیلور سولفادیازین تاثیری در بهبود زخم‌های باز پوستی نداشته باشد.

**کلید واژه‌ها:** ترمیم زخم، صبرزرد، هورمون تیروئید، سیلور سولفادیازین، تجویز موضعی

## مقدمه

زخم‌ها، اشکالاتی طی فرآیند ترمیم، روزانه منجر به ناخوشی و مرگ و میر قابل توجهی می‌شود [۱].

گیاه صبر زرد، با نام علمی Aloe vera، گیاهی طبی از خانواده lily است که از قرن‌ها پیش برای درمان بیماری‌های مختلف به کار برده شده است [۲]. تجویز موضعی این گیاه

بهبود زخم به عنوان فرآیندی پیچیده که در طول آن سلول‌ها، ماده بنیادی خارج سلولی، عروق خونی، پروتئازها، سیتوکینازها و کموکینازها دخیل هستند. همواره موضوع بحث در علم جراحی بوده است. با وجود پیشرفت‌های اخیر در شناخت اصول اولیه فرآیند ترمیم و به کار بردن روش‌های مختلف در مدیریت

آدرس مکاتبه: تهران، اوین، جنب بیمارستان آیت الله طالقانی، دانشگاه علوم پزشکی

شهید بهشتی، دانشکده پزشکی، گروه علوم تشریح و بیولوژی

Email: m.taramoshlou@sbmu.ac.ir

مجله علوم تشریح ایران، سال نهم، شماره ۳۵، تابستان ۹۰، صفحات ۱۲۸-۱۲۱

## مواد و روش‌ها

### روش کار

در این مطالعه از ۱۲ سر موش صحرایی نر بالغ از نژاد ویستار، با وزن ۲۵۰-۳۰۰ گرم که در قفس‌های انفرادی و تحت شرایط استاندارد و با دسترسی آزاد به آب و غذا نگهداری می‌شدند، استفاده شد. این مطالعه توسط کمیته اخلاق پزشکی دانشگاه علوم پزشکی شهید بهشتی تأیید شد.

حیوانات به وسیله تزریق داخل عضلانی کتامین به میزان ۵۰ میلی‌گرم بر کیلوگرم و دیازپام به میزان ۵ میلی‌گرم بر کیلوگرم بیهوش شدند، موی پشت آن‌ها تراشیده شد و به وسیله بتادین و الکل طبی سفید ۷۰ درجه ضد عفونی شد. سپس به‌طور تصادفی به دو دسته تقسیم شدند. در ۶ سر از موش‌ها چهار برش پوستی سری-دمی در دو طرف ستون فقرات، دو برش در بالا و دو برش در پایین و به موازات هم و با فاصله ۲ سانتیمتر از ستون فقرات داده شد [۲۱]. در ۶ سر دیگر یک برش پوستی به‌عنوان زخم گروه شاهد در نظر گرفته شد. برش‌ها به طول ۲۰ میلی‌متر، با ضخامت کامل پوست به وسیله اسکالپل نمره ۱۵ داده شد و فاصله دو لبه برش به وسیله بخیه زدن حدود ۳ میلی‌متر حفظ شد تا بافت ترمیمی کافی جایی برای شکل گرفتن داشته باشد. روز جراحی به‌عنوان روز صفر در نظر گرفته شد.

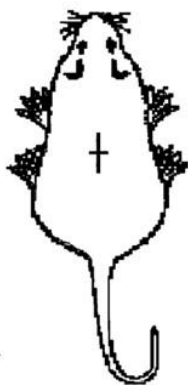
زخم‌ها در حیوانات گروه تجربی به ترتیب توسط: ژل صبرزد (AV: Aloe Vera)، کرم هورمون تیروئیدی (TC: Thyroid hormone Cream)، کرم سیلور سولفادiazین (SSD) (ساخت شرکت سبحان دارو) و ناقل کرم (V: Vehicle) (ساخت شرکت شیمیایی سبحان) درمان شد درحالی‌که در گروه کنترل (C: Control) هیچ دارویی دریافت نکردند (شکل ۱). تجویز داروها از روز صفر شروع شد و تا چهارده روز ادامه داشت.

برای تسریع درمان آسیب‌های پوستی نظیر سوختگی‌ها، زخم‌ها، سرمازدگی، التهابات و عفونت‌های جلدی توصیه شده است [۳]. ژل این گیاه که از سلول‌های موسیلاژی واقع در ناحیه مرکزی برگ‌های آن تولید می‌شود، دارای مولکول‌ها و اجزای فعال زیستی است که بر فعالیت فیبروبلاست‌ها، افزایش تولید کلاژن و تحریک و شکل‌گیری بافت اپیدرم مؤثر است [۴].

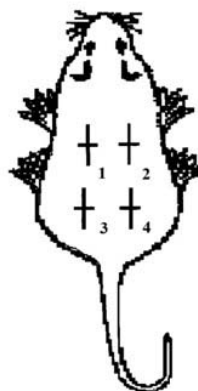
هورمون‌های تیروئیدی، به‌عنوان عامل دیگر دخیل در فرآیندهای ترمیم زخم شناخته شده است [۵-۸]. اثر این هورمون‌ها بر تحریک تولید کراتینوسایت‌ها و بافت اپیدرم، ضخامت درم و رشد مو در محیط‌های *in vivo* و *in vitro* تأیید شده است [۹، ۶ و ۱۰]. اگرچه این هورمون‌ها بیان ژن‌های کراتین‌های ۶، ۱۶ و ۱۷ و پاسخ‌های محیطی به فاکتورهای رشد را افزایش می‌دهد [۱۱]، تاکنون تأثیر این هورمون‌ها بر زخم‌های پوستی به‌خوبی شناخته نشده است [۱۲ و ۱۳].

سیلور سولفادiazین (SSD: Silver Sulfadiazine)، یک عامل ضد میکروبی رایج برای کنترل تزايد باکتری‌ها و جلوگیری از عفونت زخم‌ها به حساب می‌آید. با وجود این‌که این دارو به‌عنوان یک روش درمانی در بهبود آسیب‌های عمقی و نیمه عمقی استفاده می‌شود [۱۴ و ۱۵]، مطالعات چندی آثار سایتوتوکسیک این عامل بر فیبروبلاست‌ها و کراتینوسایت‌ها در محیط *in vitro* و تأثیر در به‌تاخیر انداختن ترمیم زخم در محیط *in vivo* را گزارش کرده‌اند. با وجود آن‌که مصرف موضعی این دارو در درمان زخم‌ها بسیار شایع است، اطلاعات کافی در مورد اثر این عامل روی زخم‌های برشی حاصل از جراحی موجود نیست [۲۰-۱۶].

مطالعه حاضر به‌منظور بررسی و مقایسه آثار تجویز موضعی ژل گیاه صبر زرد، کرم هورمون تیروئیدی و کرم سیلور سولفادiazین بر روند ترمیم زخم برشی حاصل از جراحی در موش صحرایی طراحی شده است.



کنترل



۱. ژل صبرزرد ۰.۲ کرم هورمون تیروئیدی  
 ۲. کرم سیلور سولفادiazین ۰.۴ کلدکرم

شکل ۱. نحوه تجویز داروها

$100 \times \left\{ \frac{\text{طول زخم قبل از درمان}}{\text{طول زخم در روز } X} \right\}$   
 طول زخم قبل از درمان = درصد بهبودی  
 $X =$  روزی که در آن طول زخم اندازه‌گیری شد.

### روش تجزیه و تحلیل داده‌ها

اندازه‌گیری میانگین داده‌های گروه‌های مورد آزمایش و مقایسه آن‌ها با هم، توسط نرم افزار SPSS 11.5 و آزمون واریانس یک طرفه (ANOVA) و آزمون Tukey بررسی شد. اطلاعات به صورت  $\text{Mean} \pm \text{SEM}$  نشان داده شد و  $p < 0.05$  به عنوان سطح معنی‌دار در نظر گرفته شد.

### یافته‌ها

نتایج ارزیابی‌های آماری در شکل‌های ۲-۴ نشان داده شده است.

### چهار روز بعد از جراحی

مطابق با شکل ۲، درصد بهبود زخم در روز چهارم، در بین گروه‌های تحت درمان با صبر زرد، کرم هورمون تیروئیدی و کرم سیلور سولفادiazین تفاوت معنی‌داری را نشان نداد، اگرچه میانگین این پارامتر در بین گروه‌های تحت درمان بیشتر از

### آماده‌سازی و تهیه ژل صبرزرد و کرم

#### هورمون تیروئیدی

گیاه صبر زرد پس از تأیید از مرکز مطالعات کشاورزی شهر تهران تهیه شد و به آزمایشگاه مرکز علوم تشریح و بیولوژی دانشگاه شهید بهشتی فرستاده شد. به منظور دسترسی راحت‌تر به ژل ذخیره شده در داخل برگ‌های این گیاه، پس از شستشو، قسمت‌های رأس، انتها و محیطی گیاه بریده شد و ژل مورد نظر استخراج شد. برای تسهیل استفاده از این ژل، داخل یک مخلوط کن (مولینکس، ساخت کشور فرانسه) ریخته شد و مایع ژل مانند حاصل از یک صافی توری مانند (یک توری مشبک برای جداسازی اجزای ریشه مانند داخل ژل) عبور داده شد.

برای تهیه کرم هورمون تیروئیدی ۱۵۰ نانوگرم از T3 با ترازو (ADAM ساخت کشور آمریکا) اندازه‌گیری شد و در ۲۰ میکرولیتر از اتانول حل و محلول حاصل با کلد کرم ترکیب شد [۲۲ و ۲۸].

### روش اندازه‌گیری درصد بهبود زخم

اندازه زخم به وسیله یک خط کش با دقت یک میلی‌متر در روزهای ۴، ۷ و ۱۴ اندازه‌گیری شد و در جدول ثبت شد. درصد بهبودی توسط فرمول زیر ارزیابی شد [۱۵]:

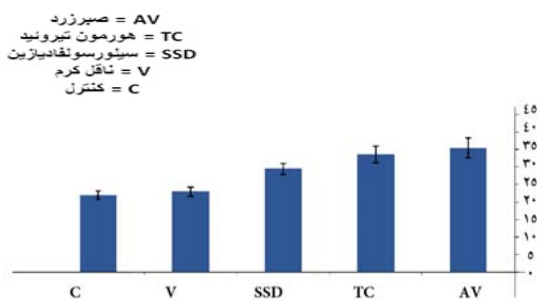
گروه‌های کنترل و ناقل کرم بود اما این میزان معنی‌دار نبود.

### هفت روز بعد از جراحی

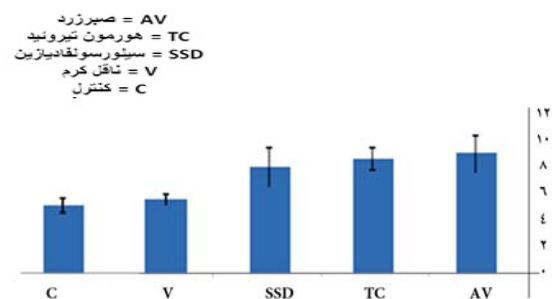
مطابق با شکل ۳، درصد بهبود زخم در روز هفت، در گروه‌های تحت درمان با صبر زرد و کرم هورمون تیروئیدی تیروئیدی با استفاده از آزمون آنووا به‌طور معنی‌داری بیشتر از گروه‌های کنترل و ناقل کرم بود ( $p=0.000$ ) در حالی که میزان این پارامتر در بین این دو گروه معنی‌داری نداشت. در مقایسه گروه تحت درمان با کرم سیلور سولفادیازین و گروه‌های کنترل و ناقل کرم هیچ تفاوت معنی‌داری دیده نشد. نتایج آزمون Tukey نیز بدین شرح بود؛ درصد بهبود زخم در گروه‌های صبرزد، کرم هورمون تیروئیدی، کرم سیلور سولفادیازین، ناقل کرم و کنترل به‌ترتیب  $۳۳/۶۶ \pm ۲/۳۶$ ،  $۳۵/۵۰ \pm ۲/۹۰$ ،  $۲۹/۵۰ \pm ۱/۵۶$ ،  $۲۳ \pm ۱/۳۴$  و  $۲۲ \pm ۱/۲۶$  و سطح معنی‌داری اختلاف گروه‌های صبرزد و کرم هورمون تیروئیدی  $p=0.965$ ، صبرزد و کرم سیلور سولفادیازین  $p=0.240$ ، صبرزد و ناقل کرم  $p=0.001$ ، صبرزد و کنترل  $p=0.001$ ، کرم هورمون تیروئیدی و کرم سیلور سولفادیازین  $p=0.586$ ، کرم هورمون تیروئیدی و ناقل کرم  $p=0.007$ ، کرم هورمون تیروئیدی و کنترل  $p=0.003$ ، کرم سیلور سولفادیازین و ناقل کرم  $p=0.089$  و کنترل  $p=0.175$ ، کرم سیلور سولفادیازین و کنترل  $p=0.996$  بود.

### چهارده روز بعد از جراحی

مطابق با شکل ۴، درصد بهبود زخم در روز چهارده، در گروه‌های تحت درمان با صبر زرد و کرم هورمون تیروئیدی با استفاده از آزمون آنووا به‌طور معنی‌داری بیشتر از سایر گروه‌ها بود ( $p=0.000$ ) در حالی که میزان این پارامتر در بین این دو گروه تفاوت معنی‌داری نداشت. در مقایسه گروه تحت درمان با کرم سیلور سولفادیازین و گروه‌های کنترل و ناقل کرم هیچ تفاوت معنی‌داری دیده نشد. نتایج آزمون Tukey بدین شرح بود؛ درصد بهبود زخم در گروه‌های صبرزد، کرم هورمون تیروئیدی، کرم سیلور سولفادیازین، ناقل کرم و کنترل به‌ترتیب  $۸۹/۱۶ \pm ۱/۵۳$ ،  $۸۷/۵۰ \pm ۱/۱۱$ ،  $۷۹/۱۶ \pm ۲/۰۰$ ،  $۸۰/۰۰ \pm ۱/۲۹$  و  $۷۶/۶۶ \pm ۱/۶۶$  و سطح معنی‌داری اختلاف گروه‌های صبرزد و کرم هورمون تیروئیدی  $p=0.940$ ، صبرزد و کرم سیلور سولفادیازین  $p=0.001$ ، صبرزد و ناقل کرم  $p=0.003$ ، صبرزد و کنترل  $p=0.000$ ، کرم هورمون تیروئیدی و کرم سیلور سولفادیازین  $p=0.007$ ، کرم هورمون تیروئیدی و ناقل کرم  $p=0.017$ ، کرم هورمون تیروئیدی و کنترل  $p=0.000$ ، کرم سیلور سولفادیازین و ناقل کرم  $p=0.995$  و کرم سیلور سولفادیازین و کنترل  $p=0.786$  و ناقل کرم و کنترل  $p=0.562$  بود.



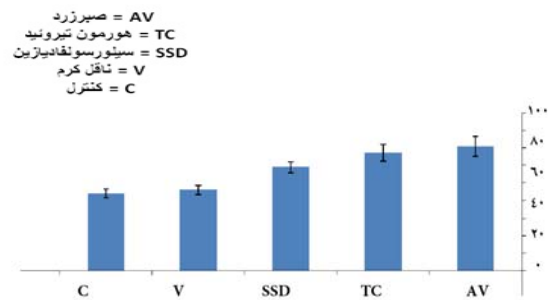
شکل ۳. میانگین و خطای معیار درصد بهبود زخم مطالعه شده در روز ۷. بررسی و مقایسه گروه‌ها به‌روش ANOVA و آزمون Tukey انجام شد. تجزیه و تحلیل داده‌های آماری نشان داد که درصد بهبود زخم در گروه‌های تحت درمان با صبر زرد و کرم هورمون تیروئیدی به‌طور معنی‌داری بیشتر از گروه‌های کنترل و ناقل کرم است.



شکل ۴. میانگین و خطای معیار درصد بهبود زخم مطالعه شده در روز ۱۴. بررسی و مقایسه گروه‌ها به‌روش ANOVA و آزمون Tukey انجام شد. تجزیه و تحلیل داده‌های آماری نشان داد که هیچ تفاوت معنی‌داری بین گروه‌های مورد آزمایش وجود ندارد.

التیام در مطالعات متعددی تأیید شده است. این مطالعات ویژگی‌های سودمند صبرزرد را نفوذ در بافت، فعالیت ضد میکروبی و ضد التهابی، عملکرد آنژیوژنزیز و وازودیلاتوری بیان کردند [۲۳ و ۲۴]. از طرف دیگر، تحریک تریاید و فعالیت فیبروبلاست‌ها، افزایش در گروه‌های آلدئید فیبرهای کلاژن و تحریک شکل‌گیری بافت اپیدرم از خصوصیات دیگر این گیاه دارویی به‌شمار می‌آید [۴]. چو (Choi) و همکارانش مطالعه‌ای را به‌منظور بررسی اثر یک جزء گلیکوپروتئینی جدا شده از صبرزرد انجام دادند. نتایج حاصل از این تحقیق نشان داد این جزء گلیکوپروتئینی که G1G1M1D12 نامیده می‌شود، می‌تواند مهاجرت سلولی را در یک لایه سلول کراتینوسیت انسانی القا کند [۲۵]. سابرامانیان (Subramanian) و همکارانش تاثیر صبرزرد را روی زخم‌های حذفی در روزهای ۷ و ۱۴ در یک مدل حیوانی بررسی کردند. ارزیابی‌های بیوشیمیایی آن‌ها نقش این گیاه را در افزایش معنی‌دار سنتز کلاژن، پروتئین‌ها و DNA نشان داد و وجود مانوز-۶-فسفات به‌عنوان یک جزء زیستی این گیاه در تسریع روند التیام مورد بحث قرار گرفت [۲۶]. مانوز با پروتئین‌های متصل شونده به‌مانوز باند می‌شود و منجر به‌فعال شدن ماکروفاژها، تریاید فیبروبلاست‌ها و فعال شدن آن‌ها می‌شود [۲۷].

با توجه به‌نتایج حاصل تجویز موضعی کرم تیرویدی می‌تواند در تسریع بهبود زخم‌های جراحی به‌اندازه استفاده از ژل صبر زرد مؤثر باشد. سافر (Safer) و همکارانش استفاده موضعی از کرم‌های تیرویدی را به‌عنوان عاملی مؤثر در شکل‌گیری بافت اپیدرم و رشد مو در زخم‌های حذفی بیان کردند. آن‌ها همچنین اثر این عامل را در افزایش بیان ژن‌های کراتین‌های ۶، ۱۶ و ۱۷ در محیط *in vitro* گزارش کردند [۱۱ و ۹]. ردوندو (Redondo) و همکارانش تأثیر مفید این هورمون را در رشد ساقه‌های مو در محیط *in vitro* و افزایش رشد مو، تکثیر ملانوسیت‌ها و دوباره رنگدانه دار شدن موهای سفید در محیط *in vivo* مشاهده کردند [۲۸]. این نتایج می‌تواند به‌علت تاثیر مستقیم هورمون‌های تیرویدی بر گیرنده‌های آن‌ها باشد که در فیبروبلاست‌ها، سلول‌های



شکل ۴. میانگین و خطای معیار درصد بهبود زخم مطالعه شده در روز ۱۴. بررسی و مقایسه گروه‌ها به‌روش ANOVA و آزمون Tukey انجام شد. تجزیه و تحلیل داده‌های آماری نشان داد درصد بهبود زخم در گروه‌های تحت درمان با صبر زرد و کرم هورمون تیرویدی به‌طور معنی‌داری بیشتر از سایر گروه‌ها است.

## بحث

از آنجا که زخم‌های باز پوستی در طول اعمال جراحی ایجاد می‌شود، بهبود سریع و کم‌عارضه این زخم‌ها از اهمیت ویژه‌ای برخوردار است. به‌علت کمبود اطلاعات از تأثیر داروهای بر این نوع زخم، در این مطالعه تأثیرات تجویز موضعی ژل گیاه صبر زرد، کرم هورمون تیرویدی و کرم سیلور سولفادیازین بر روند ترمیم زخم برشی حاصل از جراحی در موش صحرائی بررسی و مقایسه شد. براساس نتایج حاصل از بررسی‌های روز ۷، هیچ تفاوت معنی‌داری در تسریع بهبود روند ترمیم زخم بین گروه‌های مورد مطالعه مشاهده نشد در حالی‌که نتایج روزهای ۷ و ۱۴ بیانگر آثار درمانی بیشتر ژل گیاه صبرزرد و کرم هورمون تیرویدی بود. از طرف دیگر با مقایسه این دو گروه درمانی، تفاوت معنی‌دار آماری مشاهده نشد. تحقیق حاضر نشان داد مصرف موضعی ژل گیاه صبرزرد و کرم هورمون تیرویدی می‌تواند به‌یک میزان در تسریع روند ترمیم زخم‌های برشی مؤثر باشد. این مطالعه می‌تواند تأیید کننده مطالعات دیگری باشد که روی انواع زخم‌های سوختگی و حذفی انجام شده است [۲ و ۲۲].

آثار مفید تجویز موضعی صبرزرد در تسریع فرایندهای

دلیل احتمالی که می‌تواند این نتایج را توضیح دهد، خاصیت ممانعت‌کننده و سیتوتوکسیک سیلور سولفادیازین روی فیبروبلاست‌ها، کراتینوسیت‌ها و سایر اجزای مداخله‌کننده در پروسه ترمیم است [۱۶-۱۸].

به‌طور خلاصه به‌نظر می‌رسد تجویز موضعی کرم هورمون تیروئیدی در روند ترمیم زخم‌های باز پوستی موثر است. استفاده موضعی ژل گیاه صبرزد و کرم هورمون تیروئیدی می‌تواند به‌یک میزان در تسریع روند ترمیم زخم‌های باز پوستی دخیل باشد. دسترسی به هر کدام از این داروها می‌تواند به‌عنوان درمانی مؤثر به‌کار رود. تجویز موضعی کرم سیلور سولفادیازین در روند ترمیم زخم‌های باز پوستی اثری ندارد.

### تقدیر و تشکر

نویسندگان این تحقیق مراتب تقدیر و تشکر را از کلیه همکاران محترم مرکز علوم تشریح و بیولوژی دانشگاه علوم پزشکی شهید بهشتی اعلام می‌دارند. همچنین از کمیته پژوهشی دانشگاه علوم پزشکی شهید بهشتی که حمایت‌های مالی این تحقیق را بر عهده گرفتند، تشکر و قدردانی می‌شود.

### References

1. Peacock EE, Cohen IK. Wound healing. In: McCarthy JG, May JW, Littler JW, editors. Plastic surgery. Vol1. Philadelphia (PA): WB Saunders Company; 1990, pp 161-85.
2. Cohen SM, Rousseau ME, Robinson EH. Therapeutic use of selected herbs. *Holistic Nursing Practice* 2000; 14:59-68.
3. Gage D. Aloe Vera. 1988. Rochester, VT: Healing Arts Press, p. 3.
4. Chithra P, Sajithlal GB, Chandrakasan G. Influence of Aloe vera on the healing of dermal wounds in diabetic rats. *J Ethnopharmacol* 1998; 59(3):195-201.
5. Holt PJA. In vitro responses of the epidermis to triiodothyronine. *J Investig Dermatol* 1978; 71:202-4.
6. Ahsan MK, Urano Y, Kato S, Oura H, Arase S. Immunohistochemical localization of thyroid hormone nuclear receptors in human hair follicles and in vitro effect of triiodothyronine on cultured cells of hair follicles and skin. *J Med Invest* 1998; 44:179-84.
7. Safer JD, Crawford TM, Fraser LM, Hoa M, Ray S, Chen TC, et al. Thyroid hormone action on skin: diverging effects of topical versus intraperitoneal administration. *Thyroid* 2003; 13:159-65.
8. Safer JD. The skin and connective tissue in

پاپیلاری درم، سلول‌های غلاف خارجی ریشه و فولیکول‌های مو شناخته شده است [۶].

نتایج مطالعه حاضر نشان داد که استفاده موضعی از کرم سیلور سولفادیازین، به‌عنوان یک داروی رایج برای جلوگیری از عفونت‌ها، اثر معنی‌داری بر تسریع بهبود زخم‌های برشی حاصل از جراحی نداشت. این مطالعه می‌تواند شاهد دیگری در تأیید مطالعه مولر (Muller) و همکارانش باشد. آن‌ها تأثیرات کرم سیلور سولفادیازین با و بدون ترکیب با صبرزد، نیستاتین با و بدون ترکیب با سیلور سولفادیازین و دارونما را روی زمان بسته شدن زخم در زخم‌های حذفی ایجاد شده در موش‌های صحرایی نژاد Sprague-Dawley با هم مقایسه کردند و هیچ تفاوت معنی‌داری در تسریع التیام زخم، بین دو گروه تحت درمان با کرم سیلور سولفادیازین و شاهد یافت نشد. از سوی دیگر؛ برای سرعت‌بخشی به پروسه التیام، استفاده از ترکیب این کرم با صبرزد توصیه شد هرچند مقایسه‌ای بین اثر التیامی ژل صبرزد و کرم سیلور سولفادیازین صورت نگرفت [۱۹]. حسینی مهر و همکارانش آثار درمانی کرم صبرزد و کرم سیلور سولفادیازین را روی زخم‌های سوختگی ایجاد شده در موش‌های صحرایی مقایسه کردند. براساس نتایج آزمایش‌های آن‌ها روند التیام زخم در

- hypothyroidism. In: Braverman LE, Utiger RD, eds. The thyroid. Philadelphia: Lippincott, Williams, and Wilkins 2005, pp 769-73.
9. **Safer JD, Fraser LM, Ray S, Holick MF.** Topical triiodothyronine stimulate epidermal Proliferation, dermal thickening, and hair growth in mice and rats. *Thyroid* 2001; 11:717-24.
  10. **Safer JD.** The skin in thyrotoxicosis. In: Braverman LE, Utiger RD, eds. The thyroid. Philadelphia: Lippincott, Williams, and Wilkins 2005, pp 553-8.
  11. **Safer JD, Crawford TM, Holick MF.** A role for thyroid hormone in wound healing through keratin gene expression. *Endocrinology* 2004;145: 2357-61.
  12. **Pirk FW, El Attar MA, Roth GD.** Effect of analogues of steroid and thyroxine hormones on wound healing in hamsters. *J Periodontal Res* 1974; 9:290-7.
  13. **Ladenson, PW, Levin AA, Ridgeway EC, Daniels GH.** Complications of surgery in hypothyroid patients. *Am J Med* 1984; 77:261-6.
  14. **Ward RS, Saffle JR.** Topical agents in burn and wound care. *Phys Ther* 1995; 75:526-38.
  15. **Moezzi N, Najafzadeh Varzi H, Shirali.S.** Comparing the effect of *Elaeagnus angustifolia* L. extract and *Lowsonia intermis* L.paste, with silver sulfadiazine ointment on wound healing in rat. *Iranian Journal of Medicinal and Aromatic Plants.* 2009; 25(2):253-260 (persian)
  16. **Cooper ML, Laxer JA, Hansbrough JF.** The cytotoxic effects of commonly used topical antimicrobial agents on human fibroblasts and keratinocytes. *J Trauma* 1991; 31:775-84.
  17. **Smoot EC, Kucan JO, Roth A, Mody N, Debs N.** In vitro toxicity testing for antibacterials against human keratinocytes. *Plast Reconstr Surg* 1991; 87(5):917-24.
  18. **Leitch IOW, Kucukcelebi A, Robson MC.** Inhibition of wound contraction by topicalantimicrobials. *Aust N Z J Surg* 1993; 63(4):289-93.
  19. **Muller MJ, Hollyoak MA, Moaveni Z, Brown TL, Herndon DN, Hegggers JP.** Retardation of wound healing by silver sulfadiazine is reversed by Aloe vera and nystatin. *Burns* 2003; 29:834-6.
  20. **Hosseinimehr SJ, Khorasani G, Azadbakht M, Zamani P, Ghasemi M, Ahmadi A .** Effect of aloe cream versus silver sulfadiazine for healing burn wounds in rats. *Acta Dermatovenerol Croat* 2010; 18: 2-7.
  21. **Hegggers J, Kucukcelebi A, Listengarten D, Stabenau J, Ko F, Broemeling LD, et al.** Beneficial effect of Aloe on wound healing in an excisional wound model. *J Altern Complement Med* 1996; 2(2):271-7.
  22. **Safer JD, Crawford TM, Holick MF.** Topical thyroid hormone accelerates wound healing in mice. *Endocrinology* 2005; 146:4425-30.
  23. **Hegggers JP, Pelley RP, Robson MC.** Beneficial effects of Aloe vera in wound healing. *J Phytotherapy Res* 1993; 7:S48-52.
  24. **Lee MJ, Lee OH, Yoon SH, Lee SK, Chung MH, Park YI, et al.** In vitro angiogenic activity of Aloe vera gel on calf pulmonary artery endothelial (CPAE) cells. *Arch Pharm Res* 1998; 21(3):260-5.
  25. **Choi SW, Son BW, Son YS, Park YI, Lee SK, Chung MH.** The wound-healing effect of a glycoprotein fraction isolated from aloe vera. *Br J Dermatol* 2001 Oct; 145(4):535-45.
  26. **Subramanian S, Kumar DS, Arulselvan P.** Wound healing potential of Aloe vera leaf gel studied in experimental rats. *Asian J Biochem* 2006; 1, 178-85.
  27. **Davis RH, Kabbani JM, Maro NP.** Aloe vera and wound healing. *J Am Podiatr Med Assoc* 1987; 77,165-9.
  28. **Redondo P, Guzmán M, Marquina M, Pretel M, Aguado L, Lloret P, et al.** Repigmentation of Gray Hair After Thyroid Hormone Treatment. *Actas Dermosifiliogr.* 2007; 98:603-10