

اثر طلا بر اسپرمتوژنز موش صحرائی

دکتر غلامرضا حسن زاده^۱ - دکتر محمدرضا خان محمدی خرم^۲ - دکتر مهدی ثمری، دکتر بابک رجبلو^۳

^۱ دانشیار گروه علوم تشریح دانشگاه علوم پزشکی قزوین

^۲ استادیار گروه شیمی تجزیه دانشگاه بین المللی امام خمینی (ره) قزوین

^۳ پزشک عمومی دانشگاه علوم پزشکی قزوین

نویسنده مسؤول: دکتر غلامرضا حسن زاده - قزوین - بلوار شهید باهنر - دانشگاه علوم پزشکی - دانشکده پزشکی - گروه علوم تشریح

E-mail: golamreza-hasanzadeh@yahoo.com

تاریخ دریافت: ۸۳/۱۱/۱۹ - تاریخ پذیرش: ۸۴/۲/۱۵

چکیده

زمینه و هدف: این مطالعه با هدف تعیین اثرات طلا بعنوان یک فلز گران قیمت و غیر قابل جذب در اسپرمتوژنز انجام شد.

روش بررسی: این مطالعه از نوع کارآزمایی بالینی است. ۳۶ موش صحرائی نر به سه گروه تقسیم شدند. پس از بیهوشی حیوانات، در پشت گردن یک گروه، قطعه‌ای طلا به ابعاد 2×1 سانتی‌متر و در پشت گردن گروه دوم قطعه‌ای پلاستیک غیر قابل جذب به همان ابعاد قرار داده شد؛ در گروه سوم بدون قرار دادن هیچ فلز یا عنصری محل برش، بخیه شد. پس از ماه‌های اول تا سوم حیوانات بیهوش شدند و از بیضه‌های آنها مقطع گیری شده با رنگ آمیزی H&E نمونه‌ها رنگ آمیزی شدند و با نرم افزار Image tool 2 به بررسی ساختمان توبول‌های اسپرم ساز پرداخته شد.

یافته‌ها: تغییر قابل توجهی در ساختمان توبول‌های اسپرم ساز در سه گروه دیده نشد و بافت بینابینی نیز تغییرات قابل توجهی نداشت.

نتیجه‌گیری: یافته‌های حاصل از این پژوهش نشان داد که طلا اثری بر روی اسپرمتوژنز ندارد.

واژه‌های کلیدی: طلا؛ اسپرمتوژنز؛ بافت بینابینی؛ بیضه.

مقدمه

عمدتاً در دندانپزشکی و جواهر فروشی کاربرد دارد. این فلز قیمتی که بعنوان زینت مورد استفاده قرار می‌گیرد، گاهی اوقات مصارف درمانی نیز پیدا می‌کند. بعنوان مثال نمک‌های طلا برای درمان آرتريت روماتوئید استفاده می‌شوند (۳ و ۲).

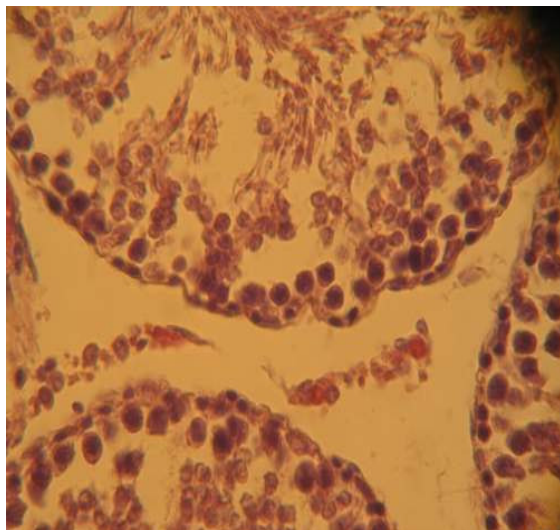
بافت بیضه مهم‌ترین عضو در سیستم تولید مثل پستانداران مذکر از جمله انسان می‌باشد که از لوله‌های به هم پیچیده‌ای تشکیل شده است و بعد از بلوغ، اسپرمتوژنز در آنها انجام می‌شود (۱).

طلا یکی از فلزات گرانبه است که

میکرومتری تهیه شد و با رنگ آمیزی هماتوکسیلین و ائوزین (H&E) مقاطع، رنگ آمیزی شدند. پس از مطالعه مقاطع با میکروسکوپ نوری، از مقاطع عکس برداری شد و توسط نرم افزار Image tool2 به بررسی تغییرات ساختمان در سه گروه پرداختیم.

یافته‌ها

بررسی مقاطع در گروه شاهد اول که هیچگونه ماده‌ای در پشت گردن حیوان قرار نگرفته بود، نشان داد که مجاری اسپرم‌ساز و بافت بینابینی، ظاهری طبیعی دارد (تصویر ۱).



تصویر ۱: ساختمان مجاری اسپرم‌ساز در بیضه گروه شاهد - بزرگنمایی x ۴۰۰ - رنگ آمیزی H&E

در گروه شاهد دوم که در پشت گردن آنها ورقه‌ای از پلاستیک قرار گرفته بود، به شمارش تعداد سلول‌های دودمان اسپرماتوژنیک و بررسی حجم توبول‌های اسپرم‌ساز پرداخته شد که در مقایسه با گروه شاهد اول، تغییر قابل ملاحظه‌ای دیده نشد (تصویر ۲).

طلا نسبت به سایر فلزات انتقالی خاصیت کاتالیتیک کمتری دارد. این فلز به خوبی توسط بدن جذب نمی‌شود و محققین معتقدند که ترکیبات آن بطور طبیعی سمی نیستند. ولی احتمالاً اثرات سمی آن موجب برخی عوارض نظیر آنومالی‌های خونی، کولیت، گاستریت، آلوپسی، التهاب لثه، زخم‌های دهان، خارش، آگزما و درماتیت سبوریه می‌شود (۴). در دین مبین اسلام، استفاده از طلا بعنوان یک زینت برای مردان حرام است (۵). لذا با توجه به اثراتی که برای طلا در نظر گرفته شده و با توجه به نظر مسلمانان در این خصوص، بر آن شدیم که اثرات این فلز را بر روی اسپرماتوژنز در موش صحرایی نر مورد بررسی قرار دهیم.

روش بررسی

این مطالعه از نوع کارآزمایی بالینی است. تعداد ۳۶ موش صحرایی از نژاد اسپراگ دولی (Spragu-Dawely) بدون محدودیت آب و غذا و چرخه ۱۲ ساعته تاریکی و روشنایی، به سه گروه تقسیم شدند. در هر گروه ۱۲ حیوان قرار داشتند. هریک از حیوانات با استفاده از کتامین به میزان ۴۰ mg/Kg و زایلازین به میزان ۵ mg/Kg بیهوش شدند. سپس پوست پشت گردن موش‌ها با یک برش جراحی به طول ۳ سانتی‌متر باز شد. در گروه اول، ورقه نازک طلا به طول ۲ سانتی‌متر و عرض ۱ سانتی‌متر در زیر پوست پشت گردن موش گذاشته شد. در گروه دوم، یک ورقه پلاستیک غیر قابل جذب با ابعاد مشابه در پشت گردن قرار داده شد و در گروه سوم، هیچ ماده یا فلزی در پشت گردن قرار ندادیم و محل زخم را بخیه کرده و حیوانات را در قفس‌های جداگانه نگهداری نمودیم. پس از ۱، ۲ و ۳ ماه، از هر گروه ۴ حیوان انتخاب و به وسیله کلروفورم بیهوش شدند. سپس بیضه‌های آنها برای پاساژ بافتی و مقطع‌گیری خارج گردید. پس از فیکساسیون، نمونه‌ها جهت قالب‌گیری آماده شدند. سپس توسط میکروتوم مقاطع ۵

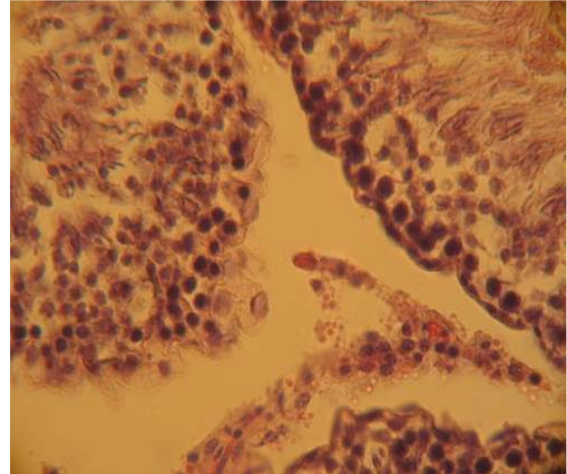
در بافت بینابینی بیضه نیز در سه گروه تغییر قابل ملاحظه‌ای دیده نشد.

بحث

طلا بعنوان یک فلز گرانبه‌قیمت، مصارف متعددی در زندگی انسان دارد (۱) و برخی اثرات سمی نیز برای این فلز زیبا و شگفت‌انگیز ذکر کرده‌اند (۶). در دین اسلام، طلا برای مردان حرام است (۵). در این تحقیق، ملاحظه شد که این فلز بر روی اسپرمتوزن تأثیر قابل توجهی ندارد. لازم به توضیح است که احتمال دارد روش این پژوهش و یا زمان مورد نظر در این پژوهش برای ایجاد تغییرات، مناسب نبوده باشد. احتمال این نیز می‌رود که طلا بر اسپرمتوزن هیچ تأثیری نداشته باشد. تا کنون نیز عارضه‌ای از طلا و ترکیبات طلا که مربوط به دستگاه تناسلی باشد، گزارش نشده است. عوارضی نظیر آنومالی‌های خونی، کولیت، گاستریت، آلپسی، التهاب لثه، خارش، اگزما و درماتیت سبوریه نیز در حضور مقادیر بالای نمک‌های طلا اتفاق می‌افتد (۲ و ۳) که در این پژوهش این عوارض نیز دیده نشد.

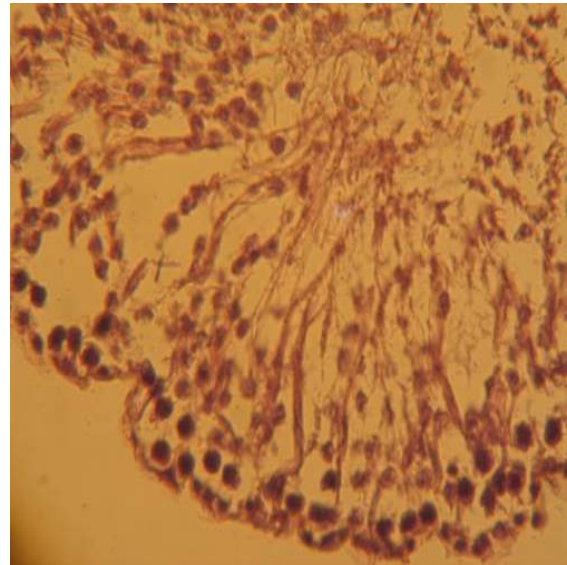
نتیجه‌گیری

با توجه به تحقیق انجام شده به نظر می‌رسد علت حرام شدن طلا برای مردان، بیشتر به دلیل جنبه تزئینی آن باشد و مسائل ارگانیک در آن دخالت ندارد. توصیه می‌شود در تحقیق‌های آینده اثرات طلا بر روی کارایی اسپرم‌ها نیز بررسی شود. همچنین به روش‌های مشابه می‌توان با زمان‌های طولانی‌تر و یا بر روی نسل آینده موش نر این مطالعات را انجام داد و یا از نمک‌های طلا بصورت تزریقی نیز می‌توان استفاده نمود.



تصویر ۲: ساختمان مجاری اسپرم ساز در بیضه گروه پلاستیک - بزرگنمایی x ۴۰۰ - رنگ آمیزی H&E

در گروه مورد نیز که پشت گردن حیوانات، ورقه‌ای از طلا قرار داده شده بود، تغییر قابل ملاحظه‌ای نسبت به گروه‌های شاهد اول و دوم دیده نشد (تصویر ۳).



تصویر ۳: ساختمان مجاری اسپرم ساز در بیضه گروه طلا - بزرگنمایی x ۴۰۰ - رنگ آمیزی H&E

The effect of gold on the spermatogenesis in rat

Dr. Golamreza Hasanzadeh¹, Dr. Mohammadreza Khan-Mohammadi²,
Dr. Mehdi Samavi³, Dr. Babak Rajabloo⁴

¹ Associate professor of anatomical sciences, Qazvin Medical University, Iran

² Assistant Professor of chemistry, Imam Khomeini International University of Qazwin, Iran

³ GP, Qazvin Medical University, Iran

⁴ GP, Qazvin Medical University, Iran

Correspondence: Dr. Gholamreza Hasanzadeh, Qazvin University of Medical Sciences, Qazvin, Iran
E-mail: golamreza-hasanzadeh@yahoo.com

Abstract

Background and Purpose: Determination of the effect of an expensive and non-absorbable element named as gold on spermatogenesis can justify the reason for its being religiously unlawful for men.

Materials and Methods: 36 male Rats were divided into three groups. After the animals were made anesthetized, at the back of neck of group I, a piece of gold measuring 2×1 cm and similarly non-absorbable plastic was attached to the back of neck of second group. Neither a metal nor anything was placed on the third group. Place of cut was sutured. After first and third months, animals were made anesthetised and specimens were taken from testis and were stained with H&E staining and were examined for the structure of seminiferous tubules with the help of image tool-2 software.

Results: There was no significant change in the somniferous tubules or interstitial tissue of all three groups were found.

Conclusion: Probably gold in not unlawful for its organic effect but might be prohibited as an ornamental object for men.

Key words: Gold; Spermatogenesis; Interstitial Tissue; Testes.

References

1. Snell RS. Clinical Anatomy for medical students. 7 th edition, Oxford Little, Brown and Company; 2004.
2. Taylor A. Therapeutic uses of trace elements. Clinics in Endocrinology and Metabolism, 1985; 14: pp. 703 - 72.
3. Metals: gold. 2003. The Gold available at <http://www.sas-centre.org/trace/pages/gold.htm>.
4. Health and disease: Mineral 2004. Gold. Available at <http://www.kn-pacbell.com/wired/filpages/listgoldka.htm>.

۵- آقا رفیعی احمدعلی. کاربری طلا در طب اسلامی. مشهد: مرکز تحقیقات بنیادی طب اسلامی، ۱۳۸۱.

6. Chemistry: Life work 2004. Gold. Available at <http://www.life-work-potential.com/docs/kits/tkcm.htm>.