

مطالعه اثرات اتانول بر ساختمان میکروسکوپی بیضه در موش

دکتر مختار جعفرپور^۱ - دکتر حسن مفیدپور^۱ - دکتر علیرضا ابراهیم زاده^۲

^۱ استادیار گروه علوم تشریحی دانشکده پزشکی مشهد

^۲ استادیار گروه علوم پایه دانشکده علوم پزشکی گناباد

نویسنده مسؤل: دکتر مختار جعفرپور - مشهد - خیابان دانشگاه - دانشکده پزشکی مشهد

E-mail: Jafarpurmokhtar@yahoo.com

وصول: ۸۴/۱/۲۹، اصلاح: ۸۴/۸/۱۲، پذیرش: ۸۴/۸/۱۴

چکیده

زمینه و هدف: مطالعات متعددی در مورد اثرات اتانول بر بیضه انجام گرفته است ولی تغییرات میکروسکوپی ناشی از مصرف الکل، کمتر مورد توجه محققین بوده است. لذا هدف از این پژوهش، ارزیابی اثرات اتانول بر ساختمان میکروسکوپی بافت بیضه موش بود و این که آیا تغییرات احتمالی در ناحیه خاصی از بیضه ایجاد می‌شود و یا این که تمام آن را در بر می‌گیرد.

مواد و روش‌ها: به منظور انجام این پژوهش تعداد ۴۰ رأس موش نر نژاد Balb/c، انتخاب و به‌طور تصادفی به دو گروه آزمایش و کنترل تقسیم گردیدند. گروه آزمایش روزانه به میزان یک میلی‌گرم اتانول به‌ازای هر گرم وزن بدن، به‌صورت تزریق داخل صفاقی دریافت نموده و گروه کنترل نیز به همین میزان، سرم فیزیولوژیک دریافت کردند. در ادامه نیمی از موش‌ها پس از یک ماه تزریق، و نیمه دیگر پس از دو ماه تزریق، در هر دو گروه آزمایش و کنترل تحت بیهوشی قرار گرفتند و بلافاصله بیضه‌های آن‌ها از بدن خارج گردیده و پس از شستشو با نرمال سالین، در فرمالین فیکس گردید. پس از پاساژ بافتی در پارافین قالب‌گیری، برش‌هایی به ضخامت ۱۰ میکرون تهیه و با هماتوکسیلین - اتوزین رنگ‌آمیزی شدند. لام‌های آماده شده با میکروسکوپ نوری مورد بررسی و تصویربرداری قرار گرفت.

یافته‌ها: تغییرات تخریبی در بافت بیضه موش‌هایی که یک ماه اتانول دریافت کرده بودند، رخ داده و این تغییرات تخریبی در بافت بیضه گروهی که به مدت دو ماه اتانول دریافت کرده بودند، با وسعت بیشتری بخصوص در ساختار لوله‌های منی ساز مشاهده گردید. این در حالی است که در گروه کنترل، هیچ‌گونه تغییر غیرطبیعی و یا تخریبی مشاهده نگردید.

نتیجه‌گیری: اتانول تزریقی اثر تخریبی پیشرونده بر ساختمان بافتی بیضه بخصوص لوله‌های منی‌ساز و دودمان سلول‌های جنسی دارد به طوری که هر قدر زمان تزریق بیشتر باشد، میزان این تغییرات تخریبی نیز بیشتر خواهد بود. (مجله دانشکده علوم پزشکی و خدمات بهداشتی درمانی سبزوار، دوره ۱۳/ شماره ۳/ ۱۰-۶).

واژه‌های کلیدی: اتانول؛ بیضه؛ لوله‌های منی‌ساز؛ سلول‌های جنسی.

مقدمه

شدند. گروه تجربی روزانه به میزان یک میلی گرم اتانول به ازای هر یک گرم وزن بدن دریافت کردند (۷). این مقدار الکل با نرمال سالین رقیق شده و به یک گرم برای مصرف روزانه هر موش رسانده شد. سپس یک گرم محلول رقیق شده اتانول به چهار قسمت مساوی تقسیم شده و در چهار نوبت تزریق شد. جهت انجام تزریق داخل صفاقی ابتدا سطح پوست شکم هر کدام از موش‌ها توسط الکل و با استفاده از پنبه شستشو داده شد؛ سپس به وسیله سرنگ انسولین تزریق انجام شد. در گروه کنترل به همین میزان و با همین روش نرمال سالین تزریق گردید.

بعد از یک ماه تزریق، نیمی از موش‌های هر دو گروه کنترل و تجربی و پس از دو ماه، نیمه دیگر آن‌ها، تحت بیهوشی قرار گرفتند و بلافاصله بیضه‌های آن‌ها از بدن خارج گردیده و به مدت ۵ دقیقه با نرمال سالین شستشو داده شدند. سپس به مدت ۴۸ ساعت در فیکساتیو فرمالین قرار گرفتند. پس از فیکساتیون، نمونه‌ها توسط درجات صعودی الکل آبیگری و در پارافین قالب‌گیری شدند. برش‌هایی به ضخامت ۱۰ میکرون به صورت سریال از بیضه‌های گروه‌های تجربی و کنترل تهیه گردید. مراحل بعدی آماده سازی مطابق روش معمول آزمایشگاه بافت‌شناسی انجام گردید و سپس تمام نمونه‌ها با استفاده از هماتوکسیلین - ائوزین رنگ‌آمیزی شدند. پس از رنگ‌آمیزی، کلیه برش‌های فوق با میکروسکوپ نوری مورد مشاهده و بررسی قرار گرفتند و توسط میکروسکوپ دوربین دار الیمپوس AH2 از موارد انتخابی تصویر گرفته شد.

یافته‌ها

در بررسی مقاطع میکروسکوپی مربوط به گروه‌های کنترل، هیچ گونه تغییر غیر طبیعی در بافت بیضه‌ها مشاهده نگردید. به طوری که در این نمونه‌ها لوله‌های منی‌ساز و سلول‌های جنسی، در رنگ‌آمیزی هماتوکسیلین - ائوزین به صورت کاملاً طبیعی قابل رؤیت

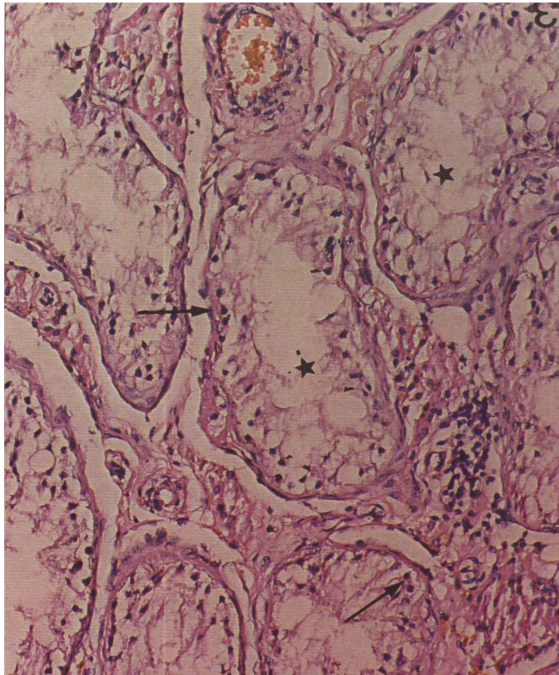
تحقیقات متعددی در مورد آثار مصرف اتانول به صورت تزریقی و یا خوراکی بر غدد جنسی انجام گرفته است و نتایج اکثر این تحقیقات بر آثار سوء آن تأکید دارند به طوری که برخی از این محققین معتقدند که مصرف اتانول در حیوانات نر موجب مرگ سلول‌های جنسی می‌گردد (۱). در این راستا نتایج برخی از تحقیقات نشان می‌دهد که مصرف اتانول موجب اختلال در عملکرد RNA پیامبر و DNA گردیده (۲) و نیز احتمالاً اختلال در تکثیر سلول‌های جنسی، در موش‌های نر بالغ را موجب می‌شود (۳). علاوه بر این نتایج، برخی از مطالعات نشان می‌دهد که در انسان نیز مصرف اتانول توسط مادران باردار تغییرات غدد جنسی در نوزادان آن‌ها را در پی داشته، موجب تأخیر در تکامل بخش‌های مختلف بیضه و اختلال در تمایز سلول‌های جنسی می‌گردد (۴). در برخی تحقیقات، خاصیت ضد اسپرما توژنز و همچنین خاصیت کاهش‌دهندگی حرکات سلول‌های جنسی توسط الکل اتیلیک مورد تأکید قرار گرفته است (۵،۶).

تحقیقات وسیعی در زمینه تأثیر اتانول بر غدد جنسی انجام گرفته است، اما این تأثیرات در سطح سلولی و بافتی در لوله‌های منی‌ساز کمتر مورد مطالعه قرار گرفته است. لذا بر آن شدیم تا با بهره‌گیری از تجارب قبلی و با استفاده از تزریق داخل صفاقی اتانول، تغییرات بافتی و سلولی احتمالی را در بیضه و به ویژه لوله‌های منی‌ساز را مورد بررسی میکروسکوپی قرار دهیم.

مواد و روش‌ها

برای انجام این پژوهش، تعداد ۴۰ رأس موش نر سه ماهه نژاد Balb/c را با وزن ۳۵-۳۰ گرم انتخاب و در شرایط استاندارد خانه حیوانات مرکز پزشکی قائم نگهداری و تحت مراقبت قرار دادیم. سپس این تعداد به‌طور تصادفی به دو گروه مساوی تجربی و کنترل تقسیم

بوده و مشخصات سلولی در آنها به خوبی قابل تشخیص نبودند و نیز فاصله سلول‌های مذکور از دیواره لوله‌های منی‌ساز افزایش چشمگیری را نشان می‌دهد، افزایش ضخامت دیواره لوله‌های منی‌ساز همراه با افزایش بافت همبند مشاهده می‌شود. این افزایش ضخامت با کاهش چسبندگی سلول‌ها همراه است به نحوی که در بیشتر نقاط، سلول‌ها از دیواره کاملاً جدا شده‌اند و فاقد نظم طبیعی می‌باشند (تصویر ۲).

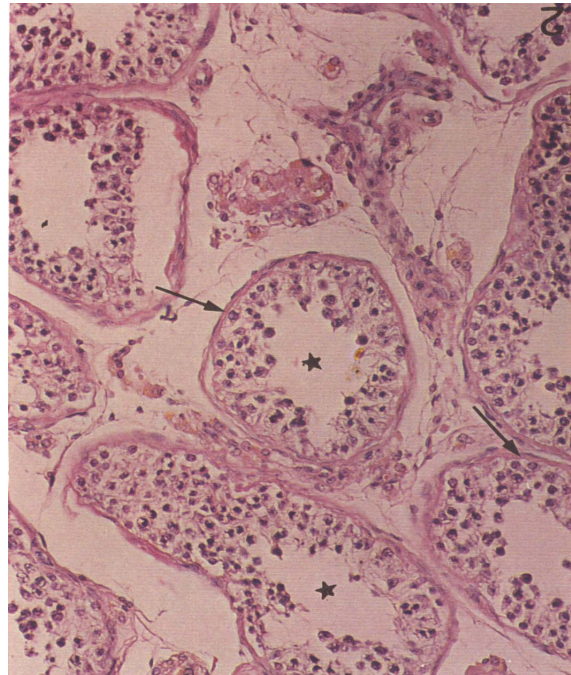


تصویر ۲: مقطع میکروسکوپی بافت بیضه موش مربوط به گروه تجربی که به مدت ۶۰ روز اتانول دریافت کرده است. لوله‌های منی‌ساز = علامت ستاره. سلول‌های احتمالی سرتولی پیکنوتیک = سرفلش. رنگ آمیزی هماتوکسیلین-انوزین، درشت نمایی = ۲۰۰x.

بحث

این مطالعه نشان داد که ساختمان لوله‌های منی‌ساز به دنبال مصرف اتانول دچار تغییرات تخریبی شده و تعداد سلول‌های جنسی به شدت کاهش یافته است. در مطالعات دیگری که از موش به‌عنوان حیوان آزمایشگاهی استفاده شده است، در پی مصرف اتانول، آتروفی بیضه و آپوپتوزیس و کاهش سلول‌های جنسی گزارش شده است

بوده و سلول‌های سرتولی نیز در این گروه‌ها با نظم و آرایشی طبیعی قابل مشاهده بودند. در گروه تجربی که ۳۰ روز اتانول مصرف کرده بودند، کاهش متوسطی در تعداد سلول‌های جنسی در حال تکامل مشاهده گردید (تصویر ۱).



تصویر ۱: مقطع میکروسکوپی بافت بیضه موش مربوط به گروه تجربی که به مدت ۳۰ روز اتانول دریافت کرده است. در این تصویر نظم سلول‌های جنسی در حاشیه لوله‌های منی‌ساز (علامت ستاره) از بین رفته است و تعداد سلول‌های جنسی کاهش یافته اند. سلول‌های سرتولی = سرفلش. رنگ آمیزی هماتوکسیلین-انوزین، درشت نمایی = ۲۰۰x.

در این گروه علاوه بر سلول‌های جنسی، تعداد سلول‌های سرتولی نیز در مقایسه با گروه کنترل کاهش خفیفی را نشان می‌داد. علاوه بر این، در گروه تجربی که ۶۰ روز اتانول دریافت کرده بودند، تخریب نسبتاً وسیع ساختار لوله‌های منی‌ساز در مقایسه با گروه کنترل مشاهده گردید که علاوه بر کاهش شدید تعداد سلول‌های جنسی، پراکندگی غیر طبیعی آنها به صورت بارزی قابل مشاهده بود. سلول‌های باقی مانده در لوله‌های منی‌ساز احتمالاً از نوع سرتولی هستند.

اگر چه این سلول‌ها دارای هسته‌ای پیکنوتیک

فیبرو الاستیک و میوئید تشکیل شده است، در حالی که در موش‌های گروه آزمایش دیواره لوله‌های منی ساز دچار هیپرتروفی و افزایش ضخامت شده است. یافته اخیر اولاً این تفکر را در ذهن تقویت می‌کند که اتانول حتی بافت‌های با حساسیت کمتر نسبت به مواد آزارسان را نیز تحت تأثیر قرار می‌دهد؛ ثانیاً افزایش ضخامت بافت دیواره لوله‌های منی‌ساز بخصوص غشاء پایه آن از یک طرف و آسیب سلول‌های سرتولی از طرف دیگر، این ایده را در ذهن متبادر می‌سازد که احتمالاً اختلال در تغذیه سلول‌های اسپرم ساز نیز به طور غیر مستقیم ساختمان و عمل لوله‌های اسپرم‌ساز را تحت تأثیر قرار می‌دهد. به عبارت دیگر، علاوه بر اثر مستقیم اتانول بر هر کدام از سلول‌ها و بافت‌های فوق، اثرات متقابل سلول‌ها و بافت‌های مذکور بر یکدیگر نیز ممکن است حداقل بخشی از تخریب را در پی داشته باشد. لذا احتمال می‌رود که سلول‌های جنسی با توجه به حساسیت بیشتر، زودتر از بقیه سلول‌های موجود تحت تأثیر منفی اتانول قرار گرفته و تخریب شوند.

لذا تصریح می‌شود که مصرف اتانول اولاً تغییرات تخریبی پیشرونده را در کل ساختمان لوله‌های منی‌ساز شامل دیواره لوله‌ها، سلول‌های سرتولی و سلول‌های جنسی ایجاد می‌کند؛ ثانیاً این تغییرات ابتدا در سلول‌های جنسی و سپس در سلول‌های سرتولی و نهایتاً در دیواره لوله‌ها پدید می‌آید؛ ثالثاً در روند تخریبی، هر دسته از عناصر سه گانه فوق بر دو دسته دیگر، آثار القایی در جهت تخریبی دارد.

(۸،۱۱،۱۵). از مقایسه نتایج مشخص می‌شود که اولاً از نظر کاهش سلول‌های جنسی، هر دو روش دارای نتیجه مشابه هستند. ثانیاً در مطالعه حاضر، تغییرات تخریبی مشاهده شده می‌تواند منجر به آتروفی بیضه شود که در تحقیقات سایر محققین نیز گزارش شده است.

در مطالعه حاضر، سلول‌های سرتولی نیز دچار تغییرات تخریبی و نهایتاً پیکنوز شده‌اند. این تغییرات می‌تواند به آتروفی بیضه منتهی شوند که محققین گزارش کرده‌اند. همچنین در گزارش‌های سایر محققین آمده است که تولید سلول‌های جنسی در پی مصرف اتانول کاهش می‌یابد و مصرف اتانول اثرات ضد اسپرماتوزنز داشته و کاهش‌دهنده حرکات سلول‌های جنسی می‌باشد (۷،۸). همچنین گزارش شده است که مصرف اتانول توسط مادران باردار موجب اختلال در تمایز سلول‌های جنسی می‌گردد (۹،۱۳،۱۴). این یافته را می‌توان مرتبط با پیکنوز سلول‌های سرتولی در پی مصرف اتانول دانست که با مشاهدات این مطالعه سازگار است، ما مشاهده کرده‌ایم زیرا سلول‌های سرتولی نقش مهم و شناخته شده‌ای در تکامل سلول‌های جنسی دارند.

مکانیسم دقیق ایجاد اختلال در ساختمان و کار بیضه به دنبال مصرف اتانول به خوبی مشخص نشده است اما این احتمال وجود دارد که اتانول بر DNA تأثیر گذاشته و موجب اثرات تخریبی بر روی آن گردد (۲،۱۰،۱۲).

علاوه بر این، نتایج مطالعه حاضر نشان داد که دیواره لوله‌های منی‌ساز در موش‌های گروه کنترل کاملاً طبیعی بوده و از بافت همبند رشته‌ای به انضمام سلول‌های

References

1. Eid NA, Shibata MA, Ito Y, Kusakabe K, et al. Involvement of fas system and active caspases in apoptotic signally in testicular germ cells of ethanol-treated rats. *Int J Androl* 2002; 25(3): 159-67.
2. Bielawski DM, Zaher FM, Svinarich DM, Abel EL. Paternal alcohol exposure affects sperm cytosine methyletransferase messenger RNA levels. *Alcohol Clin Exp Res* 2002; 26(3): 347-51.
3. El-Sokkary GH. Quantitative study on the effects of chronic ethanol administration the testis of adult male rats. *Neuroendocrinol Lett* 2001; 22(2): 93-9.

4. Cicero TJ, Adams ML, O'Conner L, Nock B, et al. Influence of chronic alcohol administration on representative indic puberty and sexual maturation in male rats and the development of their progeny. *J Pharmacol Exp Ther* 1990; 255(2): 707-15.
5. Srikanth V, Malini T, Arunakaran J, Govindarajulu P, et al. Effect of ethanol treatment on epididymal secretory products and sperm maturation in albino rats. *J Pharmacol Exp Ther* 1999; 288(2): 509-15.
6. Naseem MZ, Patil SR, Ravindra, Pati RS. Antispermatogenic and androgenic activities of *Mamordica charantia* (Karela) in albino rats. *J Ethnopharmacol* 1998; 61(1): 9-16.
7. Spear-Smith J, Brien JF, Grafe M, Allrich R, et al. Chronic ethanol exposure during late gestation produces behavioral anomalies in neonatal lambs. *Neurotoxicology and teratology* 2002; 22: 205-12.
8. Zhu Q, Meisinger J, Emanuele NV, Emanuele MA, et al. Ethanol exposure enhances apoptosis within the testes. *Alcohol Clin Exp Res* 2000; 24(10): 1550-6.
9. Anderson RA Jr, Berryman SH, Phillips JF, Fethergill KA, et al. Biochemical and structural evidence for ethanol-induced impairment of testicular development: apparent lack of Leydig cell involvement. *Toxicol Appl Pharmacol* 1989; 10(1): 62-85.
10. Adler ID, Ashby J. The present lack of evidence for unique rodent germ-cell mutagens. *Mutat Res* 1989; 212(1): 55-66.
11. Lioyd SC, Blackburn DM, Foster PM. Trifluoroethanol and its oxidatives metabolites: comparison of in vivo and in vitro effects in rat testis. *Toxicol Appl Pharmacol* 1988; 92(3): 390-401.
12. Pylkkanen L, Salonen I. Concomitant mutagenicity of ethanol and x-ray irradiation in the mouse male germ cells. *Alcohol* 1987; 4(5): 401-4.
13. Anderson RA, Willis BR, Phillips JF, Oswald C, et al. Delayed pubertal development of the male reproductive tract associated with chronic ethanol ingestion. *Biochem Pharmacol* 1987; 36(13): 2157-67.
14. Anderson RA, Willis BR, Oswald C, Zaneveld LJ. Ethanol-induced male infertility: impairment of spermatozoa. *J Pharmacol Exp Ther* 1983; 225(2): 479-86.
15. Klassen RW, Persuad TV. Influence of alcohol on the reproductive system of the male rat. *Int J Fertil* 1978; 23(3): 176-84.

The Effects of Ethanol on the Microscopic Structure of Testis in Mice

Jafarpur M., MD

Assistant Professor of Anatomical Sciences, Faculty of Medicine, Mashad University of Medical Sciences

Mofidpur H., MD

Assistant Professor of Anatomical Sciences, Faculty of Medicine, Mashad University of Medical Sciences

Ebrahimzadeh A.R., Ph.D

Assistant Professor of the Anatomical Sciences, Gonabad School of Medical Sciences

Received: 18/04/2005 **-Revised:** 03/11/2005 **-Accepted:** 05/11/2005

Correspondence

Mokhtar Jafarpur, Faculty of
Medicine, Mashad University of
Medical Sciences, Mashad, Iran
E-mail:
Jafarpurmokhtar@yahoo.com

Abstract

Background and purpose: Many studies have been conducted on the effects of ethanol on testis; however, little attention has been paid to microscopic changes due to alcohol administration. This study is, therefore, conducted to evaluate the effects of ethanol on the microscopic structure of testis in mice and whether probable changes are restricted to a specific area or the entire testicular tissue is affected.

Methods and Materials: For the purposes of the study, forty male Balb/c mice were selected and randomly divided into two equal experimental and control groups. The experimental group received 1mg ethanol intraperitoneal injection per each gram body weight every day; the control group mice were injected, as a placebo, the same amount of normal saline. After one month, one half of the mice and after two months, the other half - in both control and experimental groups - were anesthetized; their testis were immediately removed, washed in normal saline and placed in fixative formalin. After routine histological processing and embedding in paraffin, sections of 10 μ m thickness were cut and stained by Hematoxylin-Eosin. Prepared specimens were examined and photographed by light microscopy.

Results: Abnormal testicular changes occurred in mice with one-month ethanol injection. Excessive semeniferous tubules destructions were also observed in mice with two-month ethanol injection. But no abnormal changes or destructions were observed in mice of the control group.

Conclusion: The injection of ethanol has a progressive destructive effect on semeniferous tubules and germ cells of testis in a way that the longer the duration of the ethanol injections, the stronger the effects of destructive changes will be. (*Journal of Sabzevar School of Medical Sciences, Volume 12, Number 3, pp. 6-10*).

Key words: Ethanol; Testis; Semeniferous tubules; Germ cells.