

## سندرم ایس ون کرولد: گزارش پنج مورد

دکتر اشرف محمدزاده<sup>۱</sup>، دکتر محسن حری<sup>۲</sup>

<sup>۱</sup> فوق تخصص نوزادان، استاد دانشگاه علوم پزشکی مشهد، بخش NICU بیمارستان امام رضا (ع)

<sup>۲</sup> فوق تخصص قلب کودکان، استادیار دانشگاه علوم پزشکی مشهد، بخش قلب کودکان بیمارستان امام رضا (ع)

نویسنده مسؤول: دکتر اشرف محمدزاده. نشانی: مشهد - بیمارستان امام رضا (ع) - مرکز تحقیقات نوزادان - بخش NICU - دکتر اشرف محمدزاده

E-mail: a-mohammadzadeh@mums.ac.ir

وصول: ۸۴/۵/۳۰، اصلاح: ۸۴/۷/۲، پذیرش: ۸۴/۱۱/۱۸

### چکیده

**زمینه و هدف:** سندرم ایس ون کرولد، تترادی است از کندرو دیسپلازی، اکتودرمال دیسپلازی، پلی داکتیلی و بیماری مادرزادی قلب که در میان آنها، کندرو دیستروفی شایع ترین و علائم سیستم ادراری و سیستم عصبی مرکزی نادرترین می باشد. به منظور بررسی نمای بالینی این سندرم، این مطالعه توصیفی انجام شد.

**معرفی بیمار:** در این ۵ مورد ایرانی تبار که طی سال های ۸۲-۱۳۸۱ به بیمارستان امام رضا (ع) شهر مشهد مراجعه کردند، مورد ۱ و ۲ و مورد ۴ و ۵ با هم خواهر بودند. ۴ یافته (تتراد) همراه در بیماران ۱، ۲، ۴ و ۵ وجود داشت و مورد ۳ فقط ۲ یافته همراه داشت. کوچکترین فرد مبتلا نوزاد بود و بزرگترین فرد مبتلا ۱۱/۵ سال سن داشت.

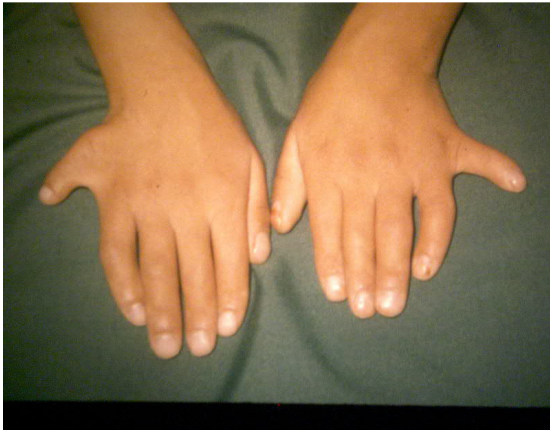
**نتیجه گیری:** با توجه به مشاهده ۵ مورد طی دو سال و با توجه به فرهنگ ازدواج فامیلی در ایران، اهمیت شناخت این بیماری ارثی که درمان قطعی ندارد، برای پیشگیری ضروری است. (مجله دانشکده علوم پزشکی و خدمات بهداشتی درمانی سبزوار، دوره ۱۲/ شماره ۴/ صص ۵۲-۴۸).

**واژه های کلیدی:** سندرم ایس ون کرولد؛ اتوزمال مغلوب؛ ایران.

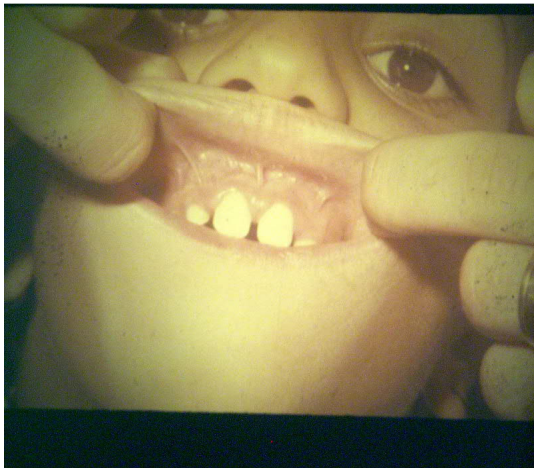
### مقدمه

و آنومالی های سیستم عصبی مرکزی و دستگاه ادراری نادرترین آن است (۱). تظاهرات اسکلتی شامل اندام کوتاه (استخوان های توبولر اکرومیلیک- مزومیلیک)، افزایش تعداد مراکز استخوانی، به هم چسبیدن استخوان های متاکارپ، پلی داکتیلی به ویژه در دست ها و در سنین بالاتر ژنوالگوس می باشد. تظاهرات اکتودرمال شامل دندان نوزادی، ریزش و یا عدم داشتن دندان، ناهنجاری در فرنولوم فوقانی (کوتاه یا دوتایی بودن) و هیپوپلازی ناخن می باشد. حدود ۵۰ درصد بیماران دچار

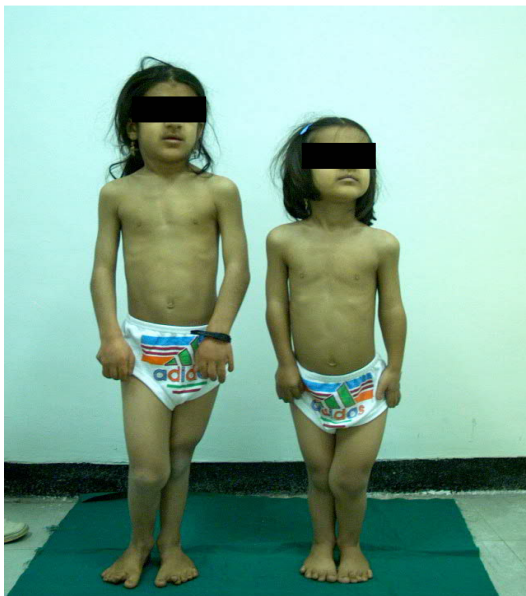سندرم ایس ون کرولد ( Ellis-Van-Creveld Syndrome) یا به اختصار EVC، دیسپلازی کندرواکتودرمال و ناهنجاری نادر ژنتیکی است که به شکل اتوزومال مغلوب منتقل می گردد (۱،۲،۳). تظاهرات بالینی این سندرم به شکل تتراد کندرو دیسپلازی، اکتودرمال دیسپلازی، پلی داکتیلی و بیماری مادرزادی قلب می باشد که در میان آنها کندرو دیستروفی استخوان های دراز شایع ترین نمای بالینی



تصویر ۲: تصویر دست‌ها مربوط به مورد شماره ۲



تصویر ۳: فرنولوم متعدد مربوط به مورد شماره ۲



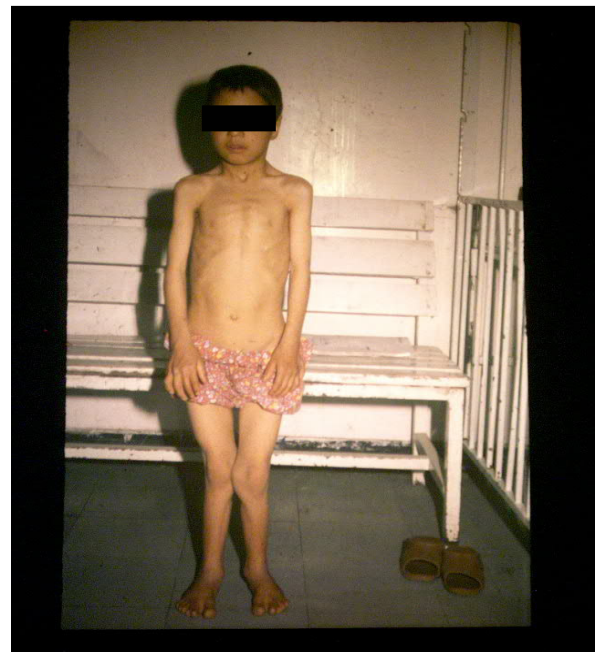
تصویر ۴: دو خواهر مورد ۴ و ۵

ضایعات مادرزادی قلب هستند که نیمی از موارد (۵۰ الی ۶۰ درصد) از موارد از نوع نقص دیواره بین دو دهلیز می‌باشد (۴,۵).

در اینجا ۵ مورد سندرم متعلق به سه خانواده گزارش می‌شود که به درمانگاه ژنتیک و قلب بیمارستان امام رضا (ع) مشهد مراجعه کرده بودند.

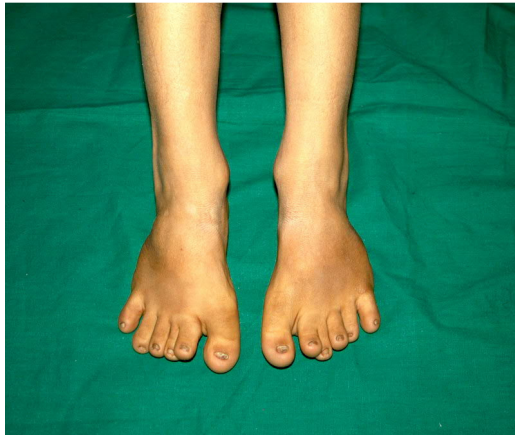### گزارش موارد

**مورد اول:** دختر ۹ ساله (م.ک) اهل و ساکن روستایی در خراسان که جهت بررسی قلب به بیمارستان امام رضا (ع) ارجاع شد. قد ۱۱۵ سانتی‌متر (کمتر از ۵ صدک)، وزن ۲۳ کیلوگرم، انگشتان کوتاه و اضافه در دست، فرنولوم متعدد، دندان‌های هیپوپلاستیک، ژنوالگوس، انگشت اضافه در پای چپ و ضایعه قلبی (سوراخ بین دو دهلیز) A.S.D داشت که پس از ترمیم جراحی قلب باز و بستن نقص دیواره بیمار با حال عمومی خوب مرخص گردید.

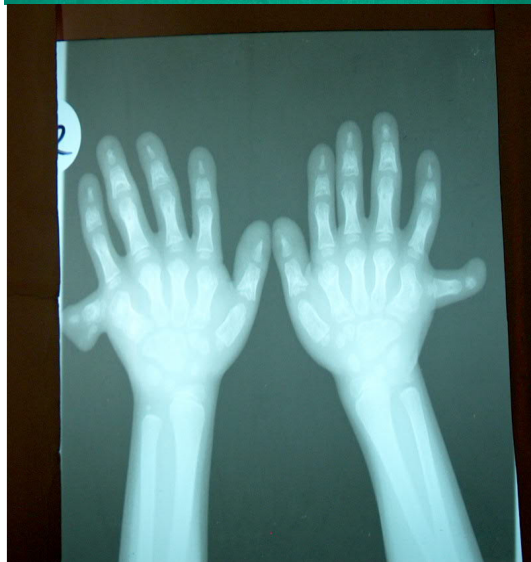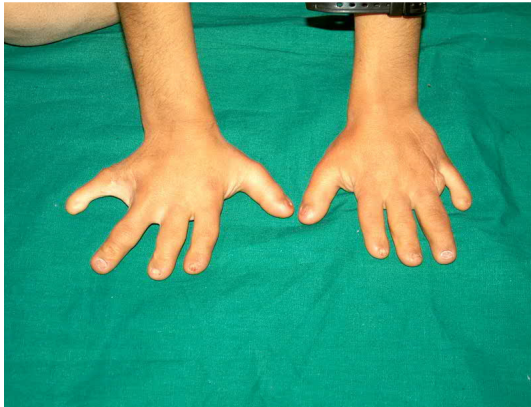


تصویر ۱: دختر (ف.ک) مورد شماره ۲

**مورد دوم:** دختر ۶ ساله (ف.ک) با قد ۱۰۱ سانتی‌متر (کمتر از ۵ صدک) و وزن ۱۹ کیلوگرم که



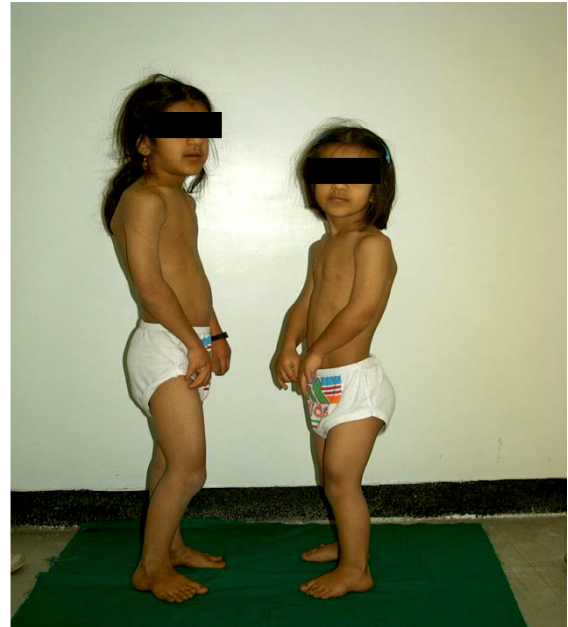تصویر ۷: تغییرات انگشتان پا مربوط به مورد ۴ و ۵



تصویر ۸: تغییرات دست‌ها در مورد ۴ و ۵

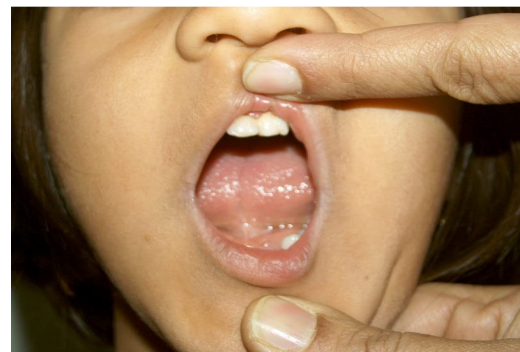فرنولوم متعدد و کوتاه و پُلی‌داکتیلی در یک دست مشاهده شد که پس از بهبودی نسبی نارسایی قلب، رضایت به عمل جراحی قلب نداده و با رضایت شخصی

خواهر مورد اول می‌باشد. پلی‌داکتیلی در دست، هیپوپلازی ناخن، فرنولوم متعدد، ژنواکوس، دندان‌های شل و هیپوپلاستیک با تعداد ۸ عدد، از نظر قلب دچار سوراخ بین دو بطن (VSD) کوچک و نقص دیواره بین دهلیز که پس از عمل جراحی قلب باز و ترمیم نقایص، با حال عمومی خوب مرخص گردید (تصویر ۲ و ۳).



تصویر ۵: نمای نیم رخ دو خواهر مورد ۴ و ۵

مورد سوم: نوزاد ۲۸ روزه با وزن ۲۸۰۰ گرم به علت دیسترس شدید تنفسی و حال عمومی بد و نارسایی حاد قلب در ICU نوزادان بستری گردید که به علت نقص دیواره بین دو دهلیز و دو بطن، نقص کامل بالشتک‌های اندوکارد به همراه فشار بالای شریان ریوی تحت درمان قرار گرفت. در ظاهر ۲ عدد دندان نوزادی،



تصویر ۶: ضایعات دهانی مربوط به مورد ۴ و ۵

بیمارستان را ترک نمود.

**مورد چهارم:** دختر ۱۱/۵ ساله (ف.ش) کلاس پنجم ابتدایی با قد ۱۰۶ سانتی متر (کمتر از ۵ صدک)، وزن ۱۷ کیلوگرم و دور سر ۴۹ سانتی متر، اهل زابل و ساکن گرگان که جهت مشاوره به درمانگاه ژنتیک مراجعه کرده بود. والدین وی خویشاوند هستند. در معاینه فیزیکی، ژنواالگوس و پلی داکتیلی دست‌ها و دندان‌های شل و فرنولوم متعدد لب فوقانی و معاینه طبیعی قلب داشت. کاربوتایپ وی زنانه بود و نکته خاصی وجود نداشت (تصویر ۸-۴).

**مورد پنجم:** دختر ۸ ساله (ز.ش) کلاس دوم ابتدایی با قد ۱۰۲ سانتی متر (کمتر از ۵ صدک)، وزن ۱۴/۵ کیلوگرم و دور سر ۴۹ سانتی متر که خواهر مورد چهارم می‌باشد. دارای ژنواالگوس، پلی داکتیلی، اختلال دندان، فرنولوم لب بالا و قلب دچار پرولاپس دریچه میترال می‌باشد. کاربوتایپ وی زنانه بود و نکته خاصی نداشت (تصویر ۷-۴).

پنج مورد فوق در سال ۱۳۸۱ و ۱۳۸۲ در بیمارستان امام رضا (ع) مشهد، به بخش کودکان مراجعه نمودند.

## بحث

سندرم کندرواکتودرمال دیسپلازی یا Ellis-Van Creveld Syndrome (EVC) از موارد نادر ناهنجاری ژنتیکی می‌باشد که در جمعیت Amish پنسیلوانیا شیوع بیشتری دارد (۱،۲) و به صورت اتوزوم مغلوب منتقل می‌شود. نمای بالینی سندرم EVC تترادی از کندرو دیسپلازی، اکتودرمال دیسپلازی، پلی داکتیلی و بیماری مادرزادی قلب است. علائم استخوانی شامل کوتاهی استخوان‌های دراز دیستال به آرنج و زانو می‌باشد که این یافته برخلاف آکتودرمال دیسپلازی می‌باشد. استخوان‌های رادیوس، اولنا، تی‌بیا و فی‌یولا کوتاه و انتهای آن‌ها مکعبی شکل می‌شود. تغییرات ناحیه پروگزیمال تی‌بیا بسیار

تیبیک است و به صورت وسیع شدن متافیزی که اپی فیز کوچک در وسط آن قرار دارد، تمایل به ژنواالگوس هم وجود دارد. نقایص اساسی در دست‌ها و پاها می‌باشد و کوتاه شدن به طور پیشرونده به سمت دیستال است به طوری که انگشتان انتهایی بسیار هیپوپلاستیک هستند. اپی‌فیزها ممکن است به شکل مخروط (cone) در بیابند. استخوان‌های کارپال و تارسال ممکن است به هم بچسبند و به صورت توده واحدی در بیابند. متا کارپ انگشتان اضافی به متاکارپ پنجم مجاور آن چسبیده است. استخوان‌های جمجمه، مهره و لگن طبیعی هستند. قفسه صدری کوچک و باریک است. دارفیسیم در حد متوسط و شدید است و قد نهایی آن‌ها به ۱۵۲ - ۱۰۷ سانتی متر می‌رسد (۲،۳).

هیپوپلازی ناخن‌ها و آنومالی‌های دندان به صورت دندان نوزادی، فقدان دندان و یا از دست دادن زودرس دندان‌ها و هم‌چنین نقایص لب فوقانی و فرنولوم‌های متعدد از جمله دیسپلازی‌های اکتودرمال هستند (۲). آنومالی، مادرزادی قلب در ۵۰ درصد موارد وجود دارد که اغلب نقص دیواره دهلیزی بطن است و در ۶۰ درصد موارد دهلیز مشترک می‌باشد. در ECG انحراف محور QRS به سمت چپ وجود دارد (۲،۵).

مواردی از دیس استوز آکروفاسیال weyers گزارش شده است که به صورت غالب منتقل می‌شود و بسیار شبیه این سندرم است و محل آن روی کروموزوم 4P 16 می‌باشد. احتمالاً دیس استوز weyers تظاهر هتروژن جهشی است که در فرم هموزیگوت باعث سندرم EVC اتوزوم مغلوب می‌شود (۶،۷).

در ۳۰ درصد موارد مرگ و میر به علت ضایعات قلبی و ریوی در دوران شیرخوارگی اتفاق می‌افتند (۲،۳) و بقیه موارد طول عمر طبیعی می‌کنند (۱،۳،۷،۸). مبتلایان از نظر هوش طبیعی هستند. تشخیص قبل از تولد در سه ماهه دوم حاملگی به شیوه سونوگرافی با دیدن پلی داکتیلی و درگیری قلبی میسر است (۳،۸).

با توجه به مشاهده ۵ مورد از این سندرم طی دو سال و شناخت این بیماری ارثی که درمان قطعی ندارد برای  
با توجه به فرهنگ ازدواج فامیلی در ایران، اهمیت پیشگیری از آن ضروری است.

## References

1. Arya L, Mendiratta V, Sharma RC, Solanki RS. Ellis-van Creveld Syndrome: a report of two cases. *Pediatr Dermatol*. 2001 Nov-Dec; 18(6): 485-9.
2. William A. Horton WA, Hecht JT. Disorders for which defects are poorly understood or unknown . Bone and joint disorders. *Nelson Textbook of pediatric*. Philadelphia: W.B. Saunders. 17<sup>th</sup> ed. 2004: pp. 2334-5 .
3. Barr D. G. D, Crofton P.M, Goel K.M. Disorders of bone, joints and connective tissue. *Forfar & Arneil's. Textbook of pediatric*. 5<sup>th</sup> ed. 1998. NewYork: Churchill livingstone, pp. 1575-6.
4. Alcalde MM, Castillo JA, Garcia Urruticoechea P, Vilaplana R, Molina E, Ortega J. Ellis-van Creveld syndrome: an easy early diagnosis? *Rev Esp Cardiol*. 1998 May; 51(5): 407-9.
5. Sajeev CG, Roy TN, Venugopal K. Images in cardiology: Common atrium in a child with Ellis-Van Creveld syndrome. *Heart*. 2002 Aug; 88(2): 142.
6. Tompson SW, Ruiz-Perez VL, Wright MJ, Goodship JA. Ellis-van Creveld syndrome resulting from segmental uniparental disomy of chromosome 4. *J Med Genet*. 2001 Jun; 38(6): E18.
7. Howard TD, Guttmacher AE, McKinnon W, Sharma M, McKusick VA, Jabs EW. Autosomal dominant postaxial polydactyly, nail dystrophy, and dental abnormalities map to chromosome 4p16, in the region containing the Ellis-van Creveld syndrome locus. *Am J Hum Genet*. 1997 Dec; 61(6): 1405-12.
8. Sergi C, Voigtlander T, Zoubaa S, Hentze S, Meyberg-Solomeyer G, Troeger J, et al. Ellis-van Creveld syndrome: a generalized dysplasia of enchondral ossification. *Pediatr Radiol*. 2001 Apr; 31(4): 289-93.
9. Harper P. S. Dysmorphology and genetic syndromes. *Practical genetic counselling*. 5<sup>th</sup> ed. London: Planta Tree, 2000, p. 88.

## Ellis-Van-Creveld Syndrome: a report of five cases

**Mohammadzadeh A., MD**

*Fellowship in neonatal Pediatric and professor of Mashad University of Medical Sciences, NICU*

**Horri M., MD**

*Fellowship in Pediatric Cardiography and assistant professor of Mashad University of Medical Sciences, Imam Reza Hospital*

**Received:** 21/08/2005, **Revised:** 24/09/2005, **Accepted:** 07/02/2006

---

### Correspondence:

Dr. Ashraf Mohammadzadeh,  
NICU, Neonatal Research Center  
Imam Reza Hospital, Mashad,  
Iran  
Email:  
a-  
mohammadzadeh@mums.ac.ir

### Abstract

**Background and purpose:** Syndrom of Ellis-Van-Creveld is a tetrad of chondrodysplasia, ectodermal dysplasia, polyductyly, and congenital heart disease, of which chondrodystrophy of the tubular bones is the most common feature, while central nervous system (CNS) and urinary tract anomalies are some of its rarer associations. The aim of this study was to determine the clinical presentation of this rare autosomal recessive syndrome.

**Case report:** Five cases referred to Imam Reza hospital in Mashad for two years from 2002 to 2003. They were Iranian originally. First two cases, and 4 and 5, were sisters who presented all four classic features of EVC. Case 3 presented two features of this syndrome. The youngest was newborn and the oldest one was 11.5 years old.

**Conclusion:** We observed five cases of this syndrome during two years. This syndrome has no treatment. Respecting relative marriage culture between Iranians, it is important for prevention of this syndrome by avoiding consanguineous marriage. (*Journal of Sabzevar School of Medical Sciences, Volume 12, Number 4, pp.48-52*).

**Key Words:** *Ellis-Van-Creveld; Autosomal Recessive; Iran.*