

گزارش یک مورد نادر تک گیر از بیماری نروفیبروماتوز تیپ II همراه با شوانوماى نخاع گردنى

دکتر محمود رضا آذرپژوه^۱، دکتر سعید رضا شهامی^۲

^۱ استادیار نرولوژی، دانشگاه علوم پزشکی مشهد، بیمارستان قائم (عج) مشهد

^۲ متخصص نرولوژی، بیمارستان واسعی سبزوار

نشانی نویسنده مسؤول: سبزوار، بیمارستان واسعی، دکتر سعیدرضا شهامی

E-mail:saeedshahami@yahoo.com

وصول: ۸۶/۳/۲۳، اصلاح: ۸۶/۲/۲۶، پذیرش: ۸۶/۴/۱۴

چکیده

زمینه و هدف: نروفیبروماتوز تیپ II یک بیماری ژنتیکی اتوزومال غالب است که با شوانوماهای متعدد و به طور کلاسیک شوانوماهای وستبولار دو طرفه تظاهر می یابد. شوانوماها به عنوان علامت اصلی نروفیبروماتوز تیپ II محسوب می شوند که معمولاً از اعصاب کرانیال (به خصوص عصب زوج هشتم)، ریشه های عصبی و اعصاب دیستال به نخاع منشا می گیرند. در این مقاله یک مورد نادر از این بیماری گزارش می شود.

معرفی بیمار: بیمار ۲۰ ساله ای با سابقه کاهش شنوایی پیشرونده از حدود یک سال قبل معرفی می گردد. در تاریخچه پزشکی این بیمار، شرح حالی از عمل جراحی شوانوما ریشه های نخاع گردن حدود دو سال قبل از اولین ویزیت وجود داشته است. بیمار هیچ گونه سابقه فامیلی بیماری نداشت. در معاینه سیستمیک، فقط چند لکه کوچک شیر قهوه ای روی تنه دیده می شد. در معاینه عصبی، کاهش حس صورت در مسیر شاخه های افتالمیک و ماگزیلاری زوج پنجم، کاهش رفلکس قرنیه ای چپ و کاهش شنوایی گوش چپ مشهود بود. در MRI در فاز T₂ ضایعه ها پیرانتنس در زاویه مخچه ای - پلی چپ وجود داشت که بعد از تزریق ماده حاجب، جذب را نشان می داد و توده دارای جذب در طرف راست دیده می شد. طی کرانیوتومی اکسی پیتال چپ تومور کلسیفیه نسبتاً خونریزی دهنده در ناحیه پلی - مخچه ای دو طرف رزکسیون گردید. پاتولوژی مؤید شوانوما بود.

نتیجه گیری: نوع تک گیر نروفیبروماتوز تیپ II نادر بوده و توجه به این تشخیص در صورت وجود تومورهای متعدد همزمان دستگاه عصبی مرکزی ضروری است. (مجله دانشکده علوم پزشکی و خدمات بهداشتی درمانی سبزوار، دوره ۱۴/شماره ۲/صص ۱۴۰-۱۳۵).

واژه های کلیدی: نروفیبروماتوز؛ شوانوما؛ کاهش شنوایی.

مقدمه

اصلی نروفیبروماتوز نوع II تومورهای سیستم عصبی محیطی و مرکزی است (۱). شوانوماها به عنوان علامت بارز محسوب می شوند که معمولاً از اعصاب جمجمه ای و به

نروفیبروماتوز تیپ II (NF₂) یک بیماری اتوزومال است که هیچ برتری جنسی یا نژادی خاصی ندارد. تظاهر

سمت چپ بود. رفلکس قرنيه‌ای چشم کاهش یافته بود و شنوایی گوش چپ هم تقلیل یافته بود.

بیمار تست وبر را به سمت راست لتراترلزه می‌کرد و تست رینه گوش چپ منفی به نظر می‌رسید. در بررسی سیستم حرکتی ضعف وجود نداشت. رفلکس‌ها در چهار اندام تند بود. بیمار در معاینه هافمن دو طرفه داشت اما بابنسکی نداشت.

در اودیومتری انجام شده تمپانوگرام هر دو طرف تایپ A، SRT سمت راست ۱۰ db، سمت چپ ۵۰ db، SDS سمت راست ۹۵ درصد و SDS سمت چپ ۹۰ درصد بود. PTA گوش سمت راست نرمال و گوش سمت چپ کاهش شنوایی حس عصبی با آفت بیشتر در فرکانس‌های ۵۰۰، ۲۵۰۰، ۴۰۰۰ مشاهده شد. رفلکس آکوستیک سمت راست نرمال و سمت چپ فاقد رفلکس بود.

در CT scan بدون تزریق ماده حاجب، تصویر کانون هایپودانس در بخش جانبی مخچه و با گسترش به لوب راست و چپ مخچه مشاهده می‌گردید که فاقد ادم محیطی بارز بود. مجرای شنوایی داخلی دو طرف و به-خصوص طرف چپ متسع به نظر می‌رسید.

در MRI مغز انجام شده در فاز T₂، دو ضایعه هیپراینتنس در زاویه مخچه‌ای - پلی سمت چپ به چشم می‌خورد که بعد از تزریق ماده حاجب، جذب نسبی را نشان می‌داد. جذب ماده حاجب زاویه مخچه‌ای - پلی طرف راست نیز دیده می‌شد. در طی عمل کرانیوتومی ساب اکسی پیتال چپ تومور سفت کلسیفیه خونریزی‌دهنده با ابعاد ۴×۴×۲ از این ناحیه رزکسیون گردید (تصاویر ۱ و ۲).

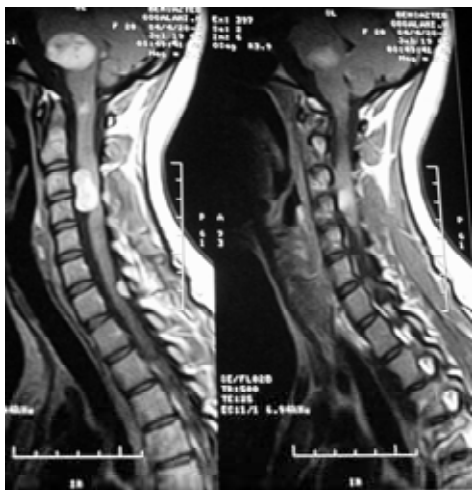در بررسی میکروسکوپی مقاطعی از آزار نئوپلازیک با حدود نامشخص متشکل از سلول‌های دوکی با هسته‌های wavy سیتوپلاسم اسیدوفیل به صورت مناطق پرسلول (آنتونی A) و کم سلول (آنتونی B) با پالیسار هسته-ای و تشکیل Verocoy body و تغییرات میکروسیستیک و عروق هیالینیزه با جدار ضخیم مشاهده می‌شود که تشخیص شوانوما را مطرح می‌سازد (تصویر ۳ الف و ب).

خصوص عصب زوج هشتم، ریشه‌های عصبی و اعصاب دیستال به نخاع منشأ می‌گیرند. شوانوما به‌طور دو طرفه از زاویه مخچه‌ای - پلی از قسمت وستیبولار عصب هشتم منشأ گرفته و به‌طور اساسی در تمام بیماران NF₂ دیده می‌شوند. شایع‌ترین تظاهرات شوانوماهای وستیبولار علائم شنوایی است. این تومور به‌طور تپیک رشدی کند داشته و سبب آسیب شنوایی تدریجی می‌شود. تعادل و دیگر عملکردهای اعصاب جمجمه‌ای ممکن است آسیب دیده و در نهایت، آسیب فشاری ساقه مغز و هیدروسفالی انسدادی اتفاق بیفتد (۲). بیماران نروفیبروماتوز تیپ II ممکن است تعداد کمی ماکول‌های شیر قهوه‌ای داشته باشند. اما به‌ندرت تعداد آن‌ها به حد لازم برای تشخیص نروفیبروماتوز تیپ I می‌رسد. لکه‌های شیر قهوه‌ای علامت مفیدی برای تأیید نروفیبروماتوز تیپ II تلقی نمی‌گردند (۳).

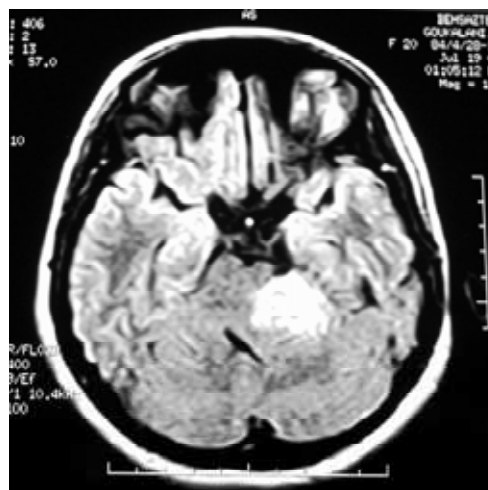معرفی بیمار

بیمار خانم ۲۰ ساله‌ای بود که با شکایت کاهش شنوایی گوش چپ مراجعه کرده بود. کاهش شنوایی از یک‌سال قبل از مراجعه شروع شده بود و در طی ۶ ماه قبل شدت یافته بود. بیمار همچنین از وزوز گوش چپ شاکی بود. حدود یک‌سال و نیم قبل بیمار دچار ضعف تدریجی اندام‌های سمت راست شده بود که با مراجعه به پزشک، تشخیص ضایعه فشاری ریشه‌های نخاعی گردن جهت بیمار گذاشته شده و تحت عمل جراحی قرار گرفته بود. آزمایشگاه پاتولوژی توده خارج شده را شوانوما گزارش کرده بود. بیمار سابقه بیماری خاصی را در فامیل ذکر نمی‌کرد. در شرح حال، تاریخچه‌ای از بیماری جلدی عصبی وجود نداشت. در معاینه، دو لکه کوچک شیرقهوه‌ای وجود داشت.

در معاینه عصبی حدت بویایی و بینایی طبیعی به نظر می‌رسید. فوندوسکوپی و حرکات چشم طبیعی بود. تنها نکته مثبت در معاینه اعصاب کرانیال، کاهش حس صورت در مسیر شاخه‌های اوفتالمیک و ماگزیلاری عصب پنجم



تصویر ۲: نمای MRI با تزریق ماده حاجب در مقطع کورنال از نخاع گردنی پشتی بیمار که معرف جذب ماده حاجب در زاویه پلی مخچه‌ای و ریشه دوم نخاع گردنی می‌باشد.



تصویر ۱: نمای MRI مغز بیمار در مقطع کورنال با تزریق ماده حاجب که نشان دهنده یک توده در زاویه پلی مخچه‌ای مغز با جذب ماده حاجب می‌باشد.

گزارش شده هیچ گونه سابقه فAMILIاری مثبت وجود نداشت. لذا به نظر می‌رسد نامبرده جزو موارد نادر غیر ارثی و تک‌گیر باشد.

خصوصیات NF₂ تقریباً محدود به تومورهای سیستم عصبی محیطی و مرکزی می‌شود (به‌ویژه شوانوما) که البته با تعداد محدودی آنورمالیتی پوستی یا در سایر ارگان‌ها می‌تواند همراه باشد. هر دو بیماری می‌توانند کاملاً بر اساس تظاهرات بالینی تشخیص داده شوند.

هم در نرو فیبروماتوز تیپ I و هم نرو فیبروماتوز تیپ II، تمایل و استعداد برای ابتلا به تومورهای غلاف عصب وجود دارد. تومورهای غلاف عصب می‌توانند به ۳ گروه تقسیم بندی شوند:

۱- نرو فیبروما

۲- شوانوما

۳- تومور بدخیم

غلاف عصب (MPNST یا Malignant Peripheral nerve sheath Tumor)

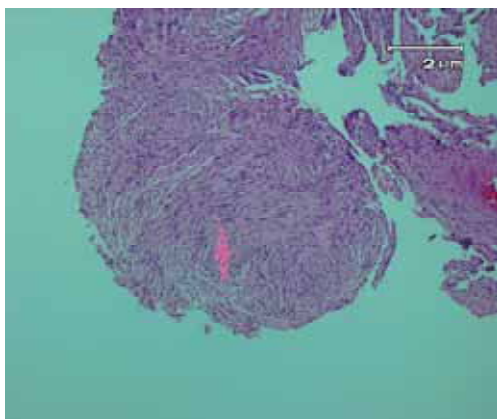
نرو فیبروما و MPNST در نرو فیبروماتوز تیپ I دیده می‌شوند در حالی که شوانوماها ویژگی نرو فیبروماتوز تیپ II محسوب می‌شوند (۱۰). به عبارت دیگر، شوانوماها به‌عنوان

بحث

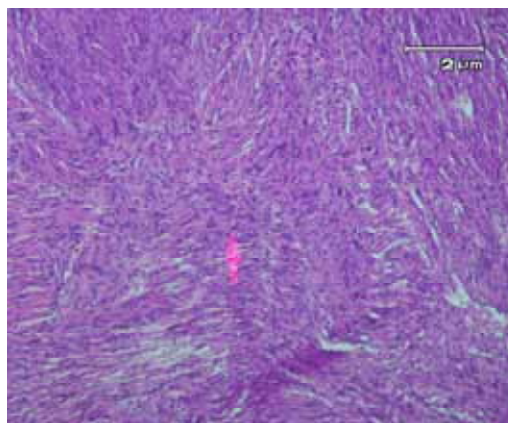
نرو فیبروماتوز اولین بار توسط فون رکلینگ هاوسن در سال ۱۸۸۲ با توصیف بیمارانی که هم ترکیبی از لکه‌های پوستی و تومورهای سیستم اعصاب محیطی و مرکزی را داشتند، شناخته شد. در اوایل قرن بیستم نرو فیبروماتوز تیپ II (NF₂) شناسایی شد. در سال ۱۹۸۱ NF₂ کاملاً از نرو فیبروماتوز تیپ I (NF₁) متمایز گردید.

NF₁ و NF₂ بیماری‌های اتوزومال غالب هستند که هیچ برتری جنسی یا نژادی خاصی ندارند. اما در هر دو بیماری میزان زیادی موتاسیون خودبخودی دیده می‌شود (حدود ۵۰ درصد) (۳،۴). در هر دو بیماری میزان نفوذ ژن ۱۰۰ درصد است اما تنوع فنوتیپی وجود دارد (۵). NF₁ نسبتاً شایع است (با شیوع ۱ در ۳۰۰۰) (۶). شیوع NF₂ در حدود یک دهم بیماری فوق است (۱ در ۴۰۰۰۰) (۷).

ژن NF₂ مرلین را کُد می‌کند که به‌عنوان یک تنظیم کننده رشد، حرکت و بازسازی سلولی از طریق مهار انتقال سیگنال‌های خارج سلولی میتوزنیک عمل می‌کند (۸). آزمایش ژنتیکی هم برای NF₁ و هم NF₂ در دسترس است. آنالیز موتاسیونی در بیماران با NF₂ با سابقه فامیل ۵۴ درصد و در موارد تک‌گیر ۳۴ درصد حساسیت دارد (۹). در بیمار



تصویر ۳-ب: نمای میکروسکوپی دیگری از ضایعه



تصویر ۳-الف: نمای میکروسکوپی از ضایعه برداشته شده بیمار: مقطعی از آزار نئوپلازیک با حدود نامشخص متشکل از سلول‌های دوکی شکل و تغییرات میکروسیستیک و عروق هیالینیزه با جداره ضخیم مشاهده می‌شود.

آسیب مسیر پیرامیدال به صورت افزایش رفلکس شد. شوانوماهایی که از ریشه‌های خلفی نخاعی (شوانوماهای نخاعی) منشأ می‌گیرند، در بیشتر از ۸۰ درصد بیماران NF₂ دیده می‌شوند. شوانوماهای نخاعی معمولاً کوچک و فاقد علامت هستند. گرچه در بعضی بیماران می‌توانند بزرگ شده و در نهایت سبب فشار طناب نخاعی یا ارگان‌های مجاور شوند. این تومورها از نظر رادیولوژی از نروفیروم‌هایی که از ریشه‌های نخاعی بیماران NF₁ منشأ می‌گیرند و به طور شایع نمای دمبل مانند به خود می‌گیرند، غیر قابل تشخیص‌اند. شوانوماهای محیطی سطحی می‌توانند از هر عصب سطحی یا عمقی منشأ بگیرند؛ می‌توانند سبب درد شوند یا نقص حسی یا حرکتی ایجاد کنند. شوانوماهای محیطی سطحی می‌توانند با ندول‌های زیر جلدی یا مختصری برجسته و ضایعات جلدی با حاشیه مشخص اغلب همراه با تغییرات پوست و مو تظاهر یابند. تخمین زده می‌شود که شوانوماهای جلدی در بیش از نیمی از بیماران NF₂ دیده می‌شوند (۱۲، ۱۳).

بیماران با نروفیبروماتوز تیپ II ممکن است تعداد کمی ماکول‌های شیر قهوه‌ای را داشته باشند اما به ندرت تعداد آن‌ها به حد لازم برای تأیید نروفیبروماتوز تیپ I می‌رسد. لکه‌های شیر قهوه‌ای علامت مفیدی برای تأیید نروفیبروماتوز تیپ II تلقی نمی‌شوند (۳). در بیمار گزارش

علامت کاردینال نروفیبروماتوز تیپ II محسوب می‌شوند که معمولاً از اعصاب کرانیال و به خصوص زوج هشتم، ریشه‌های عصبی و اعصاب دیستال به نخاع منشأ می‌گیرند. شوانوماها به طور دو طرفه از زاویه مخچه‌ای - پلی از قسمت وستیبولار عصب هشتم منشأ می‌گیرند و به طور اساسی در تمام بیماران NF₂ دیده می‌شوند. شایع‌ترین تظاهرات شوانوماهای وستیبولار علائم شنوایی است. آن‌ها به طور تیبیک رشدی کند دارند و سبب کاهش شنوایی به طور تدریجی می‌گردند. تعادل و سایر اعمال اعصاب کرانیال ممکن است دچار اختلال شوند. علائم فشاری ساقه مغز و هیدروسفالی انسدادی ممکن است اتفاق بیفتد. درمان شوانوماى وستیبولار به طور کلی اکسیزیون جراحی، رادیاسیون و یا رادیوسرجری است. تصمیم‌گیری درمان بر اساس درجه کاهش شنوایی، اندازه و میزان رشد تومور و علائم نقص دیگر اعصاب کرانیال یا ساقه مغز متفاوت است (۱۱).

در بیمار گزارش شده نتیجه آسیب‌شناسی مؤید شوانوما بود که منطبق بر تشخیص بالینی نروفیبروماتوز نوع II می‌باشد. علائم بالینی در بیمار گزارش شده کاملاً منطبق بر یافته‌های پژوهشگران بوده است. بیمار ابتدا دچار علائم آسیب طناب نخاعی شد که در عمل جراحی شوانوما تأیید شده است. به تدریج نامبرده دچار کاهش شنوایی و یافته‌های

ارزیابی اولیه بیماران NF₂ شامل معاینه کامل نرولوژیک و چشمی سالیانه، تست‌های شنوایی سنجی و انجام MRI مغز با تزریق گادولینیوم (با برش‌های نازک در محدوده کانال گوش داخلی) می‌باشد. MRI نخاع در صورتی که نشانه‌ها و علائمی از میلوپاتی وجود داشته باشد، باید انجام گیرد. مشاوره ژنتیک در وابستگان در معرض خطر باید انجام گیرد. در بررسی انجام شده در MRI بیمار، تومور زاویه مخچه‌ای پلی یک طرفه واضح بود. تومور طرف مقابل تنها پس از تزریق ماده حاجب بارز شده و لذا بررسی بیمار با توده یک طرفه و به‌خصوص دو طرفه مخچه-ای - پلی مغز از نظر نروفیروماتوز نوع II ضروری است (۳).

به‌طور کلی، شوانوماها به‌عنوان علامت کاردینال نروفیروماتوز تیپ II محسوب می‌شوند که معمولاً از اعصاب کرانیال و به‌خصوص زوج هشتم، ریشه‌های عصبی و اعصاب دیستال به نخاع منشأ می‌گیرند. شوانوماها به‌طور دو طرفه و در زاویه مخچه‌ای - پلی از قسمت وستیبولار عصب هشتم منشأ می‌گیرند و در تمام بیماران NF₂ دیده می‌شوند. شایع‌ترین تظاهرات شوانوماهای وستیبولار علائم شنوایی است. که به‌طور تپیک رشد کندی دارند و سبب کاهش شنوایی به‌طور تدریجی می‌گردند، هر چند که تعادل و اختلال در دیگر اعصاب کرانیال، علائم فشاری ساقه مغز و هیدروسفالی انسدادی ممکن است اتفاق بیفتد.

درمان شوانوماهای وستیبولار به‌طور کلی اکسیزیون جراحی، رادیاسیون و یا رادیوسرجری است. در بررسی بیمار مبتلا به تومور یک طرفه زاویه مخچه‌ای - پلی تزریق ماده حاجب جهت بررسی طرف مقابل ضروری است. توجه به نروفیروماتوز نوع II در بیمار مبتلا به تومورهای متعدد دستگاه عصبی مرکزی ضروری به‌نظر می‌رسد.

شده تنها دو لکه کوچک شیرقهوه‌ای روی تنه وجود داشت. بیماران با NF₁ و NF₂ در معرض افزایش ریسک تومورهای مغزی هستند هر چند که نوع تومورها کاملاً در دو نوع بیماری متفاوتند. بیماران با NF₂ تقریباً به‌طور عموم شوانوما وستیبولار دو طرفه را بروز می‌دهند. به‌علاوه، تقریباً نیمی از بیماران NF₂ به منزیوما مبتلا هستند که اغلب دارای رشد کندی هستند (۱۴).

اپاندیموما و آستروسیتوما همچنین در بیماران با NF₂ حدود ۳۳ درصد موارد گزارش می‌گردد. به‌طور شایع‌تر این‌ها تومورهای اینترمدولاری یا ناحیه مخروط نخاعی و دم اسبی هستند اما ممکن است به‌صورت داخل مغزی نیز ایجاد گردند.

در بیماران NF₂ نقص بینایی شایع است. کدورت ساب کپسولر خلفی عدسی به‌طور شایع دیده می‌شود، گرچه همیشه علامت‌دار نمی‌باشد. تغییرات رتینال، به‌خصوص هامارتوماها به‌طور شایع دیده می‌شوند. آسیب قرنیه ممکن است در بیماران با درگیری اعصاب صورت اتفاق بیفتد. نقص بینایی در NF₁ شایع نیست (۱۵).

بیماران NF₂ تظاهرات نورولوژیک اندکی به‌علت تهاجم مستقیم تومورهای همراه خود دارند، در حالی که در بیماران NF₁ تظاهرات مثل آنورمالیته‌های اسکلتی، اختلالات شناختی و رفتاری، تشنج و ماکروسفالی به‌طور شایع دیده می‌شود.

بیماران با NF₂ ممکن است یک نوروپاتی محیطی و هیپو رفلکسی که لزوماً به‌علت رشد شوانوما نیست را در معاینه نشان دهند. تشنج و اپی لپسی در بیماران NF₂ ناشایع هستند. تظاهرات خارج دستگاه عصبی مرکزی در بیماران NF₁ شایعند در حالی که در بیماران NF₂ وجود ندارند (۱۶).

References

1. Lázaro C, Ravella A, Gaona A, Volpini V, Estivill X. Neurofibromatosis type 1 due to germ-line mosaicism in a clinically normal father. *N Engl J Med*. 1994; 331(21): 1403-7.
2. Mautner VF. Spinal tumors in patients with neurofibromatosis type 2: MR imaging study of frequency, multiplicity and variety. *AJR Am J Roentgenol*. 1996; 166(5): 1231.

3. Fois A, Calistri L, Balestri P, Vivarelli R, Bartalini G, Mancini L, et al. Relationship between café-au-lait spots as the only symptom and peripheral neurofibromatosis (NF1): a follow-up study. *Eur J Pediatr.* 1993;152(6): 500-4.
4. Riccardi VM. Von Recklinghausen neurofibromatosis. *N Engl J Med.* 1981 Dec 31; 305(27): 1617-27
5. Evans DG, Huson SM, Donnai D, Neary W, Blair V, Teare D, et al. A genetic study of type 2 neurofibromatosis in the United Kingdom. I. Prevalence, mutation rate, fitness, and confirmation of maternal transmission effect on severity. *J Med Genet.* 1992; 29(12): 841-6.
6. Littler M, Morton NE. Segregation analysis of peripheral neurofibromatosis (NF1). *J Med Genet.* 1990; 27(5): 307-10.
7. Evans DG, Huson SM, Donnai D, Neary W, Blair V, Newton V, et al. A genetic study of type 2 neurofibromatosis in the United Kingdom. II. Guidelines for genetic counselling. *J Med Genet.* 1992; 29(12): 847-52
8. Gijtenbeek JM, Gabreëls-Festen AA, Lammens M, Zwarts MJ, van Engelen BG. Mononeuropathy multiplex as the initial manifestation of neurofibromatosis type 2. *Neurology.* 2001; 56(12): 1766-8
9. Evans DG, Wallace AJ, Wu CL, Trueman L, Ramsden RT, Strachan T. Somatic mosaicism: a common cause of classic disease in tumor-prone syndromes? Lessons from type 2 neurofibromatosis. *Am J Hum Genet.* 1998 ; 63(3): 727-36.
10. Lott IT, Richardson EP Jr. Neuropathological findings and the biology of neurofibromatosis. *Adv Neurol.* 1981; 29: 23-32.
11. Baser ME, Friedman JM, Wallace AJ, Ramsden RT, Joe H, Evans DG. Evaluation of clinical diagnostic criteria for neurofibromatosis 2. *Neurology.* 2002; 59(11): 1759-65.
12. Evans DG, Huson SM, Donnai D, Neary W, Blair V, Newton V, et al. A clinical study of type 2 neurofibromatosis. *Q J Med.* 1992; 84(304): 603-18.
13. Parry DM, Eldridge R, Kaiser-Kupfer MI, Bouzas EA, Pikus A, Patronas N. Neurofibromatosis 2 (NF2): clinical characteristics of 63 affected individuals and clinical evidence for heterogeneity. *Am J Med Genet.* 1994; 52(4): 450-61.
14. Trofatter JA, MacCollin MM, Rutter JL, Murrell JR, Duyao MP, Parry DM, et al. novel moesin-, ezrin-, radixin-like gene is a candidate for the neurofibromatosis 2 tumor suppressor. *Cell.* 1993 ; 72(5): 791-800.
15. Ragge NK, Baser ME, Klein J, Nechiporuk A, Sainz J, Pulst SM, et al. Ocular abnormalities in neurofibromatosis 2. *Am J Ophthalmol.* 1995; 120(5): 634-41.
16. Sperfeld AD, Hein C, Schröder JM, Ludolph AC, Hanemann CO. Occurrence and characterization of peripheral nerve involvement in neurofibromatosis type 2. *Brain.* 2002; 125(Pt 5): 996-1004.