

مطالعه اثرات هیستولوژیک آگونیست هورمون آزادکننده گنادوتروپین (بوسرلین) بر روی بافت اپیدیدیم موش‌های صحرایی نابالغ

تهمینه پیروی^۱، امیر حیدری^۲، مصطفی صولتی^۳، داریوش محمدنژاد^۴، اکبر غربالی^۵، غلامحسین فرجاه^۶

^۱ دانشیار گروه آناتومی، دانشکده پزشکی، دانشگاه علوم پزشکی ارومیه، ارومیه، ایران

^۲ استادیار گروه فارماکولوژی و بیوفیزیک، دانشکده پزشکی، دانشگاه علوم پزشکی ارومیه، ارومیه، ایران

^۳ پزشک عمومی، دانشگاه علوم پزشکی ارومیه، ارومیه، ایران

^۴ استادیار گروه آناتومی، دانشکده پزشکی، دانشگاه علوم پزشکی تبریز، تبریز، ایران

^۵ استادیار گروه بیوفیزیک، دانشکده پزشکی، دانشگاه علوم پزشکی ارومیه، ارومیه، ایران

^۶ استادیار گروه آناتومی، دانشکده پزشکی، دانشگاه علوم پزشکی ارومیه، ارومیه، ایران

نشانی نویسنده مسؤول: ارومیه، پردیس نازلو، دانشکده پزشکی، گروه آناتومی، بخش بافت‌شناسی، دکتر تهمینه پیروی

E-mail: tpeirouvi@yahoo.co.uk

وصول: ۹۰/۴/۲، اصلاح: ۹۰/۸/۵، پذیرش: ۹۰/۱۰/۱۹

چکیده

زمینه و هدف: اپیدیدیم از نظر رشد و حفظ ساختمان وابسته به تستوسترون است که ترشح آن وابسته به هورمون‌های گنادوتروپین هیپوفیزی است. ترشح گنادوتروپین‌ها هم تحت کنترل هورمون‌های آزادکننده هیپوتالاموس (GnRH) می‌باشد. استفاده از آنالوگ‌های GnRH می‌تواند محور هیپوفیزی-گنادی را مختل نماید. هدف مطالعه حاضر، بررسی اثرات آگونیست GnRH (بوسرلین) بر روی بافت اپیدیدیم موش‌های صحرایی نابالغ است.

مواد و روش‌ها: در این مطالعه نیمه تجربی تعداد بیست سر موش صحرایی نابالغ ۲۵ روزه از خانه حیوانات دانشکده پزشکی به صورت غیرتصادفی و در دسترس تهیه و به چهار گروه (n=5) تقسیم شدند. از بین چهار گروه، دو گروه آزمایش اول و دوم و دو گروه دیگر کنترل اول و دوم در نظر گرفته شدند. به گروه‌های آزمایش، هر کدام ۰/۱ mg/kg بوسرلین و به گروه‌های کنترل ۰/۱ ml سرم فیزیولوژیک به مدت پنج روز تزریق و سپس به ترتیب در روز ۳۰ گروه آزمایش و کنترل اول و در روز ۳۵ گروه آزمایش و کنترل دوم تشریح شدند. داده‌های به دست آمده بعد از بررسی با میکروسکوپ مجهز به عدسی مدرج مورد تجزیه و تحلیل آماری قرار گرفتند.

یافته‌ها: نتایج مطالعه حاضر نشان داد که ارتفاع اپیتلیوم و قطر لومن در گروه آزمایش اول و آزمایش دوم نسبت به گروه کنترل اول، افزایش معناداری یافته است ($P \leq 0.05$). در مقایسه بین گروه آزمایش دوم و گروه کنترل دوم فقط افزایش ارتفاع اپی‌تلیوم معنادار بود ولی قطر لومن افزایش معناداری را نشان نداد. در حالی که ضخامت عضله صاف دیواره اپیدیدیم در بین گروه‌های آزمایش و کنترل، اختلاف معناداری را نشان نداد.

نتیجه‌گیری: تجویز کوتاه مدت آگونیست هورمون آزادکننده گنادوتروپین با اثر تحریکی خود باعث رشد اپی‌تلیوم و افزایش قطر لومن اپیدیدیم می‌گردد، اما تأثیری بر روی ضخامت عضله دیواره اپیدیدیم به عدم وجود گیرنده هورمون آزادکننده گنادوتروپین ندارد. (مجله دانشگاه علوم پزشکی و خدمات بهداشتی درمانی سبزوار، دوره ۱۹/شماره ۱/ صص ۵۸-۵۲).

واژه‌های کلیدی: اپیدیدیم؛ اپی‌تلیوم؛ عضله؛ موش‌های صحرایی.

مقدمه

اپیدیدیم و عدم تأمین تغذیه اسپرم‌ها و به‌دنبال آن، کاهش تعداد اسپرم‌ها و عدم باروری اسپرم‌ها و ناباروری فرد گردد (۵).

کشف ساختمان هورمون آزادکننده گنادوتروپین هیپوتالاموسی و توانایی بشر در ساخت شیمیایی ترکیباتی با ساختمان مشابه، فرصتی را برای استفاده از این ترکیبات در موارد بالینی فراهم آورد؛ ترکیباتی که از خود ترکیب اصلی بسیار قوی‌ترند (۶). آگونیست GnRH (بوسرلین)، یکی از این ترکیبات است که امروزه در کلینیک جهت درمان کمکی در ناباروری مردان، سرطان پروستات، به تأخیر انداختن بلوغ در مردان و همچنین در مهار محور هیپوتالاموسی - هیپوفیزی جهت القاء تخمک‌گذاری در زنان به‌کار می‌رود (۷-۹). همچنین در گذشته، از آن برای القاء بلوغ و اسپرماتوزن در مردان مبتلا به هیپوگنادوتروپیک - هیپوگنادیسم استفاده می‌شده است (۱۰).

امروزه، افراد نابارور جهت درمان به مراکز نازایی مراجعه و با دریافت داروهای مختلف از جمله بوسرلین (آگونیست GnRH) به مداوا می‌پردازند. بوسرلین یکی از آگونیست‌های GnRH با دو استخلاف است. این دارو یک پپتید صناعی است که عملکرد هورمون آزادکننده هیپوتالاموس را تقلید می‌کند. تجویز اولیه یا متناوب بوسرلین مانند تولید طبیعی LHRH از هیپوتالاموس هورمون لوتهال (LH) و هورمون محرک فولیکولی (FSH) را از هیپوفیز قدامی با افزایش گیرنده‌های GnRH تحریک می‌کند. با این وجود، تجویز مداوم و روزانه بوسرلین ترشح FSH و LH را به علت تنظیم کاهشی گیرنده‌های GnRH مهار می‌نماید (۱۱).

با توجه به این که مطالعات کمی در مورد اثرات تجویز آگونیست GnRH روی اپیدیدیم صورت گرفته است و با توجه به اهمیت اپیدیدیم در باروری، بررسی اثرات هیستولوژیک بوسرلین بر روی ارتفاع اپی‌تلیوم، قطر لومن و ضخامت عضله صاف دیواره اپیدیدیم موش‌های

اپیدیدیم لوله‌ای است به طول شش متر که روی خود چین خورده و در کنار خلفی بیضه توده برجسته‌ای را ایجاد می‌کند و از مجاری وایران تا وازدفران کشیده شده است. ساختمان بافتی اپیدیدیم از یک اپیتلیوم منشوری مطبق کاذب با مژه ثابت، عضله صاف و بافت همبند تشکیل شده است (۱). در اپیتلیوم اپیدیدیم سلول‌های اصلی با مژه ثابت، تأمین تغذیه اسپرم‌ها و سلول‌های بازال تولید دیگر سلول‌های اپی‌تلیوم را بر عهده دارند. عملکرد اپیتلیوم اپیدیدیم بستگی به هورمون تستوسترون مترشحه از بیضه دارد (۲).

معمولاً اسپرم‌ها به مدت یک تا سه هفته در اپی‌تلیوم باقی می‌مانند و در این مدت، تغییراتی از لحاظ شکل، اندازه، حرکت، نفوذپذیری و حساسیت نسبت به گرما می‌یابند و سرانجام متحرک و بارور می‌شوند (۳).

اپیدیدیم در ابتدا با ترشح ماده‌ای به نام Imobilin موجب بی‌حرکتی موقت اسپرم‌ها می‌گردد و سرانجام با ترشح فاکتوری به نام Motility factor forward باعث حرکت رو به جلوی اسپرم می‌شود (۳). عملکرد اپیتلیوم اپیدیدیم تحت کنترل هورمون تستوسترون مترشحه از سلول‌های بینابینی بافت بیضه می‌باشد. فعالیت سلول‌های بینابینی توسط هورمون LH آدنوهیپوفیز و ترشح LH نیز تحت کنترل هورمون آزادکننده گنادوتروپین (GnRH) و هیپوتالاموس می‌باشد. هورمون آزادکننده گنادوتروپین یا هورمون آزادکننده LH پس از ترشح از سلول‌های عصبی هیپوتالاموس به برجستگی میانی هیپوفیز آزاد و توسط سیستم پورت وریدی به آدنوهیپوفیز منتقل شده و در آن‌جا به رسپتورهای سلول‌های گنادوتروپ متصل و باعث رهایی هورمون LH یا ICSH و اتصال آن به رسپتورهای سلول‌های بینابینی بیضه و ترشح تستوسترون می‌گردد (۴). بنابراین، فقدان تستوسترون به هر دلیل مانند عدم ترشح LH یا GnRH می‌تواند باعث آتروفی اپی‌تلیوم

صحرائی نابالغ، هدف اصلی مطالعه حاضر می‌باشد.

مواد و روش‌ها

در این مطالعه، از بین بیست سر موش صحرائی نر نابالغ نژاد ویستار ۲۵ روزه از خانه حیوانات دانشکده پزشکی به صورت غیر تصادفی و در دسترس در محدوده وزنی 58 ± 30 گرم جهت انجام آزمایشات استفاده شد. موش‌ها به چهار گروه، شامل دو گروه آزمایش اول و دوم ($n=5$) و دو گروه کنترل اول و دوم ($n=5$) تقسیم شدند. به موش‌های صحرائی گروه‌های آزمایش به میزان 0.1 mg/kg GnRH agonist (Buserelin) 1 mg/ml (Aventis Pharma, Deutschland GmbH) و به موش‌های صحرائی گروه‌های کنترل، سرم فیزیولوژیک 0.9% درصد (Clearflex, Switzerland flex) به مدت پنج روز و به صورت زیرجلدی تزریق شد. گروه‌های آزمایش اول و کنترل اول بیست و چهار ساعت بعد و گروه‌های آزمایش دوم و کنترل دوم پنج روز پس از اتمام تزریق (یعنی به ترتیب در روزهای ۳۰ و ۳۵) ابتدا با اتر تا حد مرگ بیهوش و بیضه‌های آن‌ها خارج شد.

نمونه‌ها پس از جدا شدن از بدن موش‌ها در فرمالین ۱۰ درصد به مدت ۴۸ ساعت فیکس گردیدند. حجم فیکساتیو ۲۵ تا ۵۰ برابر حجم نمونه‌ها بود. نمونه‌ها حتی‌الامکان در ابعاد کوچک و با ضخامت کم ($1 \times 1 \text{ cm}$) تهیه شدند تا نفوذ فیکساتیو به عمق بافت‌ها به سهولت انجام گیرد. سپس نمونه‌ها را پس از طی مراحل پاساژ برای اندازه‌گیری ارتفاع اپی‌تلیوم و ضخامت عضله صاف دیواره اپیدیدیم و قطر لومن آن‌ها را به روش PAS و IHC رنگ‌آمیزی نمودیم.

رنگ‌آمیزی پریودیک اسید شیف (PAS): برش‌های ۶ میکرونی تهیه شده ابتدا دیپارافینه شده و بعد در آب مقطر هیدراته (آبدهی) شدند. در محلول اسید پریودیک به مدت پنج دقیقه اکسیده شده، سپس با آب مقطر آبکشی شدند. در محلول معرف شیف به مدت ۱۵ دقیقه قرار

گرفته و با آب جاری به مدت ۱۰ دقیقه برای نمایان شدن رنگ صورتی شستشو شدند. برای رنگ آمیزی زمینه از هماتوکسیلین به مدت ۶ دقیقه استفاده شد. سپس با آب جاری شستشو داده، با اسید الکل یک درصد عمل تمایز را انجام داده و دوباره با آب جاری شستشو داده شدند. سپس در آب آمونیوم فرو برده، با آب جاری به مدت ۱۰ دقیقه شستشو شدند. سپس در الکل ۹۵ مطلق، آبگیری شده، در دو ظرف حاوی گزیلول شفاف شده و روی بافت لامل چسبانده شدند (۱۲).

رنگ آمیزی IHC (ایمونو هیستوشیمی) SMA (آکتین سلول عضله صاف): لام‌ها توسط الکل با درجات نزولی و با آب مقطر آبکشی شدند. سپس با سیترات، آنتی ژن‌ها ماسک برداری شدند (بدین ترتیب که لام‌ها را در محلول سیترات باز قرار داده، آن را در داخل مایکروفر به مدت ۲ دقیقه با 720 W و به مدت ۱۰ دقیقه با 360 W وات جوشانده شدند. سپس لام‌ها در داخل محلول PBS (فسفات بافر سالین) شستشو شدند (برای ثابت نگه داشتن PH در محدوده $7/6$). سپس بر روی لام‌ها آب اکسیژنه ریخته و ۵ دقیقه آنکوبه شدند. بعد از شستن لام‌ها به مدت ۱۰ دقیقه در داخل PBS شستشو شدند. در این مرحله بر روی لام‌ها آنتی‌بادی (Monoclonal mouse Anti-Human Alpha smooth muscle Actin clon: 1A4, Dako, Cali) ریخته و به مدت ۳۰ دقیقه آنکوبه شدند.

مجدداً با PBS به مدت پنج دقیقه شسته و بر روی هر لام یک قطره ماده انویژن (Envision+ Dual link system-HRP) ریخته و ۳۰ دقیقه بعد، مجدداً با PBS ۱۰ دقیقه شستشو شدند. در این مرحله، بر روی لام‌ها ماده رنگزای کروموژن دی‌آمینوبنزیدین (DAB chromogen) ریخته شد (اگر کمپلکس Ag-Ab تشکیل شده باشد، با اتصال کروموژن رنگ‌آمیزی اتفاق می‌افتد). در ادامه، لام‌ها با آب ولرم شستشو شدند. سپس به مدت یک دقیقه را با هماتوکسیلین رنگ‌آمیزی زمینه شدند. نهایتاً لام‌ها آبگیری

توسط نرم افزار SPSS مورد آنالیز آماری قرار گرفته و نتایج حاصله به صورت $Mean \pm SEM$ و بر حسب μm در زیر نشان داده شده اند:

میانگین ارتفاع اپی تلیوم در گروه آزمایش اول $31/8 \pm 0/85$ و در گروه کنترل اول $25/3 \pm 1$ بود که از نظر آماری این اختلاف افزایش معنادار بود ($P=0/000$).

میانگین قطر لومن در گروه آزمایش اول $71/2 \pm 1/6$ و در گروه کنترل اول $57/7 \pm 2$ بود که از نظر آماری اختلاف معناداری داشتند ($P=0/004$)؛ در حالی که ضخامت عضله در گروه آزمایش اول $5/9 \pm 0/3$ و در گروه کنترل اول $5/8 \pm 0/3$ بود که از نظر آماری، دارای اختلاف معناداری نبودند ($P=0/786$) (اشکال ۱ و ۲).

میانگین ارتفاع اپی تلیوم در گروه آزمایش دوم $30/3 \pm 1/1$ و در گروه کنترل دوم $27/6 \pm 1$ است که از نظر آماری اختلاف معناداری نداشتند ($P=0/07$).

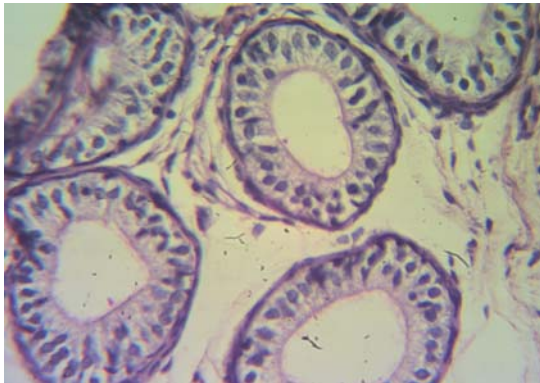
شده و لامل گذاری شدند. این رنگ آمیزی بر اساس دستورالعمل کمپانی صورت گرفت.

نهایتاً برای مورفومتری بر روی مقاطع میکروسکوپی لوله اپیدیدیم، از میکروسکوپ Micros Austria با بزرگنمایی $40 \times$ و عدسی مدرج استفاده گردید. داده ها با استفاده از نرم افزار SPSS و آزمون آماری تی مستقل مورد تجزیه و تحلیل آماری قرار گرفت.

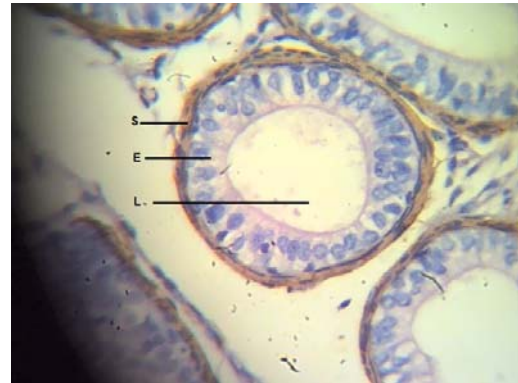یافته ها

پس از انجام مورفومتری، ضخامت عضله و ارتفاع اپی تلیوم و قطر لومن در مقاطع میکروسکوپی تهیه شده از لوله اپیدیدیم، در گروه های آزمایش و کنترل که به ترتیب بوسرلین (آگونیست GnRH) و سرم فیزیولوژیک دریافت کرده بودند.

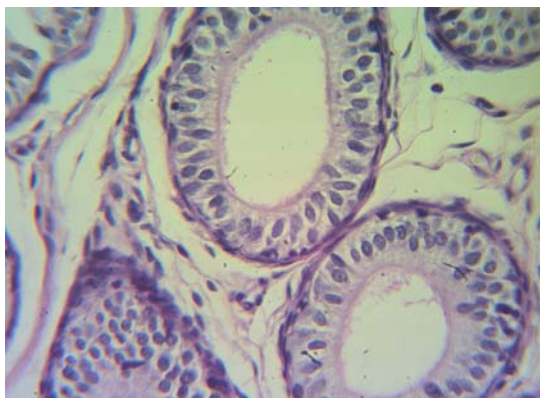
داده ها به واحد میکرومتر تبدیل شده و سپس



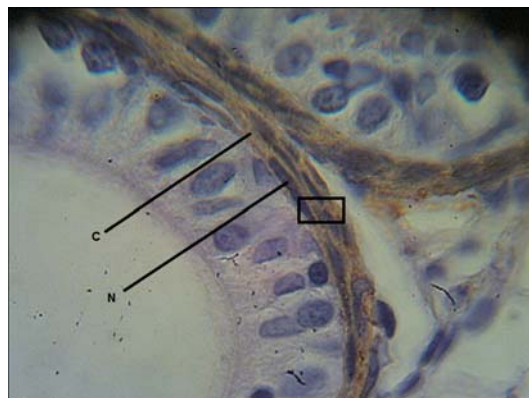
شکل ۲: فتومیکروگراف فوق مقطعی از لوله اپیدیدیم مربوط به گروه کنترل اول با بزرگنمایی $10 \times$ (رنگ آمیزی IHC).



شکل ۱: فتومیکروگراف فوق مقطعی از لوله اپیدیدیم گروه آزمایشی اول با بزرگنمایی $40 \times$ که در آن لومن (L)، اپی تلیوم (E) و عضله صاف (S) با خط نشان داده شده است.



شکل ۴: فتومیکروگراف فوق مقطعی لوله اپیدیدیم مربوط به گروه کنترل دوم با بزرگنمایی $40 \times$



شکل ۳: در این فتومیکروگراف، هسته (N) و سارکوپلاسم (S) سلول های عضلانی مربوط به گروه آزمایشی دوم با خط و بزرگنمایی $100 \times$ مشخص شده است.

میانگین قطر لومن در گروه آزمایش دوم $75/8 \pm 3$ و در گروه کنترل دوم $70/1 \pm 4/2$ بود که از نظر آماری اختلاف معناداری نداشتند ($P=0/163$). در حالی که ضخامت عضله در گروه آزمایش دوم $6/1 \pm 0/3$ و در گروه کنترل دوم $5/5 \pm 0/2$ بود که از نظر آماری دارای اختلاف معناداری نبودند ($P=0/234$) (اشکال ۲ و ۱).

میانگین ارتفاع اپی تلیوم در گروه آزمایش اول $31/8 \pm 0/85$ و در گروه کنترل دوم $27/6 \pm 1$ است که از نظر آماری اختلاف معناداری داشتند ($P=0/007$).

میانگین قطر لومن در گروه آزمایش اول $71/2 \pm 1/6$ و در گروه کنترل دوم $70/1 \pm 4/2$ بود که از نظر آماری اختلاف معناداری نداشتند ($P=0/795$); در حالی که ضخامت عضله در گروه آزمایش دوم $5/9 \pm 0/3$ و در گروه کنترل دوم $5/5 \pm 0/2$ بود که از نظر آماری دارای اختلاف معناداری نبودند ($P=0/408$) (اشکال ۲ و ۱).

میانگین ارتفاع اپی تلیوم در گروه آزمایش دوم $30/3 \pm 1/1$ و در گروه کنترل اول $25/3 \pm 1$ بود که از نظر آماری اختلاف معناداری داشتند ($P=0/005$).

میانگین قطر لومن در گروه آزمایش دوم $75/8 \pm 3$ و در گروه کنترل اول $57/7 \pm 2$ بود که از نظر آماری اختلاف معناداری داشتند ($P=0/000$); در حالی که ضخامت عضله در گروه آزمایش دوم $6/1 \pm 0/3$ و در گروه کنترل اول $5/8 \pm 0/3$ بود که از نظر آماری، دارای اختلاف معناداری نبودند ($P=0/412$) (اشکال ۲ و ۱).

میانگین قطر لومن و ارتفاع اپی تلیوم و ضخامت عضله بین گروه‌های آزمایشی اول و دوم در مقایسه با همدیگر، اختلاف معناداری وجود نداشت (اشکال ۳ و ۱). همچنین در مورد گروه‌های کنترل اول و دوم در مقایسه با میانگین قطر لومن اختلاف معناداری وجود داشت، اما از نظر ارتفاع اپی تلیوم و ضخامت عضله اختلاف معناداری وجود نداشت (اشکال ۴ و ۲).

بحث

مطالعه حاضر جهت بررسی اثرات آگونیست

هورمون آزادکننده گنادوتروپین (بوسرلین) بر روی اپیدیدیم در موش‌های صحرایی نر نابالغ با توجه به اهمیت اپیدیدیم در بلوغ، ذخیره و همچنین کسب قدرت باروری و تحرک اسپرم، صورت گرفته است که یک مطالعه تجربی و موردی-شاهدی است.

در مطالعه حاضر، با استفاده از رنگ‌آمیزی پاس و ائمنوهایستوشیمی نشان دادیم که اگر بوسرلین به مدت کوتاهی و با دوز پایین به موش‌های صحرایی نر نابالغ تجویز شود، می‌تواند اثر تحریکی بر روی رشد لوله‌های اپیدیدیم در موش‌های صحرایی نر نابالغ داشته باشد. همچنین نتایج آماری به دست آمده نشان می‌دهد که بوسرلین باعث افزایش قطر لومن لوله‌های اپیدیدیم و افزایش ارتفاع اپی تلیوم لوله‌ها در گروه‌های آزمایش اول و دوم در مقایسه با گروه کنترل اول شده است.

بررسی انجام شده در بافت بیضه موش‌های صحرایی نشان داد که در بافت بینابینی بیضه گروه آزمایش اول سلول‌های لیدیک وجود ندارند (۱۳). بنابراین، می‌توان نتیجه گرفت که این رشد احتمالاً ناشی از تأثیر مستقیم بوسرلین بر روی اپی تلیوم اپیدیدیم می‌باشد اما برای اثبات این موضوع که اپی تلیوم اپیدیدیم گیرنده برای هورمون آزادکننده گنادوتروپین دارد یا نه، باید تحقیقات بیشتری انجام شود.

در مورد گروه آزمایش دوم با توجه به این‌که در بافت بینابینی بیضه سلول‌های لیدیک مشاهده شدند، این افزایش ارتفاع اپی تلیوم و افزایش رشد قطری لوله هم می‌تواند ناشی از تأثیر بوسرلین بر روی سلول‌های لیدیک بافت بینابینی بیضه و وادار نمودن آن‌ها به ترشح آندروژن قبل از بلوغ باشد و هم این‌که ناشی از تأثیر مستقیم بوسرلین بر روی اپی تلیوم اپیدیدیم باشد.

نتایج مطالعه حاضر، مؤید نتایج مطالعه‌ای است که توسط روبیر و فان صورت گرفته و نشان دادند که ارتفاع اپی تلیوم و قطر اپیدیدیم تحت تأثیر هورمون آندروژن مترشح از سلول‌های لیدیک بافت بیضه افزایش می‌یابد

(۵).

قابل توجه بوده است. در مطالعه حاضر، بوسرلین تأثیر منفی در ضخامت عضله نداشت و احتمالاً گیرنده آگونیست هورمون آزاد کننده گنادوتروپین بر روی عضله صاف دیواره اپیدیدیم وجود ندارد.

از طرف دیگر، تغییرات معناداری از نظر ارتفاع اپی تلیوم و قطر لومن بین گروه‌های آزمایش و کنترل دوم دیده نمی‌شود و علت آن، عبارت است از این که با قطع تجویز بوسرلین ترشح LH از آدنوهیپوفیز متوقف شده و به دنبال آن، رشد قابل توجهی در اپی تلیوم و قطر اپیدیدیم دیده نمی‌شود. گروه آزمایش اول و کنترل دوم از نظر قطر لومن اختلاف معناداری نداشتند. این موضوع به اختلاف سنی بین این دو گروه مربوط می‌شود، اگر چه گروه آزمایش اول دارو دریافت کرده ولی تغییر چندانی در رشد لومن نداشته است، با این حال تأثیر آن بر روی اپی تلیوم

تشکر و قدردانی

از معاونت محترم تحقیقات و فناوری دانشگاه علوم پزشکی ارومیه که بودجه این پایان نامه را در سال ۱۳۸۹ تأمین نموده است، تشکر و قدردانی می‌نمایم.

References

- Mescher AL. Junqueira's Basic Histology. 12th Ed. New York: McGraw Hill; 2010.
- Smithwick EB, Young LG. Histological effects of androgen deprivation on the adult chimpanzee epididymis. *Tissue & Cell*. 2001; 33(5): 450-61.
- Hamzeh M, Robaire B. Effects of testosterone on epithelial cell proliferation in the regressed rat epididymis. *J Andrology*. 2009; 2(30): 200 - 12.
- Ibrahim NM, Young LG, Fröhlich O. Epididymal specificity and androgen regulation of rat EP2. *Biol Reprod*. 2001;65(2):575-80.
- Fan X, Robaire B. Orchidectomy induces a wave of apoptotic cell death in the epididymis. *Endocrinology*. 1998;139(4):2128-36.
- Cirke U, Schweppe KW, Ochs H, Hanker JP, Schneider HP. LH-RH agonist (buserelin): treatment of endometriosis. Clinical, laparoscopic, endocrine and metabolic evaluation. *Arch Gynecol Obstet*. 1989;246(3):139-51.
- Botté MC, Chamagne AM, Carré MC, Counis R, Kottler ML. Fetal expression of GnRH and GnRH receptor genes in rat testis and ovary. *J Endocrinol*. 1998;159(1):179-89.
- Ward JA, Robinson J, Furr BJ, Shalet SM, Morris ID. Protection of spermatogenesis in rats from the cytotoxic procarbazine by the depot formulation of Zoladex, a gonadotropin-releasing hormone agonist. *Cancer Res*. 1990;50(3):568-74.
- Gevers EF, Wit JM, Robinson IC. Effects of long-term gonadotrophin-releasing hormone analog treatment on growth, growth hormone (GH) secretion, GH receptors, and GH-binding protein in the rat. *Pediatr Res*. 1998;43(1):111-20.
- Cutler GB Jr, Hoffman AR, Swerdloff RS, Santen RJ, Meldrum DR, Comite F. NIH conference. Therapeutic applications of luteinizing-hormone-releasing hormone and its analogs. *Ann Intern Med*. 1985;102(5):643-57.
- Labrie F, Bélanger A, Luu V, Labrie C, Simard J, Cusan L, et al. GnRH agonists in the treatment of prostate cancer. *Endocr Rev* [Serial online] 2005 Feb. [cited 2010 Jun 16]. Available from: edrv.endojournals.org/cgi/reprint/er.2004-0017v1.pdf
- Odabaş L, Kanter M. Histological investigation of testicular and accessory sex glands in ram lambs immunized against recombinant GnRH fusion proteins. *Eur J Gen Med* 2008 ; 5(1): 21-6.
- Peirouvi T, Farjah GH, Sadarkhanlo R, Ahmadi A, Atabaki F, Behkami J. Effect of GnRH agonist on seminiferous tubules of prepubertal rat. *Urmia Med J*. ۲۰۰۸; 19(2):192-8. (Persian).

Histological Effects of GnRH Agonist on Epididymal Tissues in Prepubertal Rat

Peirouvi T., Ph.D

Associate Professor of Histology, Urmia University of Medical Sciences, Urmia, Iran.

Haidary A., Ph.D

Assistant Professor of Pharmacology, Urmia University of Medical Sciences, Urmia, Iran.

Solati M., MD

General Practitioner, Urmia University of Medical Sciences, Urmia, Iran.

Mohammadnejad D., Ph.D

Assistant Professor of Histology, Tabriz University of Medical Sciences, Tabriz, Iran.

Gharbali A., Ph.D

Assistant Professor of Biophysics, Urmia University of Medical Sciences, Urmia, Iran.

Farjah Gh H., Ph.D

Assistant Professor of Anatomy, Urmia University of Medical Sciences, Urmia, Iran.

Received:23/06/2011, Revised:03/09/2011, Accepted:12/11/2011

Correspondence:

Dr. Tahmineh Peirouvi, Histology Section, Department of Anatomy, Nazlu Campus, School of Medicine, Urmia University of Medical Sciences, Urmia, Iran.
E-mail: tpeirouvi@yahoo.co.uk

Abstract

Background: The epididymis is a tubule that processes the maturation, storage, and transfer of sperm. Growth and maintenance of epididymal structures depend on testosterone release, which is directly controlled by pituitary gonadotropins. Furthermore, gonadotropins are controlled by hypothalamic releasing hormones. Using gonadotropin releasing hormone (GnRH) analogs can stop the pituitary-gonadal axis. This study aimed at determining the effect of a GnRH agonist (buserelin) on prepubertal rat epididymal tissue.

Materials and Methods: In this experimental, 20 rats on the 25th day after birth, provided by the Department animal house, were divided into 4 groups. The first and second study groups received 0.1 mg/kg GnRH agonist for 5 days and were dissected on the 30th and 35th day after birth, respectively. Animals in the control group received physiologic serum 0.1 mg/ml for 5 days and were dissected like the study groups. Measurements were performed using a calibrated microscope.

Results: The findings reveal a significant increase in epithelial height and lumen diameter in the first and second study groups as compared with the first control group ($p \leq 0.05$). In comparison between the second study group and the second control group, only epithelial height, but not lumen diameter, showed a significant increase. Also, there was no significant difference in muscular thickness between the study and control groups.

Conclusion: This study shows that short-term administration of GnRH increases epithelium growth and lumen diameter, but not muscle thickness, in epididymis. (*Quarterly Journal of Sabzevar University of Medical Sciences, Volume 19, Number 1, pp.52-58*).

Key Words: Epididymium ;Epithelium; Muscles;Rats