

## اثر محافظتی عصاره هیدروالکلی پسته بر میزان آنزیم‌های کبدی متعاقب القای مسمومیت کبدی در موش صحرایی

فرشته ایرانمنش<sup>۱</sup>، امیر موسایی‌امین<sup>۲</sup>، امیر رهنما<sup>۳</sup>، علی اکبر ملکی‌راد<sup>۴</sup>، علی شمسی‌زاده<sup>۵\*</sup>

۱. دانشجوی کارشناسی‌ارشد زیست‌شناسی، گروه زیست‌شناسی، دانشکده علوم پایه، دانشگاه پیام نور، تهران، ایران
۲. دانشجوی پزشکی، مرکز تحقیقات فیزیولوژی-فارماکولوژی، دانشگاه علوم پزشکی رفسنجان، رفسنجان، ایران
۳. استادیار گروه آموزشی پاتولوژی، دانشکده پزشکی، دانشگاه علوم پزشکی رفسنجان، رفسنجان، ایران
۴. استادیار گروه زیست‌شناسی، دانشکده علوم پایه، دانشگاه پیام نور، تهران، ایران
۵. دانشیار گروه آموزشی فیزیولوژی، مرکز تحقیقات فیزیولوژی-فارماکولوژی، دانشگاه علوم پزشکی رفسنجان، رفسنجان، ایران

### چکیده

تاریخ دریافت: ۲۰ اسفند ۱۳۹۵

تاریخ پذیرش: ۶ تیر ۱۳۹۶

**اهداف:** علل برخی بیماری‌های کبدی ناشناخته است. ولی بی‌شک عوامل اکسیدکننده نقش مهمی در ایجاد تغییرات پاتولوژیکی کبد دارد. پسته با نام علمی Pistacia Vera دارای ترکیباتی با خواص آنتی‌اکسیدانی مثل کوآنزیم ۱۰، ویتامین E و بتاکاروتن است. پژوهش حاضر، با هدف بررسی اثر عصاره هیدروالکلی پسته بر میزان آنزیم‌های کبدی متعاقب القای مسمومیت کبدی طراحی شده است.

**مواد و روش‌ها:** این مطالعه تجربی، با تعداد ۴۰ سرموش صحرایی نر (وزن ۲۰۰-۲۵۰ گرم) در پنج گروه انجام شد. برای القای مسمومیت کبدی از تتراکلریدکربن (CCl<sub>4</sub>) استفاده شد. در گروه سالم هیچ مداخله‌ای انجام نشد. در گروه حلال، تتراکلرید کربن ۵۰ درصد به صورت داخل صفاقی تزریق شد. گروه‌های درمان عصاره هیدروالکلی پسته با دوزهای ۱۰، ۵۰ و ۱۰۰ میلی‌گرم بر کیلوگرم را به مدت ۲۸ روز دریافت کردند. میزان فعالیت پلاسمایی آنزیم‌های آلانین آمینو ترانسفراز، آسپاراتات آمینو ترانسفراز و آلکالین فسفاتاز و غلظت پلاسمایی پروتئین توتال و لیپوپروتئین با چگالی کم و چگالی زیاد اندازه‌گیری شد.

**یافته‌ها:** گاوژ دوزهای مختلف عصاره پسته در موش‌های مسموم‌شده با تتراکلرید کربن، باعث کاهش میزان فعالیت پلاسمایی آنزیم‌های آلانین آمینو ترانسفراز، آسپاراتات آمینو ترانسفراز، همچنین کاهش غلظت پلاسمایی لیپوپروتئین با چگالی کم شد، اما بر غلظت پروتئین توتال و لیپوپروتئین با چگالی زیاد و فعالیت پلاسمایی آلکالین فسفاتاز تأثیری نداشت.

**نتیجه‌گیری:** مطالعه حاضر نشان داد که تجویز عصاره هیدروالکلی پسته مسمومیت کبدی ناشی از تتراکلرید کربن را بهبود می‌بخشد. البته، کاربرد درمانی آن برای نارسایی‌های کبدی نیاز به تحقیقات بیشتری دارد.

### کلیدواژه‌ها:

عصاره پسته، مسمومیت کبدی، موش صحرایی.

### مقدمه

(Oxygen Species, ROS) نقش مهمی در تغییرات پاتولوژی

کبد دارد [۳].

گونه‌های فعال اکسیژن رادیکال‌های آزاد مهمی است که در میتوکندری تولید می‌شود. رادیکال‌های آزاد اتم یا مولکول‌های فعالی است که به دلیل وضعیت آخرین لایه اتمی آن‌ها میل ترکیبی شدیدی با سایر مولکول‌های اطراف خود

بزرگ‌ترین ارگان بدن کبد است که اعمال مختلفی از قبیل سوخت‌وساز مواد، سم‌زدایی مواد توکسیک و داروهای شیمیایی را انجام می‌دهد [۱]. امراض کبدی سیر فزاینده‌ای دارد و از علل میزان مرگ بالاست [۲]. پاتوژنز بیماری‌های کبدی کاملاً مشخص نیست، اما بی‌شک گونه‌های فعال اکسیژن ( Reactive

\* نویسنده مسئول: علی شمسی‌زاده

نشانی: مرکز تحقیقات فیزیولوژی-فارماکولوژی، دانشگاه علوم پزشکی رفسنجان، رفسنجان، ایران

تلفن: ۰۳۴-۳۱۳۱۵۰۰۰، دورنگار: ۰۳۴-۳۱۳۱۵۰۰۳

رایانه: [alishamsy@gmail.com](mailto:alishamsy@gmail.com) و [ashamsi@rums.ac.ir](mailto:ashamsi@rums.ac.ir)

مجله علمی پژوهشی دانشگاه علوم پزشکی سبزوار، دوره ۲۴، شماره ۳، مرداد و شهریور ۱۳۹۶، ص ۱۴۹-۱۵۶.

آدرس سایت: <http://jsums.medsab.ac.ir> رایانه: [journal@medsab.ac.ir](mailto:journal@medsab.ac.ir)

شاپای چاپی: ۱۶۰۶-۷۴۸۷

لیپیدهای غشایی جلوگیری و به تثبیت غشای سلول کمک می‌کند و سبب حفظ استحکام و عملکرد سلول می‌شود [۱۵]. پسته دارای خاصیت‌های ضد درد و ضد التهابی [۱۶]، محافظت‌کننده کبدی [۱۷] و مهارکننده چربی بالا [۱۸] است. به دلیل ترکیبات فلاونوئیدی که در برگ، دانه و صمغ پسته وجود دارد، این گیاه مورد علاقه محققان است [۱۹]. نشان داده شده است که پسته سرشار از ترکیبات فنلی است که آنتی‌اکسیدان‌های قوی محسوب می‌شود [۲۰].

تاکنون پژوهش‌هایی روی آثار آنتی‌اکسیدانی عصاره گیاهان متعددی از جمله عدس قرمز و کلالة زعفران، در درمان مسمومیت کبدی انجام شده است که نتایج قابل توجهی در کاهش عوارض کبدی داشته است [۲۱ و ۲۲]. با توجه به اهمیت کبد به عنوان نگهبان محیط داخلی بدن و اعمال منحصربه‌فرد آن، به نظر می‌رسد تحقیق روی موادی اهمیت دارد که باعث حفاظت کبد می‌شود. لذا، در این مطالعه به بررسی اثر عصاره هیدروالکلی پسته بر میزان فعالیت آنزیم‌های کبدی متعاقب القای مسمومیت کبدی پرداخته‌ایم.

### مواد و روش‌ها

این مطالعه از نوع تجربی است که در سال ۱۳۹۴ انجام شد. تعداد ۴۰ سرموش صحرایی نر نژاد ویستار از لانه حیوانات گروه فیزیولوژی دانشکده پزشکی رفسنجان با میانگین وزنی  $220 \pm 30$  گرم جامعه آماری انتخاب شد. حیوانات در دمای  $30^\circ\text{C}$ ، چرخه ۱۲ ساعت روشنایی و ۱۲ ساعت تاریکی و در شرایط مناسب از نظر تغذیه و آب نگهداری می‌شد. تمام این مراحل پس از به تصویب رسیدن و تأیید کمیته اخلاقی دانشگاه علوم پزشکی رفسنجان و با کد اخلاق IR.RUMS.REC.1394.64 انجام گرفت.

برای عصاره‌گیری از پسته اکبری با کد ژنتیکی ۳۰M و با تأیید گونه آن در هرباریوم مرکز تحقیقات پسته رفسنجان استفاده شد. سیصد گرم پودر پسته خردشده با ۹۰۰ میلی‌لیتر اتانول ۸۰ درصد مخلوط و در انکوباتوری با دمای  $50^\circ\text{C}$  برای مدت دوازده ساعت نگهداری و پس‌مانده‌های مخلوط برای سه بار به همین صورت عصاره‌گیری شد. عصاره‌های به‌دست‌آمده با هم مخلوط و با دستگاه Rotary evaporator (مدل SB1100) ساخت شرکت Eyela (کشور ژاپن) حلال آن جدا شد. برای استفاده، عصاره گیاه در دی‌متیل سولفواکساید (DMSO) ۲/۵ درصد و آب مقطر به نسبت ۱:۹ حل و با دوزهای ۵۰، ۱۰ و ۱۰۰ میلی‌گرم به ازای هر کیلوگرم به حیوانات گاوژ شد [۱۰]. تتراکلریدکربن ۵۰ درصد از شرکت Merck آلمان تهیه شد. حیوانات تتراکلریدکربن ۵۰ درصد (به نسبت ۱:۱

دارد و در صورت عدم جلوگیری از فعالیت ترکیبی آن به تخریب بافتی و بروز اختلالاتی نظیر بیماری‌های قلبی و بدخیمی‌ها می‌انجامد [۴ و ۵]. یکی از مهم‌ترین آثار تخریبی رادیکال‌های آزاد، شروع پراکسایش لیپیدهاست که موجب آسیب غشای سلول می‌شود. اسیدهای چرب از اجزای اصلی غشای بیولوژیکی و قالب‌های ساختمانی برای اجزای مهم تشکیل‌دهنده غشا مانند فسفولیپیدها، گلیکولیپیدها و تری‌آسیل گلیسریدهاست. این رادیکال‌ها با الکیله‌کردن گروه‌های پروتئینی و دیگر ماکرومولکول‌های سلولی و به همان نسبت حمله به اسیدهای چرب اشیاع‌نشده به تولید لیپید پراکسیداز می‌انجامد که صدمات کبدی را در پی دارد [۳، ۶ و ۷].

دوزهای حاد مواد سمی و داروها موجب تولید مقادیر بالایی از رادیکال‌های آزاد می‌شود که بر سیستم دفاعی آنتی‌اکسیدانی غلبه می‌کند و موجب آسیب کبدی می‌شود [۴ و ۶]. آسیب کبدی ناشی از دارو (Drug-induced liver injury; DILI) یکی از علل مهم نارسایی حاد کبدی است [۸]. مسمومیت کبدی ناشی از دارو به‌طور کلی به دو شکل آسیب مستقیم ناشی از دارو به‌واسطه متابولیت‌های آن یا با علت ناشناخته است. از چالش‌های بزرگ و پیش روی صنعت دارو، بحث مسمومیت کبدی است که یکی از شایع‌ترین عوارض داروهاست [۹].

تتراکلریدکربن (Carbon tetrachloride;  $\text{Ccl}_4$ ) سم کبدی شناخته‌شده‌ای برای القای آسیب کبدی است [۱۰]. این ماده توکسینی قوی و مؤثر بر کبد است که ایجاد نکرروز مرکز لوبولی در کبد می‌کند و در مطالعات از آن برای ایجاد آسیب کبدی در مدل‌های حیوانی استفاده می‌کنند [۱۱].  $\text{Ccl}_4$  به‌وسیله سیتوکروم  $\text{P}_{450}$  به رادیکال آزاد تری‌کلرو متیل [ $\text{Ccl}_3$ ] تبدیل و موجب تحریک سلول‌های کوپفر برای تولید سایر رادیکال‌های آزاد می‌شود. این رادیکال‌های آزاد باعث آسیب کبدی از طریق استرس اکسایشی می‌شود [۱۲ و ۱۳]. در سطوح بافتی، آسیب کبدی ناشی از  $\text{Ccl}_4$  با استئاتوز، نکرروز و افزایش سطح آنزیم‌های کبدی مشخص می‌شود [۱۴].

پسته از گیاهان دارای ترکیباتی با خاصیت آنتی‌اکسیدانی است. نام علمی آن Pistaciavera و از گیاهان خانواده Anacardiaceae است. مغز پسته حاوی ویتامین‌های E و C، بتاکاروتن، آنتی‌اکسیدان‌های مختلف، گاما-توکوفرول، عناصر معدنی شامل آهن، مس، سلنیم، همچنین منبعی غنی از کوآنزیم ۱۰ است. کوآنزیم ۱۰ در غشای داخلی میتوکندری تمام بافت‌ها به‌ویژه در قلب، کبد و کلیه یافت می‌شود و آنتی‌اکسیدانی محلول در چربی است که از پراکسایش

### یافته‌ها

مقایسه میزان فعالیت پلاسمایی آنزیم‌های ALT AST (شکل ۱ و ۲)، همچنین غلظت پلاسمایی LDL (شکل ۳) بین گروه نرمال با گروه Ccl4 نشان داد که شاخص‌های فوق متعاقب القای مسمومیت کبدی با Ccl4 افزایش معناداری را نشان می‌دهد ( $P < 0.05$  ANOVA followed by Dunnett T3 all). اما، در میزان فعالیت آنزیم ALP (شکل ۴)، همچنین غلظت پلاسمایی HDL (شکل ۵) و غلظت پلاسمایی پروتئین تام (شکل ۶) بین دو گروه نرمال و گروه Ccl4 تفاوت معناداری مشاهده نشد ( $P < 0.05$  ANOVA).

نتایج مربوط به اثر گاوژ عصاره پسته بر شاخص‌های مورد ارزیابی، در نمودار ۶ نمایش داده شده است. بررسی آماری نشان داد که گاوژ دوزهای ۱۰، ۵۰ و ۱۰۰ میلی‌گرم بر کیلوگرم عصاره هیدروالکلی پسته به حیوانات دچار مسمومیت کبدی با Ccl4، باعث کاهش معنادار میزان فعالیت پلاسمایی آنزیم‌های ALTAST (شکل ۲ و ۱)، همچنین غلظت پلاسمایی LDL (شکل ۳) شد ( $P < 0.05$  ANOVA all followed by Dunnett T3 all). به‌رحال، در میزان فعالیت آنزیم ALP (شکل ۴)، همچنین غلظت پلاسمایی HDL (شکل ۵) و غلظت پلاسمایی پروتئین تام (شکل ۶) بین گروه‌های دریافت‌کننده دوزهای مختلف عصاره و گروه Ccl4 تفاوت معناداری مشاهده نشد ( $P > 0.05$  ANOVA).

### بحث

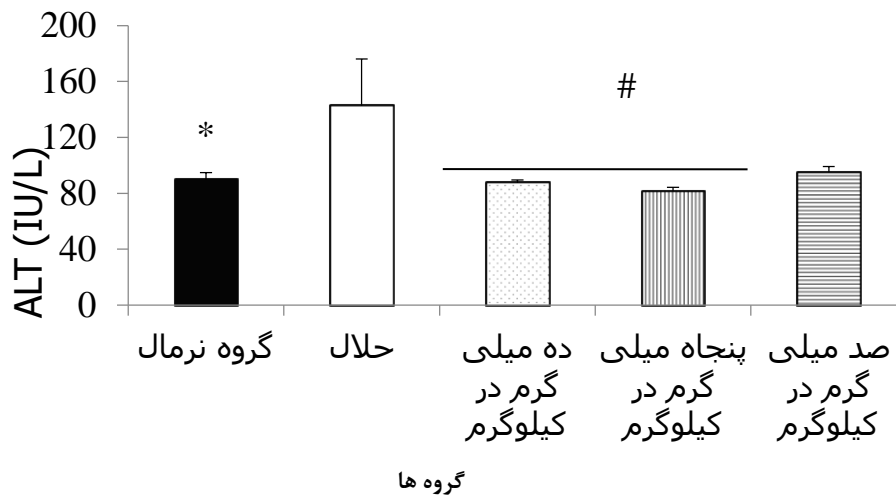
نتایج این مطالعه نشان داد که گاوژ عصاره پسته باعث بهبود مسمومیت کبدی القاشده به‌وسیله Ccl4 از طریق بهبود شاخص‌های عملکردی کبد شامل ALT، AST و LDL می‌شود. القای مسمومیت با تزریق تتراکلرید کربن باعث افزایش معنادار فعالیت آنزیم‌های ALT و AST و غلظت پلاسمایی LDL در مقایسه با گروه نرمال شد. در مطالعات قبلی، این افزایش در سطح‌های آنزیم‌های ALT و AST به‌دنبال القای مسمومیت با Ccl4 در موش صحرائی گزارش شده است [۲۶] که با نتایج مطالعه حاضر همخوانی دارد. Ccl4 در واقع، پس از متابولیزه‌شدن با سیتوکروم P<sub>450</sub> تولید رادیکال‌های آزاد می‌کند. این رادیکال‌های آزاد باعث پراکسایش لیپیدهای غشایی و از بین رفتن تمامیت آن و در نتیجه ایجاد نکروز می‌شود و آنزیم‌های کبدی به خارج سلول راه می‌یابد.

رقیق‌شده با روغن زیتون) را به میزان ۱ میلی‌لیتر بر کیلوگرم وزن بدن دو بار در هفته نخست به‌صورت تزریق درون صفاقی دریافت کردند [۱۰].

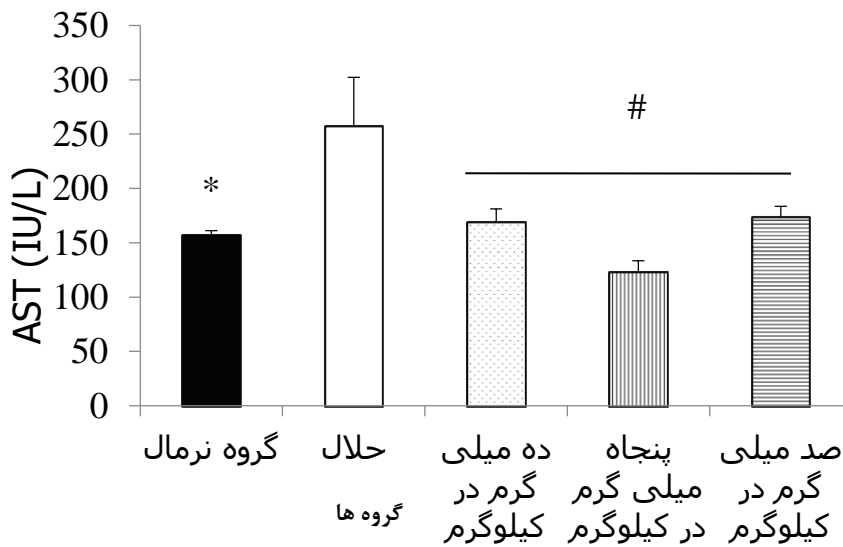
پس از طی دوره سازگاری، حیوانات به‌طور تصادفی به پنج گروه هشت‌تایی تقسیم و به شرح زیر تیمار شدند: گروه ۱ (گروه سالم) شامل موش‌های سالم که هیچ دارویی دریافت نکردند. گروه ۲ (گروه حلال) که به میزان ۱ میلی‌لیتر به ازای هر کیلوگرم وزن بدن تتراکلرید کربن ۵۰ درصد (رقیق‌شده در روغن زیتون) را دو بار فقط در هفته نخست دریافت کردند. گروه‌های ۳، ۴ و ۵ که علاوه بر دریافت تتراکلرید کربن (در روشی مشابه با گروه حلال) تحت گاوژ روزانه عصاره هیدروالکلی پسته با دوزهای ۱۰، ۵۰ و ۱۰۰ میلی‌گرم بر کیلوگرم وزن بدن، به مدت ۲۸ روز قرار گرفتند [۲۳].

چهل‌وهشت ساعت پس از آخرین تیمار، خون‌گیری از گوشه چشم موش‌ها انجام گرفت. برای خون‌گیری، نخست موش‌ها به‌صورت جداگانه و دور از دید سایر موش‌ها با محفظه‌ای به آزمایشگاه آورده می‌شد. بعد با تزریق داخل صفاقی مخلوط (۱ به ۹) زایلازین ۱ درصد و کتامین حیوانی در هر کیلوگرم بدن حیوان، بی‌هوش شدند. سپس، با لوله هماتوکریت هپارینه که به دو قسمت تبدیل شده بود از مسیر گوشه چشم آن‌ها از ورید پشت کاسه چشم (رترواوربیتال) خون‌گیری انجام شد [۲۴]. سرم خون جمع‌آوری‌شده با سانتریفوژ مدل ۵۴۳۰ (شرکت Eppendorf، کشور آلمان) با دور ۳۰۰۰ بار در دقیقه به‌مدت ۵ دقیقه جدا شد و فعالیت آمینو ترانسفرازهای سرمی شامل آلانین آمینو ترانسفراز (Alanine Aminotransferase; ALT)، آسپاراتات آمینو ترانسفراز (Aspartate Aminotransferase; AST)، همچنین آلکالین فسفاتاز (Alkaline Phosphatase; ALP)، پروتئین تام، لیپوپروتئین‌های با چگالی کم (Low-density lipoprotein; LDL) و چگالی زیاد (High-density lipoprotein; HDL) با کیت‌های تجاری شرکت پارس آزمون در آزمایشگاه دانشکده پزشکی با دستگاه BT3000 اتونالیزر (مدل BT3000 ساخت شرکت Technicon کشور فرانسه) اندازه‌گیری شد [۲۵].

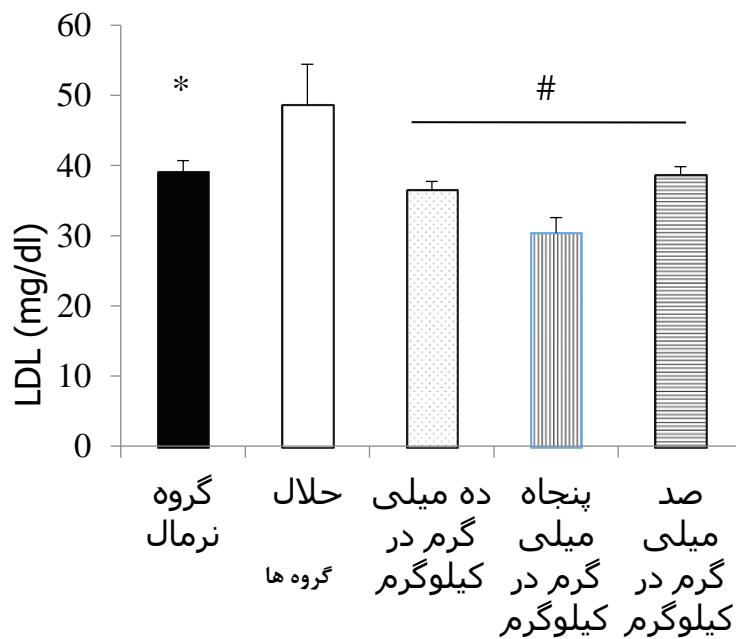
داده‌ها با استفاده از نرم‌افزار SPSS نسخه ۱۸ تجزیه و تحلیل شد. نتایج به‌صورت انحراف معیار  $\pm$  میانگین گزارش شده است. با توجه به اینکه داده‌ها توزیع نرمال داشتند (Shapiro-Wilk all  $P > 0.0$ )، اختلاف بین گروه‌ها با آزمون آنالیز واریانس یک‌طرفه بررسی شد. همچنین، برای مقایسه زوجی بین گروه‌ها از پس‌آزمون Dunnett T3 استفاده شد. سطح معنادار در آزمون‌ها ۰/۰۵ در نظر گرفته شد.



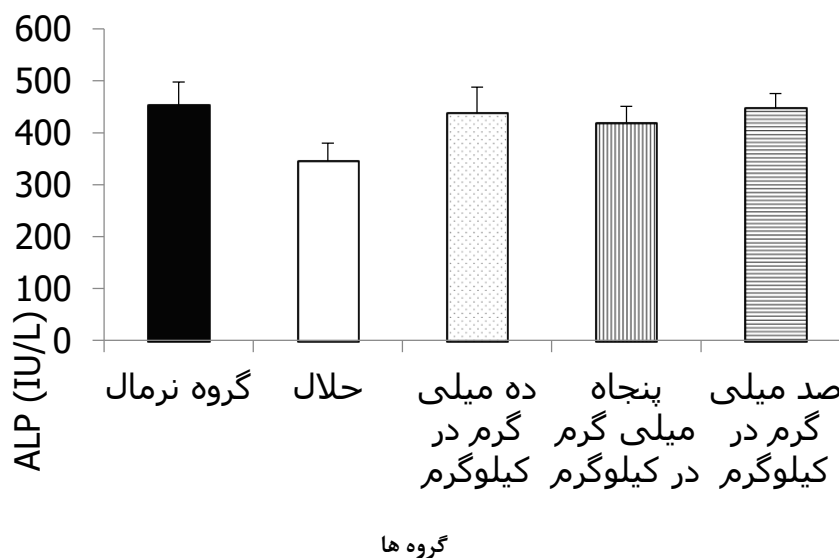\* اختلاف معنادار بین گروه نرمال با گروه حلال  
 # اختلاف معنادار بین گروه‌های درمان شده با دوزهای ۵۰، ۱۰ و ۱۰۰ میلی گرم به ازای هر کیلوگرم عصاره هیدروالکلی پسته با گروه حلال داده‌ها به صورت انحراف معیار ± میانگین گزارش شده است.  
 شکل ۱. مقایسه فعالیت پلاسمایی آنزیم آلانین آمینوترانسفراز (ALT) در گروه‌های مختلف مورد مطالعه



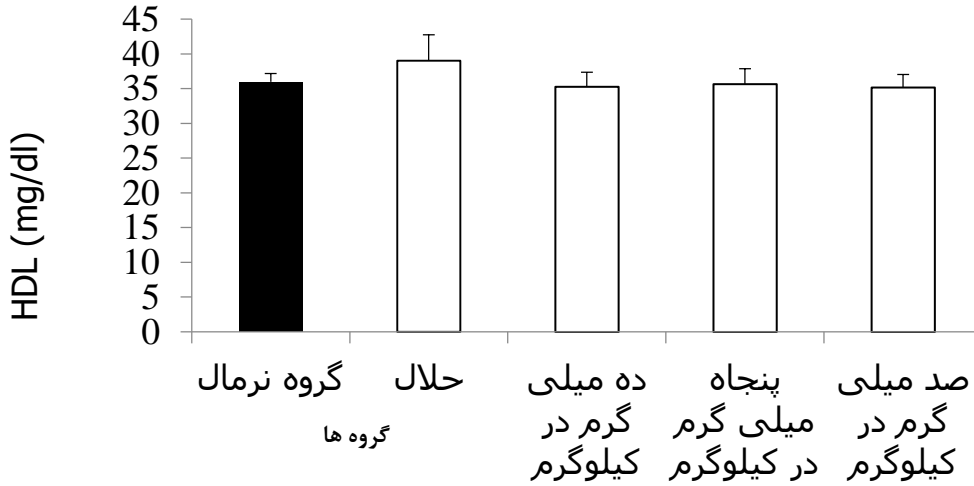\* اختلاف معنادار بین گروه نرمال با گروه حلال  
 # اختلاف معنادار بین گروه‌های درمان شده با دوزهای ۵۰، ۱۰ و ۱۰۰ میلی گرم به ازای هر کیلوگرم عصاره هیدروالکلی پسته با گروه حلال داده‌ها به صورت انحراف معیار ± میانگین گزارش شده است.  
 شکل ۲. مقایسه فعالیت پلاسمایی آنزیم آسپاراتات آمینوترانسفراز (AST) در گروه‌های مختلف مورد مطالعه



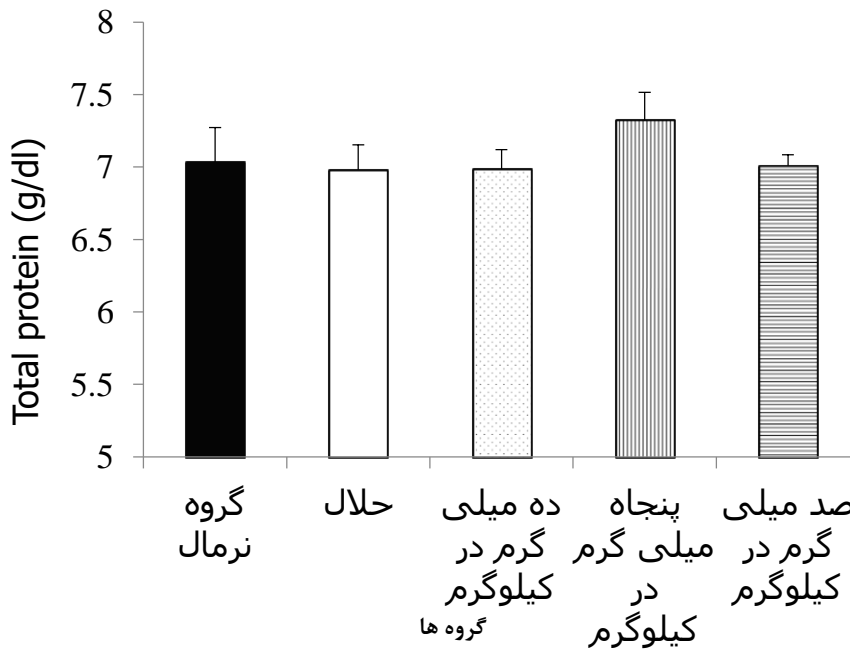
\* اختلاف معنادار بین گروه نرمال با گروه حلال  
 # اختلاف معنادار بین گروه‌های درمان شده با دوزهای ۱۰، ۵۰ و ۱۰۰ میلی گرم به‌ازای هر کیلوگرم عصاره هیدروالکلی پسته با گروه حلال داده‌ها به‌صورت انحراف معیار ± میانگین گزارش شده است.  
 شکل ۳. مقایسه غلظت پلاسمایی لیپوپروتئین‌های با چگالی کم (LDL) در گروه‌های مختلف مورد مطالعه



داده‌ها به‌صورت انحراف معیار ± میانگین گزارش شده است.  
 شکل ۴. مقایسه فعالیت پلاسمایی آنزیم آلکالین آمینوترانسفراز (ALP) در گروه‌های مختلف مورد مطالعه



داده‌ها به صورت انحراف معیار  $\pm$  میانگین گزارش شده است.  
 شکل ۵. مقایسه غلظت پلاسمایی لیپوپروتئین‌های با چگالی زیاد (HDL) در گروه‌های مختلف مورد مطالعه



داده‌ها به صورت انحراف معیار  $\pm$  میانگین گزارش شده است.  
 شکل ۶. مقایسه غلظت پلاسمایی پروتئین تام خون در گروه‌های مختلف مورد مطالعه

معنادار میزان پراکسایش لیپیدی متعاقب تجویز تتراکلرید کربن نسبت به گروه کنترل بود که در نتیجه سطح مالون

در مطالعه‌ای میزان پراکسایش لیپیدها در کبد موش‌ها بررسی شد [۲۱]. نتیجه این تحقیق نشان‌دهنده افزایش

فلاونوئیدی با مهار پراکسایش لیپیدی باعث حفظ تمامیت غشای سلول‌ها و در نتیجه جلوگیری از نشت آنزیم‌ها به خارج سلول‌ها و مانع ایجاد نکرور می‌شود [۳۳ و ۳۴]. علاوه بر آن، گزارش شده است که ترکیبات فنلی قادر به کاهش محتوای لیپیدهای پلاسما به غیر از HDL است [۳۵].

قابل ذکر است در پژوهش حاضر تغییر معناداری در سطوح پروتئین تام، ALP و HDL در هیچ‌یک از گروه‌ها دیده نشد. این امر ممکن است ناشی از سازوکار اثر متفاوت ترکیبات پسته، همچنین Ccl4 باشد. برای بررسی این موضوع مطالعات بیشتری لازم است. علاوه بر آن، شرایط دمایی که در آن عصاره‌گیری انجام شده است، ممکن است بر ترکیبات پسته اثر گذاشته باشد. لذا، پیشنهاد می‌شود برای به دست آوردن نتایج بهتر و مشخص کردن تأثیر دقیق ترکیبات موجود در عصاره پسته، مواد مختلف موجود در این گیاه با انجام کروماتوگرافی مایع با کارایی بالا استخراج و استفاده شود.

### نتیجه گیری

یافته‌های این پژوهش نشان داد القای مسمومیت کبدی باعث افزایش سطح سرمی آنزیم‌های ALT و AST و تجویز ۲۸ روزه عصاره پسته به موش‌های مسموم، سبب کاهش فعالیت سرمی آنزیم‌های ALT و AST می‌شود. به نظر می‌رسد که دوز ۵۰ میلی گرم عصاره بهترین پاسخ اثربخشی را داشته است، ضمن آنکه تجویز این عصاره در این مدت، سبب عوارض نامطلوب کبدی نشد. بنابراین، با کمک مطالعات آینده ممکن است کاربرد درمانی پسته حداقل به عنوان درمان مکمل برای نارسایی‌های کبدی پیشنهاد شود.

### تشکر و قدردانی

از معاونت محترم پژوهشی دانشگاه علوم پزشکی رفسنجان برای حمایت مالی از این طرح و از مرکز تحقیقات فیزیولوژی-فارماکولوژی در فراهم‌سازی بستر انجام این مطالعه، همچنین از جناب آقای دکتر معین کاردوست که صمیمانه ما را در انجام این مطالعه یاری کردند، سپاسگزاریم.

### References

- [1] Androli T, Carpenter C, Griggs R, Benjamin I. Diseases of the liver and biliary system. Cecil's Essentials of Medicine 7th ed USA: WB Saunders Company. 2007; 23.
- [2] Luper S. A review of plants used in the treatment of liver disease: part 1. Alternative medicine review: a journal of clinical therapeutic. 1998; 3(6): 410-21.
- [3] Poli G, Parola M. Oxidative damage and fibrogenesis. Free Radical Biology and Medicine. 1997; 22(1): 287-305.

دی‌آلدئید به عنوان مارکر پراکسایش لیپیدها از جمله LDL بود.

تجویز عصاره پسته به حیوانات دچار مسمومیت کبدی با Ccl4، از افزایش سطوح آنزیم‌های کبدی جلوگیری کرد که این اثر در مورد دوز ۵۰ میلی گرم بر کیلوگرم آشکارتر بود. علاوه بر آن، غلظت پلاسمایی LDL نیز متعاقب گاوژ عصاره کاهش نشان داد. در مطالعات گذشته روی عصاره‌هایی گیاهان دیگر نیز آثار قابل توجهی در کاهش آسیب کبدی به دنبال القای مسمومیت نشان داده شده است. از جمله این موارد می‌توان به گیاه کاسنی اشاره کرد که در پژوهشی عصاره پلی‌فنولی آن توانست میزان آنزیم‌های AST و ALT را در موش‌های مسموم شده با تیواستامید کاهش دهد [۲۷]. همچنین، در مطالعه‌ای، اثری مشابه در مورد عصاره میوه زرشک بر مسمومیت کبدی القاشده با تتراکلریدکربن گزارش شده است [۲۸] که با نتایج مطالعه حاضر همخوانی دارد. در پژوهشی دیگر، اثر محافظتی عصاره هیدروالکلی صمغ پسته در موش صحرائی بررسی شد. در این مطالعه، تجویز عصاره صمغ، ALT را کاهش داد، اما تغییری در سطح AST ایجاد نکرد. در مطالعه حاضر، عصاره مغز پسته به طور کامل مانع از افزایش سطوح ALT و AST شد. شاید علت این امر در تفاوت ترکیبات صمغ و خود پسته است [۲۹].

مطالعات فیتوشیمیایی حضور ترکیبات باارزش زیادی را در مغز پسته نشان داد، از جمله ویتامین‌های C و E، بتاکاروتن، آنتی‌اکسیدان‌های مختلف، عناصر معدنی شامل آهن، مس، سلنیم و کوآنزیم ۱۰ [۱۵]. دانه پسته جزو پنجاه غذایی است که بیشترین خواص آنتی‌اکسیدانی را دارد [۳۰]. توماینو و همکاران در بررسی ترکیبات فنولی پسته نشان دادند که ترکیبات فنولی مانند gallic acid، cyanidin-3-O-، galactoside، eriodictyol-7-O-glucoside و catechin epicatechin بیشترین آثار آنتی‌اکسیدانی را دارد [۳۰].

فلاونوئیدها، آنتوسیانین‌ها و تانن‌ها از ترکیبات فنلی و جز متابولیت‌های ثانویه است که نقش دفاعی در گیاهان به عهده دارد. آغازگر مسیر ساخت این ترکیبات، آنزیمی به نام فنیل آلانین آمینولیز (PAL) است [۳۱ و ۳۲]. ترکیبات

- [4] Bruck R, Shirin H, Aeed H, Matas Z, Hochman A, Pines M, et al. Prevention of hepatic cirrhosis in rats by hydroxyl radical scavengers. Journal of hepatology. 2001; 35(4): 457-64.
- [5] Mitra S, Venkataranganna M, Sundaram R, Gopumadhavan S. Protective effect of HD-03, a herbal formulation, against various hepatotoxic agents in rats. Journal of Ethnopharmacology. 1998; 63(3): 181-6.

- [6] Zaragoza A, Andrés D, Sarrión D, Cascales Ma. Potentiation of thioacetamide hepatotoxicity by phenobarbital pretreatment in rats. Inducibility of FAD monooxygenase system and age effect. *Chemico-Biological Interactions*. 2000; 124(2): 87-101.
- [7] Sies H. Strategies of antioxidant defense. *EJB Reviews* 1993; Springer; 1994. p. 101-7.
- [8] Fontana RJ, editor Acute liver failure due to drugs. *Seminars in liver disease*; 2008.
- [9] Reuben A, Koch DG, Lee WM. Drug-induced acute liver failure: Results of a US multicenter, prospective study. *Hepatology*. 2010; 52(6): 2065-76.
- [10] Ebrahimi S, Sadeghi H, Pourmahmoudi A, Askariyan S, Askari S. Protective effect of zizphus vulgaris extract, on liver toxicity in laboratory rats. *Armaghane danesh*. 2011; 16(2): 172-80.
- [11] Janbaz KH, Saeed SA, Gilani AH. Protective effect of rutin on paracetamol-and CCl<sub>4</sub>-induced hepatotoxicity in rodents. *Fitoterapia*. 2002; 73(7): 557-63.
- [12] He S-X, Luo J-Y, Wang Y-P, Wang Y-L, Fu H, Xu J-L, et al. Effects of extract from Ginkgo biloba on carbon tetrachloride-induced liver injury in rats. *World Journal of Gastroenterology*. 2006; 12(24): 3924.
- [13] Zhu W, Fung P. The roles played by crucial free radicals like lipid free radicals, nitric oxide, and enzymes NOS and NADPH in CCl<sub>4</sub>-induced acute liver injury of mice. *Free Radical Biology and Medicine*. 2000; 29(9): 870-80.
- [14] Hefnawy HTM, Ramadan MF. Protective effects of Lactuca sativa ethanolic extract on carbon tetrachloride induced oxidative damage in rats. *Asian Pacific Journal of Tropical Disease*. 2013; 3(4): 277-85.
- [15] Pravst I, Žmitek K, Žmitek J. Coenzyme Q10 contents in foods and fortification strategies. *Critical reviews in food science and nutrition*. 2010; 50(4): 269-80.
- [16] Hosseinzadeh H, Behravan E, Soleimani MM. Antinociceptive and anti-inflammatory effects of Pistacia vera leaf extract in mice. *Iranian Journal of Pharmaceutical Research*. 2011; 4: 821-8.
- [17] Parvardeh S, Niapoor M, Nassiri Asl M, Hosseinzadeh H. Antinociceptive, anti-inflammatory and acute toxicity effects of Pistacia Vera L. gum extract in mice and rat. *Journal of Medicinal Plants*. 2002; 4(4): 58-67.
- [18] Ahmad NS, Waheed A, Farman M, Qayyum A. Analgesic and anti-inflammatory effects of Pistacia integerrima extracts in mice. *Journal of Ethnopharmacology*. 2010; 129(2): 250-3.
- [19] Demo A, Petrakis C, Kefalas P, Boskou D. Nutrient antioxidants in some herbs and Mediterranean plant leaves. *Food research international*. 1998; 31(5): 351-4.
- [20] Saitta M, Giuffrida D, La Torre GL, Potorti AG, Dugo G. Characterisation of alkylphenols in pistachio [Pistacia vera L.] kernels. *Food Chemistry*. 2009; 117(3): 451-5.
- [21] Rahmani A, Goudarzi M, Rashidi Nooshabadi M, Houshmand G, Khadem Haghigian H. Protective effect of red lentil [lens culinaris] extract against carbon tetrachloride-induced hepatotoxicity in mice. *Journal of Babol University of Medical Sciences*. 2014; 16(2): 49-55.
- [22] Mohajeri D, Doustar Y. Protective effect of ethanolic extract of Crocus sativus L. [Saffron] stigma against Cisplatin induced hepatotoxicity in rats. *Medical Science Journal of Islamic Azad Univesity-Tehran Medical Branch*. 2012; 21(4): 251-61.
- [23] Shariati M, Sepehrara L. Effect of pistacia vera oil on pituitary gonad axis and histological testis changes in adult male rats. *Armaghane Danesh*. 2013; 18(8): 641-9.
- [24] Behnam-Rassouli M, Ghayour N, Ghayour M, Ejtehad M. Investigating the effects of hydro-alcoholic extract of Launaea acanthodes on the serum levels of glucose, insulin, lipids and lipoproteins in streptozotocin induced type I diabetic rats. *Arak University of Medical Sciences Journal*. 2012; 14(6): 48-56.
- [25] Palmer T, Bonner P.L. *Enzymes: biochemistry, biotechnology, clinical chemistry*. Elsevier, 2007.
- [26] Banda S. Evaluation of hepatoprotective activity of ethanolic seed extract cicer arietinum against Ccl<sub>4</sub> induced hepatotoxicity albino rats. *Journal of Biomedical and Pharmaceutical Research*. 2013; 2(6).
- [27] Madani H, Asgary S, Naderi G, Talebolhoseini M. hepatoprotective effect of Chichorium Intybus L. on liver toxicity in rat. *Journal of Medicinal Plants*. 2006; 1(17): 32-8.
- [28] Rafiee F, Heidari R, Ashraf H, Rafiee P. Protective effect of berberis integerrima fruit extract on carbon-tetrachloride induced hepatotoxicity in rats. *Journal of Fasa University of Medical Sciences*. 2013; 3(3): 179-87.
- [29] Parvardeh S, Niapoor M, Hosseinzadeh H. Hepatoprotective activity of pistacia vera L. gum extract in rats. *Journal of Medicinal Plants*. 2002; 4(4): 27-34.
- [30] Tomaino A, Martorana M, Arcoraci T, Monteleone D, Giovinnazzo C, Saija A. Antioxidant activity and phenolic profile of pistachio (Pistacia vera L., variety Bronte) seeds and skins. *Biochimie*. 2010; 92(9): 1115-22.
- [31] Boudet A.M. Evolution and current status of research in phenolic compounds. *Phytochemistry*. 2007; 68(22): 2722-35.
- [32] Vogt T. Phenylpropanoid biosynthesis. *Molecular Plant*, 2010; 3(1): 2-20.
- [33] Yousef M, Saad A, El-Shennawy L. Protective effect of grape seed proanthocyanidin extract against oxidative stress induced by cisplatin in rats. *Food and Chemical Toxicology*. 2009; 47(6): 1176-83.
- [34] Abdullaev FI. Biological effects of saffron. *BioFactors*, Oxford, England, 1993; 4(2): 83-6.
- [35] Gorinstein S, Leontowicz H, Leontowicz M, Drzewiecki J, Jastrzebski Z, Tapia MS, et al. Red star ruby (sunrise) and blond qualities of Jaffa grapefruits and their influence on plasma lipid levels and plasma antioxidant activity in rats fed with cholesterol-containing and cholesterol-free diets. *Life Sciences*, 2005; 77(19): 2384-97.