

مقاله گزارش مورد

گزارش یک مورد کلانژیوپاتی و اسهال مزمن به علت کریتوسپوریدیوم در زمینه ایدز در یک مرد ۳۹ ساله

دکتر محمد میناکاری^۱، دکتر مهسا مولایی^۲، دکتر رحیم آقازاده^۳

^۱ دستیار فوق تخصصی، بیماریهای گوارش و کبد، بیمارستان طالقانی، مرکز تحقیقات گوارش و کبد، دانشگاه علوم پزشکی شهید بهشتی

^۲ استادیار، بخش گوارش، بیمارستان طالقانی، مرکز تحقیقات گوارش و کبد، دانشگاه علوم پزشکی شهید بهشتی

^۳ دانشیار، مرکز تحقیقات گوارش و کبد، دانشگاه علوم پزشکی شهید بهشتی

چکیده

کلانژیوپاتی ناشی از ایدز و اسهال مزمن از تظاهرات شایع بیماران مبتلا به ایدز در زمان مراجعه می‌باشند. عفونتهای پروتوزوایی به خصوص کریتوسپوریدیوم پارووم در اکثر موارد شایعترین علت اسهال و کلانژیوپاتی در این بیماران بوده‌اند. مقاله حاضر اولین گزارش از عفونت اثبات شده کریتوسپوریدیوم پارووم در زمینه ایدز در ایران است. بیمار مردی ۳۹ ساله اهل افغانستان، با شکایت اسهال آبکی است که از حدود ۶ ماه قبل شروع شده و کاهش وزن در حدود ۲۰ کیلوگرم همراه با بی‌اشتهایی، نفخ شکم، تهوع و دردهای اطراف ناف داشته است. در معاینه بیمار شدیداً کاشکتیک و شکم وی متسع و در توتیمپان بود. در آزمایشهای بیمار هیپوکالمی و افزایش فسفاتاز قلیائی سرم و لنفوپنی وجود داشت. در سونوگرافی شکم مجرای صفراوی مشترک متسع بود. در آندوسکوپی ازوفایت کاندیدایی شدید، التهاب معده و دوازدهه و پلاکهای کاندیدایی در معده و دوازدهه دیده شد. در پاتولوژی روده باریک بیمار کریتوسپوریدیوم گزارش شد و در ERCP* تنگی پایی و تنگیهای متعدد در مجرای صفراوی داخل کبدی داشت. در آزمایشهای تکمیلی HIV-Ab** مثبت گزارش شد.

کلید واژه: ایدز، کلانژیوپاتی، اسهال

گوارش / دوره ۱۰، شماره ۱، بهار ۱۳۸۴، ۳۰-۳۳

گزارش مورد

بیمار مردی ۳۹ ساله اهل افغانستان بود که با شکایت اسهال حجیم آبکی، نفخ شکم و کاهش وزن در حدود ۲۰ کیلوگرم، که از ۶ ماه قبل شروع شده بود، مراجعه کرد. شدت علائم بیمار به تدریج بیشتر شده بود و در موقع مراجعه بیمار ضعف و بی‌حالی شدید داشت و توانایی انجام کارهای روزمره را نیز نداشت. بیمار سابقه مصرف داروی خاصی را نمی‌داد و مصرف الکل، مواد مخدر و رفتارهای مخاطره‌آمیز جنسی را انکار می‌کرد. در معاینه جسمانی تب نداشت، تحلیل عضلانی شدید مشهود بود، زردی ملتحمه و رنگ پریدگی مخاطها نداشت، معاینه گوش و حلق و بینی طبیعی بود، لنفادنوپاتی نداشت. معاینه قلب و ریه طبیعی بود. شکم در مشاهده متسع بود و تندرینس نداشت و در دق، تمام نواحی

زمینه و هدف

کلانژیوپاتی ناشی از ایدز یک سندرم انسداد صفراوی است که در اثر تنگیهای ناشی از عفونت در مجاری صفراوی ایجاد می‌شود. قبل از پیدایش درمانهای ضد رتروویروسی جدید *** (HAART)، شیوع آن در مبتلایان ایدز در حدود ۲۵٪ بوده است ولی در حال حاضر میزان بروز آن کاهش یافته است. اسهال مزمن نیز یکی از تظاهرات شایع در بیماران مبتلا به ایدز به شمار می‌رود. اکثر موارد اسهال مزمن در این بیماران به علت عفونت با باکتریها، ویروسها، پروتوزواها و به خصوص عفونتهای فرصت طلب است که بررسی و تشخیص آنها نیاز به روشهای آزمایشگاهی نسبتاً پیچیده‌ای دارد.

نویسنده مسئول: تهران، بیمارستان طالقانی، مرکز تحقیقات گوارش و

کبد، دانشگاه شهید بهشتی

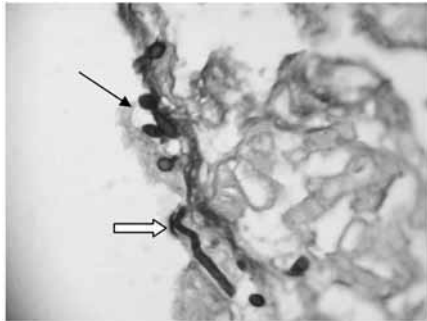
تلفن: ۲۲۴۱۷۲۸۳ نمابر: ۲۲۴۰۲۶۲۹

E-mail: mminakari@yahoo.com

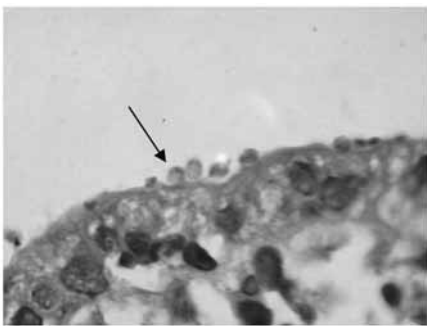
* Endoscopic Retrograde Cholangiopancreatography

** Human Immunodeficiency Virus Antibody

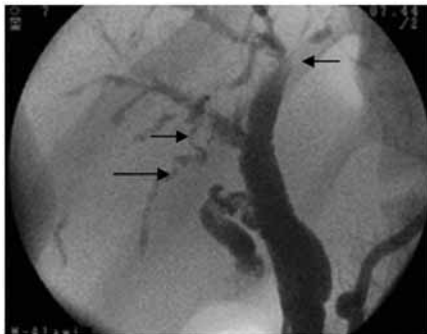
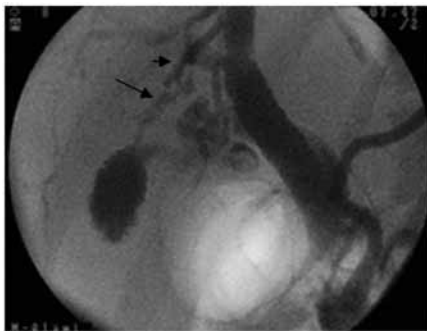
*** Highly Active Anti-Retroviral Therapy



شکل ۲: بیوپسی مری. از وفاژیت کاندیدیایی، رنگ آمیزی پریودیگ اسید شیف (PAS)، بزرگنمایی × ۱۰۰ (پیکان ضخیم: هیفه آ، پیکان نازک: مخمر)



شکل ۳: بیوپسی دوازدهه، اووسیست‌های کریپتوسپوریديوم پارووم در سطح مخاط. رنگ آمیزی هماتوکسیلین وانوزین، بزرگنمایی × ۱۰۰۰



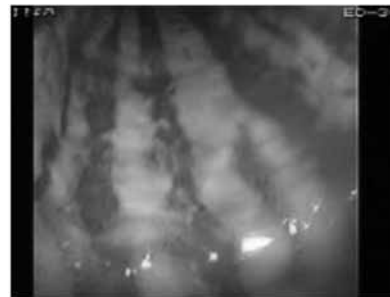شکل ۴: اتساع مجرای مشترک، تنگیهای متعدد مجاری داخل کبدی

شکم تیمپان بود. علائمی دال بر آسیت نداشت. ادم اندامها وجود نداشت و ضایعه پوستی خاصی ملاحظه نشد. قد بیمار ۱۶۸ سانتی متر و وزن بیمار ۴۳ کیلوگرم بود.

آزمایشهای بیمار به شرح زیر بودند:

WBC: ۲۶۵۰/mm ³	Stool Exam:	FBS: ۱۱۵ mg/dL	ALK-P: ۷۵۹
POLY: %۶۷	WBC: ۱۶-۱۸	BUN: ۲۱ mg/dL	Total Pr: ۶/۶ g/dL
Lymph: %۳۲	RBC: Trace	Cr: ۰/۹ mg/dL	Albumin: ۲/۳ g/dL
Hb: ۱۱/۳ gr/dL	Giardia Cyst (+)	AST: ۲۶ U/L	Na: ۱۴۴ meq/L
MCV: ۸۱ fl	Stool Culture (-)	ALT: ۳۰ U/L	K: ۲/۷ meq/L
PLT: ۱۴۲۰۰۰/mm ³	PT: ۱۲ sec	Amylase: ۱۰۴ U/L	Bil T: ۰/۷ mg/dL
	PTT: ۳۸ sec		Bil-D: ۰/۴۵ mg/dL

در سونوگرافی شکم مجاری صفراوی داخل کبدی طبیعی بودند. مجرای صفراوی مشترک متسع بود (۱۸ میلی متر). کبد و کیسه صفرا و طحال و پانکراس طبیعی بودند. در گرافی ساده شکم اتساع قوسهای روده باریک و سطوح متعدد مایع-هوا مشاهده شد. در گرافی سریال روده باریک، افزایش ضخامت قوسهای روده باریک بدون انسداد واضح مشهود بود. در آندوسکوپی دستگاه گوارش فوقانی، از وفاژیت کاندیدیایی شدید، التهاب شدید در معده و دوازدهه همراه با پلاکهای سفید رنگ پراکنده در معده و دوازدهه دیده شد (شکل ۱). در کولونوسکوپی مخاط تمامی قسمت‌های روده بزرگ از رکتوم تا سکوم طبیعی بود.



شکل ۱: کاندیدیاز مری در آندوسکوپی

در بررسی پاتولوژی نمونه‌های بیوپسی مری و دوازدهه و کولون بیمار نتایج زیر به دست آمد:

در بیوپسی مری (شکل ۲) ارتشاح شدید سلولهای التهابی و اشکال مخمری کاندیدا در سطح سلولهای اپیتلیال دیده شد.

در بیوپسی دوازدهه (شکل ۳) ارتشاح سلولهای التهابی به خصوص سلولهای چند هسته‌ای و اووسیست‌های کریپتوسپوریديوم پارووم در سطح سلولهای اپیتلیال و اشکال مخمری و هیفه آ کاندیدا دیده شد.

در ERCP اتساع مجرای صفراوی مشترک و تنگیهای متعدد مجاری صفراوی داخل کبدی دیده شد (شکل ۴).

درمان دارویی برای بیمار انجام شد.

اسهال مزمن نیز از علائم شایع در بیماران مبتلا به ایدز است و در اکثریت قریب به اتفاق موارد منشاء عفونی دارد. باکتریها، قارچها، ویروسها، پروتوزواها و نئوپلاسمهای گوارشی مثل لنفوم و سارکوم کاپوزی، داروها و نارسایی پانکراس می توانند از علل ایجادکننده اسهال مزمن در این بیماران باشند. گاهی پس از بررسیهای زیاد علتی برای اسهال در بیماران مبتلا به ایدز یافت نمی شود و اصطلاح انتروپاتی ناشی از ایدز در این موارد به کار می رود. (۹)، عفونتهای پروتوزوایی در اکثر موارد شایعترین علت اسهال در این بیماران بوده اند. شایعترین اینها کریپتوسپوریدیوم پارووم است که تشخیص آن با رنگ آمیزی اسید فاست مدفوع و نیز با بررسی نمونه بیوپسی دوازدهه بیماران و مشاهده اووسیستهای مربوط امکان پذیر است.

از آنجا که این پروتوزوا به انواع درمانهای ضد میکروبی مقاوم است، بهترین درمان را استفاده از رژیم HAART (Highly Active Anti-Retroviral Therapy) و تقویت سیستم ایمنی میزبان می دانند. (۱۰) از بین درمانهای ضد میکروبی، پارامومایسین در بعضی از مطالعات تا حدودی مؤثر بوده است. (۱۱)

معمولاً کلانژیوپاتی بر میزان بقای بیماران مبتلا به ایدز تأثیر نمی گذارد. زیرا میزان مرگ و میر در درجه اول به سیر طبیعی خود بیماری ایدز بستگی دارد.

به عنوان یک قانون کلی، از آنجا که کلانژیوپاتی در مراحل پیشرفته ایدز رخ می دهد (شمار سلولهای CD₄ کمتر از ۱۰۰ در میلی متر مکعب)، بقای این بیماران معمولاً کوتاه (بین هفت تا دوازده ماه) می باشد. در یک مطالعه بر روی ۴۵ بیمار با کلانژیوپاتی ناشی از ایدز بقای یک ساله و دوساله به ترتیب ۴۱ و ۸ درصد بوده است. (۱)

نتیجه گیری

این مطالعه و مطالعات مشابه قبل از در دسترس قرار گرفتن HAART بوده اند. از آنجا که HAART سودمندی اثبات شده ای در درمان عفونتهای روده ای با کریپتوسپوریدیوم و میکروسپوریدیوم دارد احتمالاً بر کلانژیوپاتی ناشی از این عوامل عفونی نیز مؤثر می باشد. ولی هنوز مطالعات کافی در این مورد در دسترس نمی باشد.

با توجه به یافته های فوق درخواست HIV-Ab شد که مثبت گزارش شد. درمان با فلوکونازول و مترونیدازول و پارامومایسین و اورسودی اکسی کولیک اسید شروع شد و بیمار جهت درمان ضد رتروویروسی و اقدامات تکمیلی به مرکز تخصصی درمانی مبتلایان به عفونت HIV اعزام شد.

بحث

علائم و نشانه های بالینی مربوط به دستگاه گوارش و سیستم صفراوی و کبد از تظاهرات شایع بیماران مبتلا به ایدز در زمان مراجعه می باشند. از این رو متخصصین گوارش و کبد به طور روزافزون با این بیماران برخورد دارند و باید از جنبه های اختصاصی تشخیص و درمانی در بیماران مبتلا به ایدز اطلاع کافی داشته باشند.

درگیری مجاری صفراوی در بیماری ایدز می تواند منجر به اختلالات قابل توجه در آزمونهای کبدی و علائم و نشانه های مربوط به ناراحتی در ربع فوقانی راست شکم شود. کلانژیوپاتی ناشی از ایدز یک سندرم انسداد صفراوی ناشی از عفونتهای مجاری صفراوی است که باعث تنگیهای متعدد در مجاری صفراوی داخل و خارج کبدی می شود. این بیماران می توانند کاملاً بی علامت باشند یا دردهای شدید شکمی در ربع فوقانی راست شکم داشته باشند. پیدایش یرقان نامعمول است. در بررسیهای آزمایشگاهی افزایش قابل ملاحظه ای در فسفاتاز قلیائی و افزایش خفیف تر در آمینوترانسفرازها دیده می شود. (۱)، بهترین روش تشخیص در این بیماران ERCP است، اگرچه سونوگرافی و CT اسکن در حدود ۷۵٪ موارد اختلالات مجاری صفراوی را نشان می دهند. (۲)، شایعترین یافته در ERCP، تنگی پاپی و تنگیهای متعدد مجاری صفراوی داخل کبدی (شبه کلانژییت اسکروزان) است. اشکال کمتر شایع شامل تنگی پاپی به تنهایی، ضایعات شبیه کلانژییت اسکروزان در مجاری صفراوی داخل کبدی به تنهایی یا تنگیهای مجاری صفراوی خارج کبدی به تنهایی می باشند. (۱، ۷-۳)، شایعترین عوامل عفونی مرتبط با این سندرم کریپتوسپوریدیوم و پس از آن میکروسپوریدیوم و سیتومگالوویروس می باشند. درمان در بیماران علامتدار شامل اسفنکترتومی آندوسکوپی است. در بیماران بدون علامت استفاده از اورسودی اکسی کولیک اسید توصیه می شود. (۸)، با توجه به موارد فوق مبنی بر اینکه بیمار ذکر شده علائم ناشی از کلانژیوپاتی نداشت،

References

1. Ducreux M, Buffet C, Lamy P, Beaugerie L, Fritsch J, Choury A, *et al.* Diagnosis and prognosis of AIDS related cholangitis. *AIDS* 1995; 9: 875-80.
2. Daly CA, Padley SP. Sonographic prediction of a normal or abnormal ERCP in suspected AIDS related sclerosing cholangitis. *Clin Radiol* 1996; 51: 618-21.
3. Cello JP, Chan MF. Long-term follow-up of endoscopic retrograde cholangiopancreatography sphincterotomy for patients with acquired immune deficiency syndrome papillary stenosis. *Am J Med* 1995; 99: 600-3.
4. Cello JP. Acquired immunodeficiency syndrome cholangiopathy: Spectrum of disease. *Am J Med* 1989; 86: 539-46.
5. Bouche H, Housset C, Dumont JL, Carnot F, Menu Y, Aveline B, *et al.* AIDS-related cholangitis: diagnostic features and course in 15 patients. *J Hepatol* 1993; 17: 34-9.
6. Benhamou Y, Caumes E, Gerosa Y, Cadranel JF, Dohin E, Katlama C, *et al.* AIDS-related cholangiopathy. Critical analysis of a prospective series of 26 patients. *Dig Dis Sci* 1993; 38: 1113-8.
7. Teare JP, Daly CA, Rodgers C, Padley SP, Coker RJ, Main J, *et al.* Pancreatic abnormalities and AIDS related sclerosing cholangitis. *Genitourin Med* 1997; 73: 271-3.
8. Castiella A, Iribarren JA, Lopez P, Arrizabalaga J, Rodriguez F, von Wichmann MA, *et al.* Ursodeoxycholic acid in the treatment of AIDS-associated cholangiopathy (letter). *Am J Med* 1997; 103: 170-1.
9. Rabeneck L. AIDS enteropathy: What's in a name? *J Clin Gastroenterol* 1994; 19: 154-7.
10. Carr A, Marriott D, Field A, Vasak E, Cooper DA. Treatment of HIV-1 associated microsporidiosis and cryptosporidiosis with combination antiretroviral therapy. *Lancet* 1998; 351: 256-61.
11. White AC Jr, Chappell CL, Hayat CS, Kimball KT, Flanigan TP, Goodgame RW. Paromomycin for cryptosporidiosis in AIDS: A prospective, double-blind trial. *J Infect Dis* 1994; 170: 419-24.

Case Report: A 39-year-old Man with AIDS Cholangiopathy and Chronic Diarrhea Due to *Cryptosporidium* Infection

ABSTRACT

Cholangiopathy and chronic diarrhea are relatively common manifestations of AIDS. *Cryptosporidium parvum* infection is the most common cause of AIDS cholangiopathy globally. This is the first report of documented *Cryptosporidium parvum* infection in a patient with AIDS in Iran. The patient was a 39-year-old man from Afghanistan with watery diarrhea, crampy periumbilical abdominal pain and 20 kg weight loss during the past 6 months. He was cachectic with a distended, tympanic abdomen. Laboratory findings were significant for hypokalemia, markedly elevated serum alkaline phosphatase and lymphopenia. Bilirubin and other liver function tests were in normal range. Stool exam was positive for giardia cysts, WBC and trace RBC's. Sonography showed dilated common bile duct and normal intrahepatic ducts. In ERCP there was papillary stenosis, dilated common bile duct and multiple small strictures in intrahepatic ducts. Endoscopy showed candida esophagitis, gastritis and duodenitis. Oocysts of *cryptosporidium parvum* were seen on duodenal biopsy. His HIV-Ab was positive. He was treated with fluconazol, metronidazol, paramomycin and UDCA and referred to a special center for antiretroviral therapy. *Govaresh/* Vol. 10, No. 1, Spring 2005; 30-33

Keywords: AIDS, Cholangiopathy, Diarrhea

Minakari M

Taleghani hospital, Research
Center of Gastroenterology
and Liver Disease, Shahid
Beheshti University of
Medical Sciences

Molaei M

Research Center of
Gastroenterology and Liver
Disease, Shahid Beheshti
University of Medical Sciences

Aghazadeh R

Research Center of
Gastroenterology and Liver
Disease, Shahid Beheshti
University of Medical Sciences

Corresponding Author:

Mohammad Minakari M.D.,
Taleghani Hospital, Yaman St.,
Chamran Highway, Tehran, Iran.
Tel: +98 21 22417283
Fax: +98 21 22402639
E-mail: mminakari@yahoo.com