

گزارش یک مورد لنفوم بورکیت منتشر با درگیریهای معده، پستان و پلک

دکتر محمدرضا قدیر^۱، دکتر خدیجه حاتمی^۲، دکتر هیوا امجدی^۳، دکتر اکرم پورششمس^۴^۱ دستیار فوق تخصص گوارش و کبد، مرکز تحقیقات بیماریهای گوارش و کبد، دانشگاه علوم پزشکی تهران، استادیار دانشگاه علوم پزشکی قم^۲ دستیار فوق تخصص گوارش و کبد، مرکز تحقیقات بیماریهای گوارش و کبد، دانشگاه علوم پزشکی تهران^۳ پژوهشگر، مرکز تحقیقات بیماریهای گوارش و کبد، دانشگاه علوم پزشکی تهران^۴ دانشیار، مرکز تحقیقات بیماریهای گوارش و کبد، دانشگاه علوم پزشکی تهران

چکیده

لنفوم بورکیت منتشر در بالغین نادر است و در مرحله (stage) بالا سیر پیشرونده ای دارد. مقاله حاضر معرفی خانم ۱۹ساله ای است که به دنبال خونریزی گوارشی و مدفوع سیاه (melena) در بیمارستان بستری شد. در آندوسکوپی فوقانی، در ناحیه فوندوس معده ضایعه تومورال دیده شد و نیز ضایعات متعدد کیستیک داخل پستانها، افتادگی پلک راست و توده شکمی در سی تی اسکن شکم مشاهده گردید. پس از بیوپسی های به عمل آمده از ضایعات معده و پستان، تشخیص لنفوم بورکیت سلول B داده شد که در فلوسیتومتری نیز CD₂₀ و Ki₆₇ مثبت گزارش شد و تشخیص تأیید گردید. بیمار کاندیدای شیمی درمانی شد اما ۲ هفته بعد از تشخیص بیماری و قبل از دریافت درمان به دلیل آمبولی ریه فوت کرد.

کلید واژه: لنفوم بورکیت، توده معده، توده پستان، افتادگی پلک، خونریزی گوارشی

گوارش / دوره ۱۱، شماره ۳، پاییز ۱۳۸۵، ۱۶۳-۱۶۶

تاریخ دریافت: ۸۵/۷/۲۷

تاریخ اصلاح نهایی: ۸۵/۸/۲۰

تاریخ پذیرش: ۸۵/۹/۱۲

زمینه و هدف

لنفوم بورکیت یک لنفوم غیرهوچکینی با ماهیت پیشرونده است که از سلولهای B* منشأ می گیرد. مشخصه این لنفوم وجود سلولهایی با اندازه متوسط، با سیتوپلاسم بازوفیلی و میزان تکثیر بسیار فراوان (۲ و ۱) و با جابه جایی و نامنظم شدن ژن C-myc در کروموزوم ۸ است. (۳)

لنفوم بورکیت در بعضی مناطق به صورت آندمیک وجود دارد؛ به خصوص در بعضی مناطق آفریقا که مالاریا نیز آندمیک است. نوع آندمیک این لنفوم در اطفال کوچکتر از ۸ سال دیده می شود و نقش بیماریزایی ویروس اپشتاین بار در مورد آن شناخته شده است. (۴)، در مقابل، لنفوم بورکیت تکگیر در بعضی مناطق صنعتی با طیف سنی وسیع تری دیده می شود و نقش ویروس اپشتاین بار در مورد آن مشخص نیست. (۵)

این بیماری غالباً خارج از گرههای لنفاوی و بیشتر در کودکان و افراد با ضعف سیستم ایمنی دیده می شود. (۶)، در بالغین نادر است و در صورت مشاهده به صورت تکگیر و اغلب در کمتر از ۳۵ سالگی و با علائم غالب گوارشی مثل تهوع، استفراغ و دل درد تظاهر می یابد (۷) و می تواند هر قسمتی از دستگاه گوارش را گرفتار کند اما درگیری ایلیوسکال و رکتوم

نیویسند مسئول: تهران، خیابان کارگر شمالی، بیمارستان دکتر شریعتی،

مرکز تحقیقات گوارش و کبد

تلفن: ۸۸۰۱۲۹۹۲

E-mail: ghadir@ddrcir.org

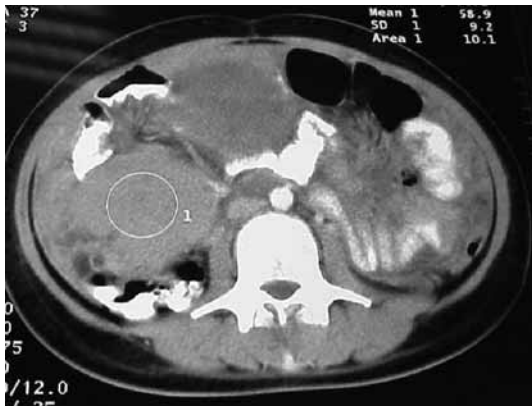گزارش مورد

بیمار خانم ۱۹ساله و خانه داری بود که از یک ماه قبل از مراجعه به بیمارستان دچار دل درد، تهوع، استفراغ، تعریق، کاهش وزن و تبهای دوره ای شده بود. سابقه ابتلا به بیماری مشخصی نداشت.

بیمار به دنبال خونریزی گوارشی (مدفوع سیاه) به بیمارستانی مراجعه نموده و جهت بررسی بستری شده و برای او آندوسکوپی انجام شده بود که در آندوسکوپی فوقانی ضایعه تومورال بزرگ (۳۳ cm) در ناحیه فوندوس دیده شد و از ضایعه بیوپسی های متعدد به عمل آمد که پولیپ آدنوماتوز گزارش گردید.

علاوه بر این افتادگی پلک راست و توده های متعدد در پستان راست و چپ در بیمار تشخیص داده شده و بنابراین بیمار کاندید جراحی و خارج کردن توده های پستانی شده بود ولی از انجام جراحی خودداری نمود. لذا از ضایعات پستانی بیمار آسپیراسیون با سوزن (FNA) به عمل آمده که گلوبولهای قرمز فراوان و سلولهای اپیتلیال مجاری با نمای طبیعی

* B Cell



شکل ۲: توده شکمی در سی تی اسکن

بیمار با تشخیص قطعی لنفوم بورکیت، کاندید انجام شیمی درمانی شد و به انکولوژیست ارجاع داده شد که متأسفانه قبل از دریافت درمان و دو هفته بعد از تشخیص بیماری، به علت آمبولی حاد ریه فوت کرد.

بحث

لنفوم غیرهوچکینی گوارشی اغلب اوقات با گروهی از علائم غیراختصاصی بروز می‌کند که مربوط به محل درگیری آن است. این لنفوم به دو صورت سلول B و سلول T می‌باشد. یکی از انواع سلول B آن لنفوم بورکیت است.

لنفوم بورکیت یک لنفوم غیرهوچکینی مهاجم است که معمولاً با تظاهرات خارج گره‌های لنفاوی خود را نشان می‌دهد.

لنفوم بورکیت در بالغین نادر است و معمولاً در سنین کمتر از ۳۵ سالگی و به صورت تک‌گیر دیده می‌شود. (۷)، این بیماری در بالغین می‌تواند در هر قسمتی از دستگاه گوارش ایجاد شود اما در ناحیه ایلتوسکال و رکتوم شایع‌تر است؛ لیکن در این بیمار درگیری معده وجود داشت که شایع نیست. (۱۶)، در صورت درگیری معده نیز در اکثر مواقع تنه و آنتروم معده درگیر است (۱۷) ولی در بیمار ما فوندوس معده گرفتار بود. لنفوم بورکیت با توجه به علائم بالینی به سه نوع تقسیم می‌شود: (۶)
 ۱- نوع منطقه‌ای: که در آفریقا و با درگیری استخوان فک و صورت بروز می‌کند و به مناطق خارج گره‌های لنفاوی گسترش می‌یابد که از جمله در مزانتر، تخمدان، بیضه، کلیه، مغز استخوان و پرده‌های مغز دیده می‌شود.

۲- نوع تک‌گیر ****: که بیشتر به صورت درگیری شکم تظاهر می‌یابد و غالباً با آسیت، توده شکمی، درگیری معده، سکوم، ایلتوم، صفاق، کلیه،

مشاهده گردیده بود که در نهایت تشخیص تغییرات فیبروسیستیک پستان داده شد. به دلیل عدم تشخیص دقیق در آن بیمارستان بیمار با رضایت شخصی آن مرکز را ترک نمود ولی به دلیل تشدید علائم به بیمارستان شریعتی مراجعه کرد. بعد از مراجعه به این مرکز، در معاینه، تورم غده اشکی سمت راست، افتادگی پلک راست و نیز زخم هرپسی بر روی لب دیده می‌شد.

در معاینه پستان توده‌های متعدد قابل لمسی وجود داشت ولی بزرگی غدد لنفاوی دیده نمی‌شد.

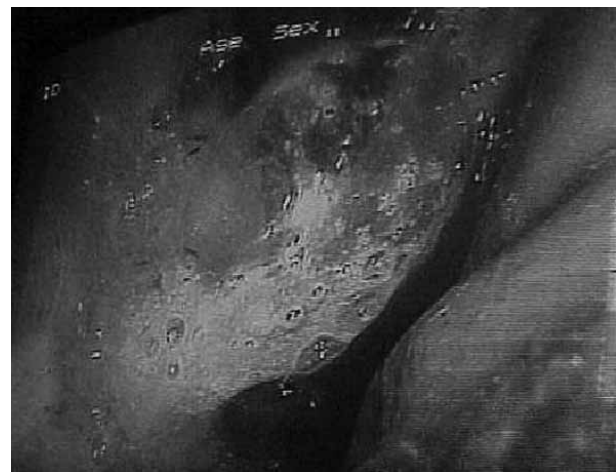
قلب و ریه در معاینه طبیعی بودند. در شکم یک توده بزرگ در قسمت تحتانی راست (RLQ) * لمس می‌شد. معاینه اندامها طبیعی بود.

نتیجه آزمایشهای به عمل آمده برای بیمار به صورت زیر بود:

گلبولهای سفید: ۸۳۰۰	هموگلوبین: ۱۲/۸	PMN: ۴۵٪
پلاکت: ۳۰۲۰۰۰	لمفوسیت: ۵۰٪	
AST: ۲۰	ALT: ۲۵	آلکالن فسفاتاز: ۲۲۰
LDH: ۴۶۷	ESR: ۱۰	HIV Ab: (-)

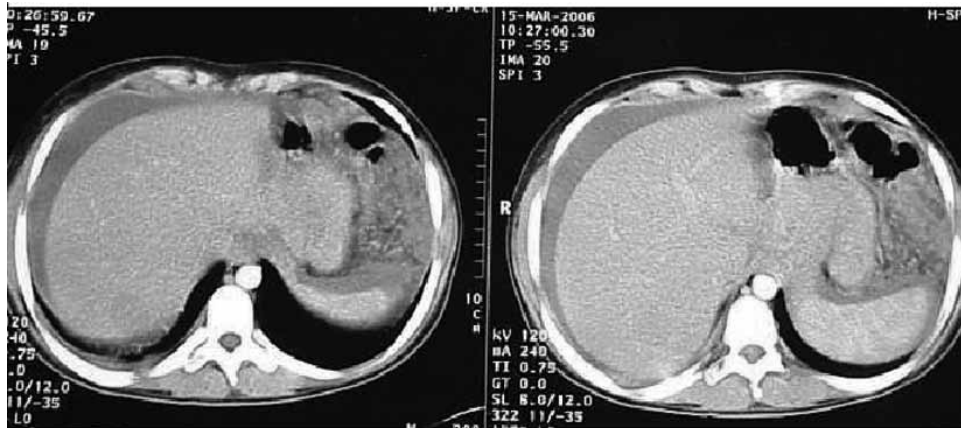
بررسی مایع مغزی-نخاعی طبیعی بود.

بیمار مجدداً تحت آندوسکوپی فوقانی قرار گرفت که توده تومورال فوندوس (شکل ۱) دیده شد و بیوپسی‌های متعدد انجام گرفت. کولونوسکوپی و سی تی اسکن قفسه سینه طبیعی بود. در سی تی اسکن شکم (شکل ۲) توده بزرگ ۶ × ۵ cm در RLQ و نیز مایع آزاد در شکم ** (شکل ۳) دیده شد. از توده‌های پستانی نیز با جراحی بیوپسی برداشته شد. در گزارش پاتولوژی بیوپسی معده و توده‌های پستانی، لنفوم بورکیت از نوع سلول B (شکل ۴) تشخیص داده شد. در بررسی سلولهای ایمنی *** نیز CD₃، CD₂₀، Ki₆₇ و LCA مثبت گزارش شد که تشخیص لنفوم بورکیت را تأیید کرد (Ki₆₇ = ۱۰۰٪).



شکل ۱: تومور فوندوس معده

* Right lower Quadrant
 ** Ascites
 *** Immuno Phenotype
 **** Sporadic



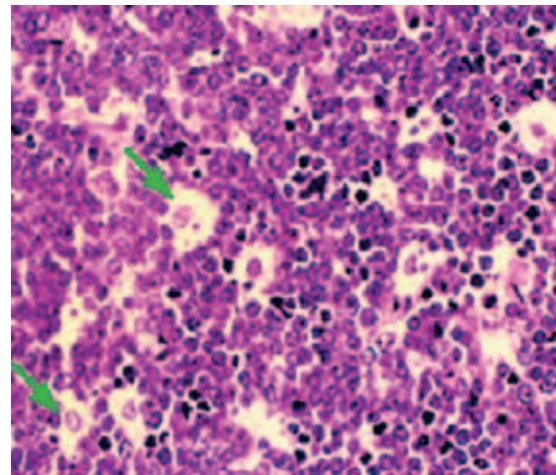
شکل ۳: مایع آزاد شکم در سی تی اسکن

در مراحل ۱ و ۲ بیماری که درگیری اعضا در دو طرف دیافراگم وجود ندارد، پاسخ به درمان نسبتاً خوب و پیش‌آگهی قابل قبول تر است. (۲۱ و ۲۰) درمان در لنفوم بورکیت، شیمی‌درمانی ترکیبی است (۱۲ و ۱۳) ولی رزکسیون جراحی تومور اغلب برای بهبود علائم و یا جلوگیری از پاره شدن در حین شیمی‌درمانی لازم است. (۲۰)، در صورت شروع درمان نیز پاسخ این بیمار، با توجه به درگیری وسیع دو طرف دیافراگم و اینکه در مرحله ۴ بیماری قرار داشت، کم می‌بود که در این صورت به عنوان درمان جایگزین در این‌گونه بیماران که در مراحل پیشرفته بیماری هستند پیوند آلوژنیک مغز استخوان توصیه می‌شود. (۱۴ و ۱۵)، در مراحل اولیه بیماری، حدود ۵۰ تا ۷۰ درصد بیماران بقای طولانی مدتی دارند اما در مراحل پیشرفته‌تر بیماری به خصوص هنگام درگیری مغز استخوان و دستگاه عصبی مرکزی، در حدود ۰ تا ۳۰ درصد بیماران بقای طولانی مدت خواهند داشت. (۲۱)

لذا با در نظر گرفتن موارد تعیین پیش‌آگهی ****، براساس موارد توصیه شده بین‌المللی تعیین پیش‌آگهی **** از جمله میزان LDH**** بالا، مرحله ۴ بیماری و درگیری وسیع اعضای دو طرف دیافراگم، بیماری نمی‌توانست پیش‌آگهی خوبی داشته باشد (۱۳) و احتمالاً پاسخ به درمان نیز کم می‌بود و بیمار کاندید پیوند مغز استخوان می‌شد. (۱۵)

نکته مهم اینکه شیمی‌درمانی این بیماران باید با دوز کامل براساس رژیم‌های استاندارد تعیین شده و با فواصل منظم صورت گیرد زیرا درمان ناقص خطر عود را افزایش می‌دهد. (۱۲)، از رژیم‌های درمانی مورد

پستان، تخمدان، مغز استخوان و دستگاه عصبی مرکزی همراه است. ۳- نوع وابسته به نقص سیستم ایمنی: که به خصوص به HIV وابسته است و معمولاً غدد لنفاوی را درگیر می‌کند. در این بیمار با توجه به علائم بالینی که بیشتر به صورت گوارشی بودند و نیز سن بیمار، نوع تک‌گیر مطرح بود. پاتولوژی بیمار که نمای آسمان پرستاره* را (شکل ۴) داشت و نمای سلولهای ایمنی** که CD₂₀ مثبت و Ki₆₇ به میزان ۱۰۰٪ مثبت داشت نیز تشخیص لنفوم بورکیت سلول B را قطعی کردند. (۱۰ و ۱۱)، به علاوه این بیمار از نظر HIV منفی بود و لنفوم بورکیت غیرآندمیک در بالغین HIV منفی به ندرت دیده می‌شود. (۱۸)



شکل ۴: پاتولوژی نمای آسمان پرستاره در لنفوم بورکیت

از نظر تعیین مرحله *** بیماری با توجه به درگیری وسیع اعضای دو طرف دیافراگم، بیمار در سیستم مرحله بندی annarbare در مرحله ۴ قرار داشت. (۱۹ و ۱)

- * Star Sky
- ** Immunophontype
- *** Staging
- **** Prognostic Index
- ***** International Prognostic Index
- ***** Lactate Dehydro genase

پیش‌آگهی بیمار افزایش می‌یابد. در مورد بیمار معرفی شده که ابتدا با خونریزی گوارشی و توده‌های پستانی مراجعه نموده و در آندوسکوپی فوقانی تومور فوندوس و در پاتولوژی پولیپ آدنوماتو و ضایعات فیبروکیتیک پستان گزارش شده بود، اگر در همان زمان تشخیص لنفوم بورکیت داده می‌شد، شاید به درمان بهتر پاسخ می‌داد و نیز پیش‌آگهی آن بهتر می‌بود. اما این بیماری با درگیری وسیع دو طرف دیافراگم و در مرحله ۴، پیش‌آگهی خوبی ندارد.

استفاده می‌توان به سیکلوفسفامید، سیتوزین و متوتروکسات در یک رژیم کوتاه‌مدت (۱۲) و یاسیکلوسپورین، وین کریستین و دوکسوروبیسین در رژیم دیگری اشاره کرد. (۲۲)

نتیجه‌گیری

تشخیص زودهنگام لنفوم بورکیت در مراحل اولیه بیماری (مرحله ۱ و ۲) باعث پاسخ به درمان و پیش‌آگهی بهتری می‌شود و طول عمر و

References

- Harris NL, Jaffe ES, Diebold J. World Health Organization classification of neoplastic diseases of the hematopoietic and lymphoid tissues: Report of the Clinical Advisory Committee meeting-Airlie House, Virginia, November 1997. *J Clin Oncol* 1999; 17: 3835-6.
- Armitage J, Weisenburger D. New approach to classifying non-Hodgkin's lymphomas: Clinical features of the major histologic subtypes. *J Clin Oncol* 1998; 16: 2780-1.
- Adams J, Harris A, Pinkert C, Peter B, Edward F, Albert NS. The c-myc oncogene driven by immunoglobulin enhancers induces lymphoid malignancy in transgenic mice. *Nature* 1985; 318: 533-4
- Ziegler, JL. Burkitt's lymphoma. *N Engl J Med* 1981; 305: 735-7.
- Magrath, I. The pathogenesis of Burkitt's lymphoma. *Adv Cancer Res* 1990; 55: 133.
- Mora J, Filippa DA, Qin J, Wollner N. Lymphoblastic lymphoma of childhood and the LSA2-L2 protocol: the 30-year experience at Memorial-Sloan-Kettering Cancer Center. *Cancer* 2003; 98: 1283-7.
- Sandler, AS, Kaplan, LD. Diagnosis and management of systemic non-Hodgkin's lymphoma in HIV. *Hematol Oncol Clin North Am* 1996; 10: 1111-14.
- Ferry JA. Burkitt's Lymphoma: Clinicopathologic Features and Differential Diagnosis. *Oncologist* 2006; 11: 375-78.
- Yano T, van Krieken JH, Magrath IT, Longo DL, Jaffe ES, Raffeld M. Histogenetic correlations between subcategories of small non-cleaved cell lymphomas. *Blood* 1992; 79: 1282-3.
- Braziel RM, Arber DA, Slovak ML, Gulley ML, Spier C, Kjeldsberg C. The Burkitt-like lymphomas: a Southwest Oncology Group study delineating phenotypic, genotypic, and clinical features. *Blood* 2001; 97: 3713-4.
- Garcia CF, Weiss LM, Warnke RA. Small noncleaved cell lymphoma: an immunophenotypic study of 18 cases and comparison with large cell lymphoma. *Hum Pathol* 1986; 17: 454.
- Coleman CN, Picozzi VJ Jr, Cox RS, McWhirter K, Weiss LM, Cohen JR, et al. Treatment of lymphoblastic lymphoma in adults. *J Clin Oncol* 1986; 4: 1628-31.
- Lee SM, Ryder WD, Clemons MJ, Morgenstern GR, Chang J, Scarffe JH et al. Treatment outcome and prognostic factors for relapse after high-dose chemotherapy and peripheral blood stem cell rescue for patients with poor risk high grade non-Hodgkin's lymphoma. *Bone Marrow Transplant* 1999; 24: 271-2.
- Sweetenham JW, Pearce R, Taghipour G, Blaise D, Gisselbrecht C, Goldstone AH. Adult Burkitt's and Burkitt-like non-Hodgkin's lymphoma-outcome for patients treated with high-dose therapy and autologous stem-cell transplantation in first remission or at relapse: Results from the European Group for Blood and Marrow Transplantation. *J Clin Oncol* 1996; 14: 2465-9.
- van Besien KW, Mehra RC, Giralt SA, Kantarjian HM, Pugh WC, Khouri IF, et al. Allogeneic bone marrow transplantation for poor-prognosis lymphoma: response, toxicity and survival depend on disease histology. *Am J Med* 1996; 100: 299-32.
- Krudy AG, Long JL, Magrath IT, Shawker TH, Paling M. Gastric manifestation of North American Buritt's lymphoma. *Br J Radiol*. 1983 Oct; 56 (670): 697-702.
- Park YH, Kim WS, Kang HJ, Na II, Ryoo BY, Yang SH. Gastric Burkitt lymphoma is a distinct subtype that has superior outcomes to other types of Burkitt lymphoma/leukemia. *Ann Hematol*. 2006; 85(5): 285-90. Epub 2006 Mar 4.
- Sharma A, Raina V, Gujral S, Kumar R, Tandon R, Jain P. Burkitt's lymphoma of stomach: A case report and review of literature. *Am J Hematol* 2001; 67(1): 48-50.
- A clinical evaluation of the International Lymphoma Study Group classification of non-Hodgkin's lymphoma. *Blood* 1997; 89: 3909.
- Fleming I, Turk PS, Murohy SB. Surgical implication of primary gastrointestinal lymphoma of childhood. *Arch Surg* 1990; 125: 252-256.
- Soussain C, Pate C, Ostronoff M. Small noncleaved cell lymphoma and leukemia in adults. A retrospective study of 65 adults treated with the LMB pediatric protocols. *Blood* 1995; 85: 664-667.
- Mead GM, Sydes MR, Walewski J. An international evaluation of CODOX and CODOX-M alternating with IVAC in adult Burkitt's lymphoma: results of United Kingdom Lymphoma Group LY06 study. *Ann Oncol* 2002; 13: 1264-7.

Case Report: A Case of Disseminated Burkitt's Lymphoma with Involvement of the Stomach, Breast and Eye-Lids

ABSTRACT

Disseminated B cells Burkitt's lymphoma with stomach ,breast and eyelid involvement Burkitt's lymphoma in adult is rare and has a progressive pattern in advanced stages. The current case is a 19 year old lady who was admitted in a hospital due to GI bleeding shown as melena.

An upper gastrointestinal Endoscopy report remarked a tomural mass lesion and also multiple masses in breast and abdomen Were found in computerized tomography escan.

A B cells Burkitt's lymphoma diagnosis came up after biopsies of stomach and breast masses which was confirmed by immunophenotyping done with flowcytometry (CD₂₀, Ki₆₇ = 100%). *Govaresh/* Vol. 11, No. 3, Autumn 2006; 163-166

Keywords: Burkitt's lymphoma, Gastric mass, Breast mass, Eyelid petosis, Gastrointestinal bleeding

Ghadir MR

Digestive Disease Research Center, Tehran University of Medical Sciences

Hatami Kh

Digestive Disease Research Center, Tehran University of Medical Sciences

Amjadi H

Digestive Disease Research Center, Tehran University of Medical Sciences

Pourshams A

Digestive Disease Research Center, Tehran University of Medical Sciences

Corresponding Author:

Mohammad Reza Ghadir M.D.,
Digestive Disease Research Center, Shariati Hospital,
Kargar-e-Shomali Ave., Tehran,
14114, Iran.

Telefax: +98 21 88012992

E-mail: ghadir@ddrcir.org