

# گزارش یک مورد بروز واسکولیت چرج-استراوس با تظاهرات گوارشی طی کاهش دوز پردنیزولون

دکتر مسعود خوش‌نیا<sup>۱</sup>، دکتر همایون واحدی<sup>۲</sup>

<sup>۱</sup> دستیار فوق تخصصی بیماریهای گوارش و کبد، بیمارستان شریعتی، مرکز تحقیقات گوارش و کبد، دانشگاه علوم پزشکی تهران  
<sup>۲</sup> دانشیار، مرکز تحقیقات گوارش و کبد، بیمارستان شریعتی، دانشگاه علوم پزشکی تهران

## چکیده

بیمار، خانمی ۵۶ ساله با شکایت درد شکمی، تهوع و استفراغ، تب، تشدید آسم و کاهش وزن ۱۵ کیلوگرم است. او به دلیل آسم مقاوم به درمان، کورتون زافیرولوکاست (آنتی‌لوکوترین) مصرف می‌کرده، که در هنگام کاهش دوز کورتون دچار علائم شده است. در معاینه، خس خس سینه، درد شکمی منتشر و افتادگی (foot drop) پای چپ دارد. در آزمایشها، لکوسیتوز و ائوزینوفیلی خون محیطی و P-ANCA مثبت است. با توجه به سابقه آسم، درگیری سینوس‌ها، مونونوریت مولتیپلکس و نتایج آزمایشها، با تشخیص واسکولیت چرج استراوس (churg-strauss) تحت درمان با پردنیزولون و اندوکسان قرار گرفت. بیمار بهبودی چشمگیری در فاصله ۳ تا ۴ روز پیدا کرد. در پیگیری سه‌ماهه حال عمومی رضایت‌بخش است. این سندرم می‌تواند با کاهش دوز کورتون به دنبال مصرف لوکوترین در آسم بروز کند.

**کلید واژه:** واسکولیت چرج-استراوس، ائوزینوفیلی، آسم، زافیرولوکاست

گوارش / دوره ۱۲، شماره ۳، پاییز ۱۳۸۶، ۱۷۳-۱۷۵

تاریخ پذیرش: ۸۶/۹/۲۴

تاریخ اصلاح نهایی: ۸۶/۹/۲۴

تاریخ دریافت: ۸۶/۹/۲۲

تشدید یافته نیز شاکمی است. او سابقه آسم مقاوم به درمان را از حدود ۳-۴ سال قبل ذکر می‌کند.

در معاینه تب  $39^{\circ}\text{C}$ ، RR: ۲۴، PR: ۱۰۴، وزن ۷۵ Kg (وزن سه ماه قبل ۹۰) و قد ۱۶۷ cm دارد. در سمع ریه خس خس و در لمس درد منتشر شکمی دارد. ضایعات پوستی قرمز رنگ و بدون برجستگی (۲ تا ۳ میلی‌متر) در تنه و اندامها به چشم می‌خورد. قدرت عضلانی فوقانی  $\frac{4}{5}$  و تحتانی  $\frac{3}{5}$  است، افتادگی (foot drop) پای چپ مشهود است. حس درد و وضعیت اندام تحتانی مختل است. رفلکس پاتلار و آشیل چپ صفر است.

بیمار از ۳ سال قبل مکرراً پردنیزولون مصرف کرده و از ۲ ماه قبل نیز دوز بالای پردنیزولون (۶۰ میلی‌گرم) به مدت یک ماه مصرف نموده و در حال کاهش دوز بوده است. در این مدت یک ماه زافیرولوکاست (Zafirlukast) مصرف نموده و به دلیل بدتر شدن آسم، ۲ هفته قبل آنتی IGE (Xolair) تزریق کرده است.

بیمار در حال حاضر سالمترول، سالبوتامول، فلوتیکازون و کرومولین مصرف می‌کند.

آزمایشها به قرار زیرند:

WBC: 16200c/mm, (PMN: 51%, L: 13%, EO: 34%)

Hb: 10.9g/dl, HCT: 32%, MCV: 84fl, MCH: 32pg

Plt: 524000c/mm

ESR: 92mm/h, Amylase: 34u/l, Cr: 1.1mg/dl,

## زمینه و هدف

دستگاه گوارش در زمینه بیماریهای سیستمیک و واسکولیتی درگیر می‌شود و بیمار می‌تواند با علائم گوارشی مراجعه کند. از طرفی ائوزینوفیلی خون محیطی به عنوان یک یافته آزمایشگاهی در تشخیص برخی بیماریها کمک می‌کند. علی‌رغم اینکه برخی بیماریهای گوارشی مانند گاستروانتریت ائوزینوفیلیک، در صدر تشخیص ائوزینوفیلی توأم با علائم گوارشی قرار می‌گیرند، سندرم گاستروانتریت ائوزینوفیلیک می‌تواند بخشی از درگیری بیماریهای سیستمیک مانند چرج-استراوس (Churg-Strauss) باشد.

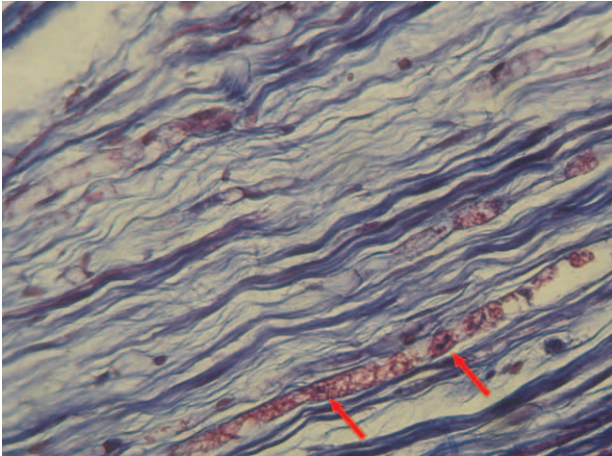
## شرح مورد

بیمار، خانمی ۵۶ ساله می‌باشد که با شکایت درد شکمی که از حدود ۱/۵ ماه قبل با کیفیت مداوم شروع شده و اخیراً تشدید یافته، مراجعه نموده است. تهوع و استفراغ از شکایات دیگر بیمار می‌باشند. بیمار از کاهش وزن ۱۵ کیلوگرم، بی‌اشتهایی و تب و لرز گاه‌گاهی که اخیراً مداوم شده است، ضعف اندامها و عدم توانایی در راه رفتن، سرفه و تنگی نفس

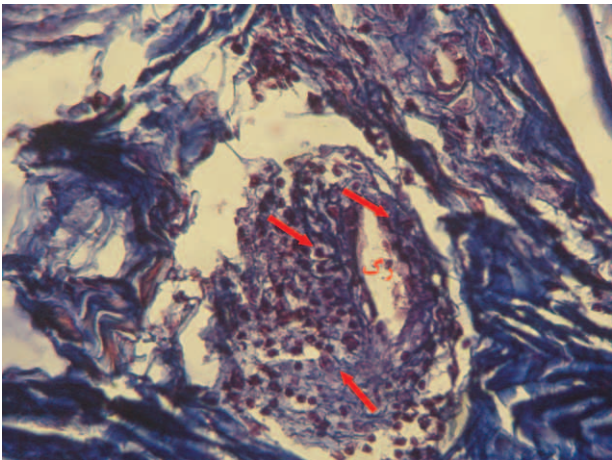
نویسنده مسئول: تهران، خیابان کارگر شمالی، بیمارستان شریعتی، مرکز تحقیقات بیماریهای گوارش و کبد

تلفن و نمابر: ۸۸۰۱۲۹۹۲

E-mail: Mkhoshnia@razi.tums.ac.ir



شکل ۱: انفیلتراسیون آندونورال ائوزینوفیلی



شکل ۲: انفیلتراسیون پری واسکولر

اعصاب محیطی نیز گرفتار می‌شوند. (۲، ۳)، درگیری دستگاه گوارش به صورت گاستروانتریت ائوزینوفیلیک است که شامل درد شکمی (۵۹٪)، اسهال (۳۳٪)، خونریزی گوارشی (۱۸٪) و کولیت است که می‌تواند در فاز واسکولیتی یا قبل از آن باشد. (۴)، معمولاً بیماری ۳ فاز دارد: فاز مقدماتی (پرودرومال)، فاز ائوزینوفیلیک و فاز واسکولیتی، که فاز آخر می‌تواند تهدیدکننده حیات باشد. (۵)

ANCA در ۵۹-۳۸٪ موارد مثبت است و اکثراً به صورت P-ANCA می‌باشد. (۳، ۶)، تشخیص، مانند سایر واسکولیت‌ها، براساس مجموع موارد یافته‌های بالینی و آزمایشگاهی توأم با تأیید پاتولوژیک است. وجود حداقل ۴ مورد از موارد زیر (حساسیت ۸۵٪ و ویژگی ۹۹/۷٪) سندرم را ثابت می‌کند (۷): ۱- آسم ۲- ائوزینوفیلی ۳- نروپاتی ۴- درگیری ریوی ۵- درگیری سینوس پاراناژال ۶- بیوپسی. به دنبال مصرف آنتی‌لوکوترین‌ها (مانند زافیرولوکاست، مونته لوکاست و زیلوتون) به عنوان داروهای جدید در درمان آسم مقاوم، موارد

Bun: 23 mg/dl  
B/C: (-), U/A: NL, Stool exam: NL  
C-ANCA: 0.1u (NL< 5)  
P-ANCA: 101.3u (NL< 5)

ترشحات دوازدهه جهت استرنژیلولوئیدس استرکوریالس: منفی  
- سی تی اسکن سینوس: افزایش ضخامت مخاطی منتشر در سینوسها و برخی نواحی تجمع مایع: منطبق بر پان سینوزیت  
- سی تی اسکن ریه: تغییرات مختصر سیستیک در قاعده ریه توأم با افیوژن اندک - ground glass در سی تی اسکن  
- ترانزیت روده باریک: نرمال  
- تراکم استخوان (BMD):

Femuri: T= -2.9 Lumbar: T= -3.4  
Z = -2.3 Z = -2.8

- آندوسکوپی فوقانی: انتروم ادماتو، اولسر سطحی در پیلور، اریتم سگمنتال و پاتولوژی: نرمال  
- کولونوسکوپی توتال: ضایعات آفتوس و اریتماتو در رکتوم، سیگموئید و کولون نزولی دیده شد.  
پاتولوژی: افزایش تعداد ائوزینوفیل‌های مخاط و زیر مخاط، گلاندها نرمال، میکروآبسه در برخی مناطق  
- EMG/ NCV: به نفع مونونوریت مولتی پلکس  
- بیوپسی عصب سوراخ چپ: به نفع واسکولیت (درگیری التهابی عروق اندونورال و پری نورال توأم با انفیلتراسیون ائوزینوفیل و لنفوسیت پری واسکولرونکروز (شکل ۱ و ۲))  
با توجه به سینوزیت، آسم مقاوم، مونونوریت مولتی پلکس و ائوزینوفیلی خون محیطی و نتیجه بیوپسی عصب درگیر، ابتلا به چرخ-استراوس مطرح شد و پردنیزولون ۱ mg/kg و پالس اندوکسان ۱ gr ماهانه تجویز گردید. بعد از ۳-۴ روز تب بیمار قطع شد و حال عمومی بیمار واضحاً بهبود یافت و تهوع و استفراغ رفع شد و سرفه‌ها کنترل گردید. به دلیل استئوپوروز در تراکم استخوان، کلسیم، ویتامین و آلدروونات شروع شد. بعد از ۱ ماه بیمار ۷ کیلوگرم افزایش وزن توأم با حال عمومی خوب داشت. آسم بیمار کنترل گردید و سمع ریه نرمال شد. افتادگی پای بیمار بهتر شد، اما از بین نرفته است.

## بحث

چرخ-استراوس (Allergic granulomatosis and angiitis) یک اختلال واسکولیتی چندعضوی است که اولین گزارش آن در سال ۱۹۵۱ به وسیله چرخ و استراوس گزارش شد و با آسم، رینیت آلرژیک و ائوزینوفیلی خون محیطی تظاهر می‌کند. (۱)، ریه شایعترین عضو درگیر است. (۲)، پوست، قلب، دستگاه گوارش، سینوس‌ها، کلیه، مغز و

شده است. (۱۲، ۱۱)

در بیمار گزارش شده، به دنبال مصرف کورتون و آنتی لوکوترین (زافیرولوکاست)، بیمار در حال کاهش دوز کورتون بوده که سندرم زمینه‌ای آشکار شده و در فاز واسکولیتی و تهدیدکننده حیات خود را نشان داده است.

سندرم چرج-استراوس بیشتر می‌شود. این سندرم در هنگام کاهش دوز کورتون رخ می‌دهد. با توجه به بررسیها، این موارد عارضه دارو نیست، بلکه مواردی از سندرم چرج-استراوس است که با کاهش کورتون، به دنبال مصرف آنتی لوکوترین‌ها، فعال می‌شوند. (۸، ۹، ۱۰)، موارد مشابهی به دنبال تبدیل کورتون خوراکی به استنشاقی نیز دیده

## References

1. Churg J, Strauss L. Allergic granulomatosis, allergic angiitis, and periarteritis nodosa. *Am J Pathol* 1951; 27: 277.
2. Specks U. Pulmonary vasculitis. In: TE Jr, Schwarz MI, editors. *Interstitial Lung Disease*. 4th ed. Canada: Hamilton; 2003. p. 615.
3. Reid AJ, Harrison BD, Watts RA, Watkin SW, McCann BG, Scott DG. Churg-Strauss syndrome in a district hospital. *QJM* 1998; 91: 219-29.
4. Guillevin L, Cohen P, Gayraud M, Lhote F, Jarrousse B, Casassus P. Churg-Strauss syndrome. Clinical study and long-term follow-up of 96 patients. *Medicine (Baltimore)* 1999; 78: 26-37.
5. Conron M, Beynon H. Churg-Strauss syndrome. *Thorax* 2000; 55: 870-7.
6. Sable-Fourtassou R, Cohen P, Mahr A, Pagnoux C, Mouthon L, Jayne D, et al. Antineutrophil cytoplasmic antibodies and the Churg-Strauss syndrome. *Ann Intern Med* 2005; 143: 632-8.
7. Masi AT, Hunder GG, Lie JT, Michel BA, Bloch DA, Arend WP, et al. The American College of Rheumatology 1990 criteria for the classification of Churg-Strauss syndrome (allergic granulomatosis and angiitis). *Arthritis Rheum* 1990; 33: 1094-100.
8. Wechsler ME, Garpestad E, Flier SR, Kocher O, Weiland DA, Polito AJ, et al. Pulmonary infiltrates, eosinophilia, and cardiomyopathy following corticosteroid withdrawal in patients with asthma receiving zafirlukast. *JAMA* 1998; 279: 455-7.
9. Franco J, Artes MJ. Pulmonary eosinophilia associated with montelukast. *Thorax* 1999; 54: 558-60.
10. Green RL, Vayonis AG. Churg-Strauss syndrome after zafirlukast in two patients not receiving systemic steroid treatment. *Lancet* 1999; 353: 1970-1.
11. Le Gall C, Pham S, Vignes S, Garcia G, Nunes H, Fichet D, et al. Inhaled corticosteroids and Churg-Strauss syndrome: a report of five cases. *Eur Respir J* 2000; 15: 978-81.
12. D'Cruz DP, Barnes NC, Lockwood CM. Difficult asthma or Churg-Strauss syndrome? *BMJ* 1999; 318: 475.

## Case Report

### Churg-Strauss Vasculitis with Gastrointestinal Manifestations During Tapering of Prednisolone

#### ABSTRACT

A 56-year-old woman came in with abdominal pain, nausea, vomiting, fever, 15 kg weight loss and accelerated asthma for which she had used zafirlukast and a high dose of prednisolone. During taper down of her prednisolone, her condition deteriorated. She developed generalized wheezing, diffuse abdominal pain, and left foot drop. Lab examination revealed eosinophilia, elevated red cell sedimentation rate and positive P-ANCA. Considering her asthma, involvement of her sinuses apparent on paranasal sinus computed tomography, development of mononeuritis multiplex and her lab findings, the diagnosis of Churg-Strauss vasculitis was made. High dose prednisolone and endoxane pulse therapy were started. After 3-4 days, her fever and other symptoms resolved dramatically. After three months of follow-up, she is doing well on maintenance therapy and had no symptoms. This syndrome may develop during tapering of prednisolone in those who use leucotrienes. *Govaresh/* Vol. 12, No. 3, Autumn 2007; 173-175

**Keywords:** Churg-Strauss vasculitis, Eosinophilia, Asthma, Zafirlukast

**Khoshnia M**

Digestive Disease Research  
Center, Tehran University of  
Medical Sciences

**Vahedi H**

Digestive Disease Research  
Center, Tehran University of  
Medical Sciences

**Corresponding Author:**

Masoud Khoshnia MD,  
Digestive Diseases Research  
Center, Shariati Hospital,  
Kargar-e-Shomali Ave.,  
Tehran, Iran.  
Telefax: +98 21 88012992  
E-mail:  
Mkhoshnia@razi.tums.ac.ir