

## گزارش یک مورد مری فندق شکن با دیورتیکول های متعدد مری

دکتر جواد میکائیلی<sup>۱</sup><sup>۱</sup> استاد، مرکز تحقیقات بیماری های گوارش و کبد، بیمارستان شریعتی، دانشگاه علوم پزشکی تهران، ایران

## چکیده

دیورتیکول های متعدد مری یک یافته نادر بوده و ممکن است در سیر اختلالات حرکتی مری دیده شود. در گزارش حاضر مرد ۴۵ ساله ای را که از بیست سال پیش به طور متناوب درد قفسه سینه و دیسفاژی داشته و این علائم در طول شش ماه اخیر تشدید پیدا کرده است را معرفی کرده ایم.

در رادیوگرافی مری با باریوم و آندوسکوپی دستگاه گوارش فوقانی، دیورتیکول های متعدد در طول مری مشاهده شد و مانومتری مری انقباضات پر ایستالتیک با ارتفاع بالا (بیش از ۱۸۰ میلی متر جیوه) را نشان داد که تأیید کننده مری فندق شکن (Nutcracker Esophagus) بود.

کلیدواژه: دیسفاژی، مری فندق شکن، دیورتیکول های مری

گوارش / دوره ۱۳، شماره ۴، زمستان ۱۳۸۷، ۲۴۹-۲۵۲

## شرح مورد

بیمار مرد ۴۵ ساله ای است که با درد قفسه سینه و دیسفاژی متناوب مراجعه کرده است. علائم بیمار از ۲۰ سال پیش به طور متناوب ادامه داشته و در ۶ ماه اخیر تشدید پیدا کرده به طوری که به تازگی در اغلب وعده های غذایی دیسفاژی داشته است. دیسفاژی بیشتر به جامدات بوده ولی گاهی به مایعات خنک مثل آب یخ نیز دیسفاژی داشته است. دیسفاژی به جامدات خفیف بوده و خود به خود یا با خوردن آب بر طرف شده و همراه با رگورژیتاسیون نبوده است. درد قفسه سینه نیز که بعضی روزها وجود داشته شدید نبوده و اغلب در هنگام دیسفاژی ایجاد می شود. بیمار مرد لاغر اندامی است ولی کاهش وزن اخیر را ذکر نمی کند. در معاینه فیزیکی بیمار نکته ای غیر طبیعی وجود ندارد و آزمایش های وی شامل CBC، ESR، آزمایش های کبدی، کلیوی و S/E طبیعی است. در رادیوگرافی مری با باریوم دیورتیکول های متعدد در قسمت فوقانی و میانی مشاهده می شود که تجمع باریوم در آنها وجود دارد. بیمار جهت بررسی بیشتر و انجام آندوسکوپی و مانومتری به مرکز ما ارجاع داده شد. همکاری که این بیمار را معرفی کرده بود از انجام آندوسکوپی بیمار در مطب و مرکز خود خودداری کرده بود که احتیاط وی قابل تقدیر است چون آندوسکوپی این بیماران باید با تجویز داروهای آرام بخش و با احتیاط و آرامی انجام شود تا اوغ زدن بیمار و ورود آندوسکوپ به داخل این دیورتیکول ها خطراتی مانند پرفوراسیون مری ایجاد نکند. در آندوسکوپی بیمار تعدادی دیورتیکول در قسمت فوقانی و میانی مری مشهود بود. در

## زمینه و هدف

بیماری های حرکتی مری که با افزایش و تشدید انقباضات مری همراه است و به عنوان hypermotility disorders یا اختلالات اسپاستیک مری نامیده می شوند اتیولوژی ناشناخته ای داشته و تشخیص آنها عمدتاً از طریق مانومتری صورت می گیرد. این اختلالات اگر چه در سنین مختلف تشخیص داده می شوند ولی سن متوسط بروز آنها حدود ۴۰ سال است. (۱) درد قفسه سینه در ۸۰ تا ۹۰٪ و دیسفاژی متناوب در ۳۰ تا ۶۰ درصد این بیماران وجود دارد. (۲)، و ممکن است دیورتیکول های مری نیز در این بیماران دیده شود ولی دیورتیکول های متعدد مری نادر است. (۳)

Nutcracker Esophagus یا مری فندق شکن یکی از اختلالات اسپاستیک مری است. در این جا بیمار ۴۵ ساله ای را که مری فندق شکن داشته و علاوه بر درد قفسه سینه و دیسفاژی متناوب دیورتیکول های متعدد مری نیز پیدا کرده است را معرفی می کنیم.

نویسنده مسئول: تهران، خیابان کارگر شمالی، بیمارستان شریعتی، مرکز تحقیقات

بیماری های گوارش و کبد

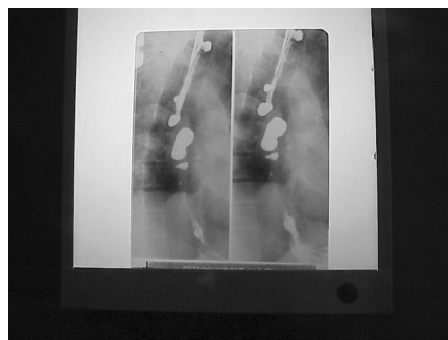
تلفن و نمابر: ۰۲۱-۸۸۰۱۲۹۹۲

پست الکترونیک: mikaeili@ams.ac.ir

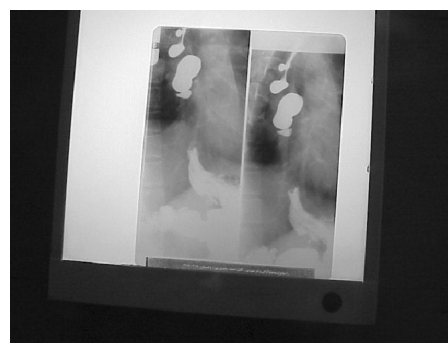تاریخ دریافت: ۸۷/۶/۱۲ تاریخ اصلاح نهایی: ۸۷/۱۱/۱۳

تاریخ پذیرش: ۸۷/۱۱/۱۴

ضمن گاستریت و دئودنیت اروزبودر زمینه H.Pylori نیز وجود داشت که در مان داروئی لازم انجام شد. (رادیوگرافی مربوط به بلع باریم و دیورتیکول در شکل ۱ و ۲ آمده است)

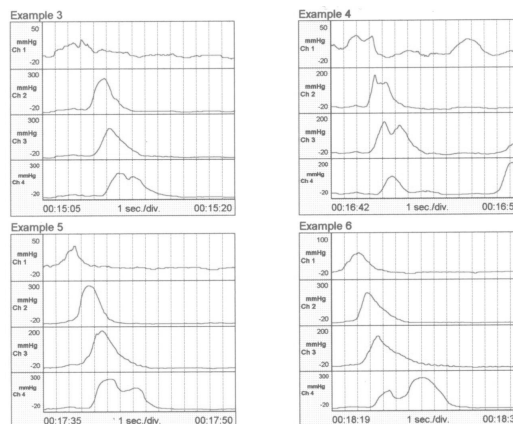


شکل ۱: گرافی بیمار با باریم و دیورتیکول های مری



شکل ۲: گرافی بیمار با باریم و دیورتیکول های متعدد مری

در مانومتري بیمار انقباضات تنه مری پرستالتیک بودند و ارتفاع این انقباضات اغلب بالاتر از ۱۸۰ میلی متر جیوه بود. فشار پایه اسفنکتر تحتانی مری (LES) و میزان شل شدن آن در هنگام بلع طبیعی بود. بنابراین با توجه به عدم وجود انقباضات همزمان و طبیعی بودن LES تشخیص های مانند Diffuse Esophageal spasm (اسپاسم منتشر مری) و Hypertensive LES برای بیمار Nutcracker Esophagus و تشخیص (مانومتري بیمار در شکل ۳ آمده است)



شکل ۳: منحنی مانومتري بیمار

**بحث**

مری فندق شکن (Nutcracker Esophagus) یا یک اختلال اسپاستیک مری و بیشتر یک تشخیص مانومتريک است و ارتباط ضعیفی بین علائم بالینی و یافته های مانومتري و وجود دارد. (۴)، مواردی از هم پوشانی مری فندق شکن با اسپاسم منتشر مری و LES پر فشار وجود دارد. (۵)، در اسپاسم منتشر مری باید حداقل ۳۰٪ امواج تنه مری به صورت هم زمان و غیر پرستالتیک (با ارتفاع طبیعی و حداقل ۳۰ میلی متر جیوه) باشند. (۶) در Hypertensive LES فشار اسفنکتر تحتانی مری در حال استراحت، افزایش یافته است (بیشتر از ۴۵ میلی متر جیوه). (۷)

عنوان Nutcracker Esophagus (NE) برای توصیف یافته ی مانومتريک انقباضات پرستالتیک با ارتفاع بالا در ۱۰ سانتی متر دیستال مری به کار می رود. این اختلال اولین بار در سال ۱۹۷۷ تعریف شد. (۸)، در سال ۱۹۷۹ تبیین و تقسیم بندی شد. (۹)، در NE امواج پرستالتیک در دیستال مری با ارتفاع متوسط بیش از ۱۸۰ میلی متر جیوه در طول مانومتري استاندارد مشاهده می شوند. (۱۰)، همراهی NE با LES پر فشار در بسیاری از بیماران گزارش شده است. هم چنین با استفاده از مانومتري ۲۴ ساعته مری تغییر الگوی مانومتري از NE به اسپاسم منتشر مری در طول حملات درد در تعدادی از بیماران دیده می شود. (۱۱)

با گذشت بیش از دو دهه از تعریف NE هنوز اختلاف نظر زیادی در مورد ارتباط علائم با یافته ای مانومتريک وجود دارد و این مسئله را باید تاکید کرد که NE یک یافته مانومتريک است نه یک بیماری. علی رغم این مسئله NE شایع ترین یافته مانومتريک در بیمارانی است که با درد قفسه سینه با علت نامشخص تحت مانومتري قرار می گیرند و این یافته در بزرگ ترین مطالعه ای که تا به حال منتشر شده در ۱۲٪ این بیماران گزارش شده است. (۱۲)، البته همه بیمارانی که NE دارند درد قفسه سینه ندارند و آنهایی که درد قفسه سینه دارند ممکن است افزایش حساسیت احشائی داشته باشند. (۱۳)، و در یک مطالعه در آنهایی که ارتفاع امواج تنه مری بیش از ۲۵۰ میلی متر جیوه بوده احتمال وجود درد قفسه سینه بیشتر بوده است. (۱۴)

**دیورتیکول های تنه مری:**

دیورتیکول های تنه مری یا به صورت دیورتیکول کششی (Traction Diverticula) هستند که بیشتر در کشورهای در حال توسعه مشاهده شده و اغلب به التهاب مدیاستن ثانویه به توبرکولوز یا هیستوپلاسموز مربوط می شوند. غدد لنفاوی بزرگ مدیاستن ثانویه به تومورهای ریه نیز می توانند باعث ایجاد دیورتیکول کششی بشوند. (۱۵)

دیورتیکول های تنه مری و دیورتیکول اپی فرنیک که درست بالای اسفنکتر تحتانی مری (LES) قرار گرفته است در بیماری های حرکتی مری مانند اسپاسم منتشر مری، مری فندق شکن، LES پر فشار و آتالازی گزارش شده اند. (۱۶ و ۱۷)

به صورت پرفشاری یا اختلال شل شدن در بیماری های حرکتی فوق الذکر مری است. در یک مطالعه خوردن آب یا مایعات گرم همراه غذا که می تواند تخلیه مری را بهتر و ارتفاع انقباضات تنه مری را کاهش دهد، باعث بهبود علائم در ۵۸٪ بیماران مبتلا به اختلالات حرکتی مری شده است. (۲۲)، Sildenafil (۵۰ میلی گرم روزانه) نیز در یک مطالعه با بهبود علائم در ۱۱ بیمار مبتلا به مری فندق شکن یا اسپاسم منتشر مری همراه بوده است. (۲۳)

### نتیجه گیری

دیورتیکول های متعدد مری یک یافته نادر بوده و ممکن است در سیر اختلالات مری دیده شود مری فندق شکن یک یافته مانومتريک است نه یک بیماری.

علی رغم این که مری فندق شکن شایع ترین یافته مانومتريک در بیماران است که با درد قفسه سینه با علت نامشخص تحت مانومتري قرار می گیرند، برخی ترکیبات دارویی در تسکین علائم این بیماران موثر هستند.

درمان مری فندق شکن (NE): برخی ترکیبات دارویی در تسکین علائم موثر بوده اند. در یک مطالعه دیلتیازم (Diltiazem) ۶۰ تا ۹۰ میلی گرم چهار بار در روز در تسکین درد بیماران مبتلا به NE خیلی بهتر از پلاسبو بوده است. (۱۸) دو نوع داروی ضد افسردگی ترازدون (Trazodone) ۱۰۰ تا ۱۵۰ میلی گرم در روز و ایمپرامین ۵۰ میلی گرم در روز در تسکین درد قفسه سینه در بیماران مبتلا به اختلالات حرکتی مری موثر بوده اند. (۱۹ و ۲۰)

اگر چه در بعضی مطالعات ترکیبات نیتراتی، آنتی کولینرژیک ها، دیلتاسیون پنوماتیک و میوتومی وسیع را پیشنهاد کرده اند تاثیر این درمان ها ثابت نشده است. یکی از درمان های جدیدی که برای بیماران مبتلا به اختلالات حرکتی مری پیشنهاد شده است تزریق توکسین بوتولیسم است. در یک مطالعه ۲۹ بیمار مبتلا به یکی از این اختلالات حرکتی (مری فندق شکن، اسپاسم منتشر مری یا LES پرفشار) تحت درمان با تزریق توکسین بوتولیسم (۱۰۰ واحد در LES) قرار گرفتند و در ۷۰٪ بیماران کاهش حداقل ۵۰٪ درصدی در درد قفسه سینه ایجاد شد که در ۴۸٪ بصورت بهبود کامل درد بود. طول متوسط دوره بهبود علائم نیز هفت ماه بود. (۲۱) این پاسخ به تزریق توکسین بوتولیسم نشان دهنده اشکال عملکرد LES

## REFERENCES

1. Clause RE, Nicholas E. Sleisenger and Fordtran's Gastrointestinal and Liver Disease. 8nd ed. Philadelphia, Saunders Elsevier publisher 2006.
2. Reidel WL, Clause RE. variation in clinical presentation of patients with esophageal contraction abnormalities. *Dig Dis sci* 1985; 30: 105-6.
3. Nehra D, Lord RV, De Meester TR. Physiologic basis for the treatment of epiphrenic diverticulum. *Ann Surg* 2002; 235: 346-54.
4. Benjamin SB, Gerhardt DC, Castell DO. High amplitude peristaltic esophageal contractions associated with chest pain and or dysphagia. *Gastroenterology* 1979; 77: 478-83.
5. Eypasch EP, Stein HJ, De Meester TR, Johnsen J, Barlow AP, Schneider GT. A new technique to define and clarify esophageal motor disorders. *Ann J Surg* 1990; 159: 144-52.
6. Pandolfino JE, Kahrilas PJ. The second AGA technical review on the clinical use of esophageal manometry. *Gastroenterology* 2005; 128: 209-224.
7. Mc cord GS, Staiano A, Clause RE: Achalasia, diffuse spasm and non-specific motor disorders. *Bailliere, s Clin Gastroenterol.* 1991; 5: 307-35.
8. Brand D, Martin D, pope CE zd. Esophageal monometrics in patients with angina- like chest pain. *Am J Dig Dis* 1977; 22: 300-40.
9. Benjamin SB, Gerhardt DC, castell Do, Richter JE, Hackshaw BT, Wu WC. High amplitude peristaltic esophageal contractions associated with chest pain and or dysphagia. *Gastroenterology* 1979; 77: 478-83.
10. Castell Do. The nutcracker esophagus, the hypertensive lower esophageal sphincter, and nonspecific esophageal motility disorders. In: *Esophageal motility testing. Appleton lange Norwalk CT* 1994; 135.
11. Eypasch E, stein H, De Meester T, Jhansson KE, Barlow AD, Schneider GT. A new technique to define and clarify esophageal motor disorders. *Am J surg* 1990; 159: 144-51.
12. Kata Po, Dalton CB, Richter JE. Esophageal testing of patients with non-cardiac chest pain or dysphagia. *Ann Intern med* 1987; 106: 593-7.
13. Mujica VR, Mudipall RS, Rao SS. Pathophysiology of chest pain in patients with nutcracker esophagus. *Am J Gastroenterol* 2001; 96: 1371-7.
14. Agrawal A, Hila A, Mainie I, Tutuian R, Freeman J, Donato Castell, et al. Suggested revision of criteria for diagnosis of nutcracker esophagus (abstract). *Gastroenterology* 2005: 136: A 634.
15. Reddy ER, Smith J, Clarke H, Ott DJ, Hodge RG, Chen MY, et al. Esophageal diverticula. *Rediol J* 1989; 40: 306-7.
16. Ott DJ, Hodge RG, chen My, Wu WC, Gelfand DW. Achalasia associated with esophageal diverticula. Prevalence and potential implications. *J clin Gastroenterol* 1994; 18: 343-6.
17. Michael H, Fisher RS. Treatment of epiphrenic and mid-esophageal diverticula. *Curr Treat options Gastroenterol* 2004; 7: 41-52.

18. Cattau EL, Castell DO, Johnson DA, Spurling TJ, Hirszel R, Chobanian SJ, et al. Diltiazem therapy for symptoms associated with nutcracker esophagus. *Am J Gastroenterol* 1991; 86: 272.
19. Cloase RE, Lustman PJ, Eckert TC, Femey DM, Griffith LS. Low dose trazodone for symptomatic patients with esophageal contraction abnormalities: A double-blind, placebo controlled trial. *Gastroenterology* 1987; 92: 1027-36.
20. Cannon Ro, Quyyuml AA, Mincemoyer R, Stine AM, Gracely RH, Smith WB, et al. Imipramine in patients with chest pain despite normal coronary angiograms. *N Engl J Med* 1994; 330: 1411-7.
21. Miller LS, Pullela SV, Parkman Hp, Schiano TD, Cassidy MJ, Cohen S, et al. Treatment of chest pain in patients with non-cardiac, non-reflux, non-achalasia spastic esophageal motor disorders using botulinum toxin injection into the gastroesophageal. *Am J Gastroenterol* 2002; 97: 1640-6.
22. Triadafilopoulos G, Tsang HP, Segall GM, Miller LS, Pullela SV, Parkman HP, et al. Hot water swallows improve symptoms and accelerate esophageal clearance in esophageal motility disorders. *J clin Gastroenterology* 1998; 26: 239-44.
23. Eherer AJ, Schwetz I, Hammer HF, Miller LS, Pullela SV, Parkman HP, et al. Effect of sildenafil on esophageal motor function in healthy subjects and patients with esophageal motor disorders. *Gut* 2002; 50: 758-64.