

گزارش یک مورد بیماری سلیاک با تظاهر ترومبوز وریدهای عمقی پا

سید حسن عابدی^۱، حسن طاهری^۲^۱ دستیار تخصصی بیماری های داخلی، دانشگاه علوم پزشکی بابل، ایران^۲ استادیار، دانشگاه علوم پزشکی بابل، ایران

چکیده

تظاهرات بیماری سلیاک متنوع است. در این گزارش ما یک مورد بیماری سلیاک با تظاهر ترومبوز ورید عمقی پا را معرفی می کنیم. بیمار خانم ۲۴ ساله ای است که با شکایت اسهال طول کشیده، کاهش وزن (۸ کیلوگرم طی یک ماه)، ادم و پتشی و پورپورای پای چپ مراجعه کرد. در طی بررسی سطوح سرمی بالای آنتی بادی های (IgG) Anti Gliadin، (IgA) Anti Endomysial و (IgA) Anti tTG همراه با بافت شناسی موافق با بیماری سلیاک داشت. در طی سونوگرافی داپلر عروق اندام تحتانی مواد اکوژن داخل لومن ورید فمورال مشترک چپ با گسترش به دیستال دیده شد که مطرح کننده ترومبوز حاد وریدهای عمقی پا بود. به علت طولانی بودن PT و PTT و کاهش سطح پروتئین C، کمبود ویتامین K به عنوان یک عارضه بیماری سلیاک مطرح شد. با شروع رژیم غذایی فاقد گلوتن، مکمل ویتامین K و آنتی کوآگولان، علائم بیمار طی چند روز به تدریج بهبود یافت. شش ماه بعد از ترخیص بیمار ۲۰ کیلوگرم افزایش وزن یافته بود. پیشنهاد می شود در بیماران با علائم ترومبوز وریدهای عمقی که با اسهال مزمن و کاهش وزن مراجعه می کنند بررسی شاخص های سرمی بیماری سلیاک مدنظر قرار گیرد.

کلیدواژه: بیماری سلیاک، ترومبوز ورید عمقی، (Anti Endomysial و anti tTG) IgA

گوارش / دوره ۱۴، شماره ۴، زمستان ۱۳۸۸، ۲۳۵-۲۳۸

سابقه یا زمینه

کمبود فولات، آمی، استئومالاسی، ادم ناشی از دفع پروتئین (متغیر است). (۱)، در مطالعه ای که در ایران انجام شده، شیوع حساسیت به گلوتن در بالغین در شمال و جنوب ایران حدوداً به ۱۰۴ تخمین زده شده است و بهترین تست بیماریابی در جمعیت عادی (۵)، در این گزارش ما یک مورد بیماری سلیاک با تظاهر ترومبوز ورید عمقی را معرفی می کنیم.

بیماری سلیاک علت سوء جذب یک یا چند ماده غذایی در نژاد سفید به ویژه ساکنان اروپا می باشد. تخمین زده می شود که در آمریکا از هر ۱۱۳ نفر یک نفر به این بیماری مبتلاست. سیر طبیعی بیماری متفاوت بوده و علائم می تواند از نخستین سال حیات تا دهه هشتم زندگی آغاز شود. (۱)، بیماری از نظر هیستوپاتولوژیک به طور معمول به شکل اختلال در ساختمان روده کوچک، التهاب مخاطی، آتروفی پرزها و هیپرپلازی کریپت ها مشخص می شود. این تغییرات در مواجهه با گلوتن اتفاق می افتد و با حذف گلوتن وضعیت بیمار بهبود می یابد. (۲ و ۳)، مشخصات اصلی بیماری سلیاک، سوء جذب، غیر طبیعی بودن بیوپسی روده باریک و بهبود تغییرات هیستوپاتولوژیک با حذف گلوتن از رژیم غذایی است. (۴)، تظاهرات بیماری سلیاک متنوع می باشد. طیف علائم بیماری از سوء جذب شدید مواد غذایی مختلف همراه با اسهال، استئاتوره، کاهش وزن و عواقب کمبود تغذیه ای (کم خونی و بیماری های متابولیک استخوان) تا فقدان هر گونه علائم گوارشی همراه با شواهدی از کمبود یک ماده غذایی (مثلاً

شرح مورد

بیمار خانم ۲۲ ساله ای است که با شکایت اصلی ضعف و بی حالی، اسهال طول کشیده و کاهش وزن مراجعه کرد. اسهال بیمار از یک ماه پیش آغاز و در این مدت بیمار ۸ کیلوگرم کاهش وزن داشت. اسهال حجیم و بدبو تعداد دفعات حدود ۴ تا ۵ نوبت در روز بود که از سه روز پیش دفعات آن افزایش یافته و درد شکم نیز به آن اضافه شده است. بیمار با همین شکایت حدود سه هفته قبل از بستری اخیر، به مدت ۴ روز بستری شده و پس از دریافت مایعات وریدی و آنتی بیوتیک با بهبودی نسبی ترخیص گردیده بود. بیمار سابقه بیوست طولانی مدت نیز داشت که به همین علت دچار پرولاپس رکتوم شده و دو ماه قبل تحت عمل جراحی قرار گرفته بود. بیمار سابقه ایی پسپوزی را از کودکی داشت که تحت درمان سدیم والپروات است. در معاینات بدو ورود ظاهری رنگ پریده و لاغر داشت. علائم حیاتی: فشار خون (۹۵/۶۰ میلی متر جیوه)، ضربان قلب (۱۰۵ بار در دقیقه)، تعداد تنفس (۱۹ بار در دقیقه) و درجه حرارت دهانی ۳۸/۶ درجه سانتی

نویسنده مسئول: بابل، بیمارستان آیت اله روحانی، بخش گوارش

تلفن و نامبر: ۰۱۱۱-۲۳۳۴۶۵۱

پست الکترونیک: hassantaheri1959@yahoo.com

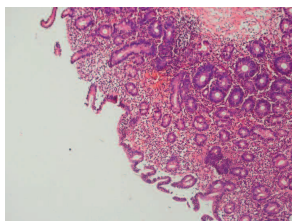
تاریخ دریافت: ۸۸/۱۰/۲۵

تاریخ پذیرش: ۸۹/۱/۳۰

باتفکر اسهال عفونی برای بیمار آنتی بیوتیک مناسب آغاز روز پنجم بستری هم زمان با شروع علائم جدید اندام تحتانی مشاوره روماتولوژی و گوارش درخواست گردید. در سونوگرافی شکم، طحال مشاهده نشد. هم چنین لوپ های روده پر از مایع بدون پریستالتیسم واضح گزارش شد و بر این اساس انجام سی تی اسکن پیشنهاد گردید. در سی تی اسکن با کنتراست کبد چرب، اتساع روده باریک و کولون که مطرح کننده ایلتوس بود، گزارش شد. در سونوگرافی داپلر عروق اندام تحتانی وجود مواد اکوژن داخل لومن ورید فمورال مشترک چپ با گسترش دیستال دیده شد که مطرح کننده ترومبوز حاد ورید عمقی (DVT) بود. با توجه به این که برای اسهال التهابی بیمار علت عفونی گزارش نشد و از طرفی ارتباطی که بین بیماری های التهابی روده با پروسه های ترومبوتیک وجود دارد سوای مسئله اسهال مزمن بدون علت مشخص (که خود درخور توجه است)، روز نهم بستری برای بیمار کولونوسکوپی انجام شد. در بررسی های انجام شده تا ایلتوم التهابی، یافته ماکروسکوپی که نفع بیماری های التهابی روده (IBD) وجود نداشت. نمونه گیری انجام شد. در گزارش پاتولوژی نمونه کولونوسکوپی، نشانه ای از آبسه کریپتی و تخریب غدد، مشخصه های پارازیتی یا بدخیمی دیده نشد. با توجه به شرح حال طولانی مدت اسهال، سوء جذب، آنمی و هیپواسپلینسم در گزارش سونوگرافی، برای بیمار تشخیص سلیاک مطرح شده و مارکرهای این بیماری مورد ارزیابی قرار گرفت که نتایج به این قرار است:

Anti gliadin (IgG): 312 (>30 positive, <12 negative)
 Anti Endomysial (IgA): 3200 (>18 positive)
 Anti tTG: 650 (up to 10 normal)

برای قطعی شدن تشخیص بیماری سلیاک، توصیه به آندوسکوپی فوقانی و نمونه گیری از روده باریک گردید. در آندوسکوپی مخاط خشن (Coarse) همراه با نمای سنگفرشی در ناحیه دیستال دوازدهه دیده شد. در گزارش پاتولوژی آتروفی متوسط تا شدید در سطوح مخاطی مشهود بود و ارتشاح سلول های التهابی غالباً تک هسته ای در لامینا پروپریا جلب توجه می کرد که مطرح کننده التهابی chronic inflammatory change with villous atrophy است (شکل ۳).



شکل ۳: آتروفی ویلوس با تغییرات التهابی در قسمت انتهایی دوازدهه

تمامی آنتی بیوتیک های بیمار قطع و رژیم غذایی فاقد گلوتن برای بیمار شروع شد. طی چند روز بعد از شروع درمان، اسهال به تدریج قطع شد. برای درمان ترومبوز وریدهای عمقی بیمار که در زمینه کواگولوپاتی ناشی از کمبود ویتامین K (که DVT می تواند از

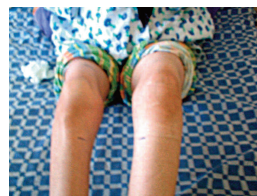- * Anti Nuclear Antibody
- ** Antineutrophil Cytoplasmic Antibody, Cytoplasmic Pattern
- *** Antineutrophil Cytoplasmic Antibody, perinuclear pattern
- **** Anti-Cyclic Citrullinated Peptide
- ***** Anti double strand DNA
- ***** Anti Beta 2-Glyco-protein 1

گردد. پوست و مخاطات خشک بوده و گوشه های لب زخمی و زبان قرمز بود. شکم در لمس درد منتشر بدون ارگانومگالی داشت. رکتوم در معاینه انگشتی حاوی مقدار اندکی مدفوع شل و زرد رنگ بود. سایر معاینات نکته قابل توجه ای در بدو ورود نداشت (شکل ۱).



شکل ۱: بیمار با مخاط خشک و گوشه های لب زخمی و زبان قرمز

بیمار در روز پنجم بستری دچار درد و ادم یک طرفه اندام تحتانی چپ به همراه پتشی و پورپورای همان ناحیه گردید (شکل ۲).



شکل ۲: پتشی و پورپورای اندام تحتانی بیمار

آزمایش های انجام شده در جدول ۱ آمده است.

جدول ۱: آزمایش های بیمار

تست های آزمایشگاهی	بیمار	محدوده نرمال	
CBC	WBC	13 × 10 ³ μl	4500-10000
	RBC	4 × 10 ⁶ μl	
	Hb	8.8 g/dl	F: 12-14
	MCV	62 fL	82-97
	MCH	19 Pg	27-33
	MCHC	29 g/dl	30-36
	Plt	608 × 10 ³ μl	150-450 (103)
LFT	ALT	27 IU/L	0-49
	AST	57 IU/L	0-40
S/E	ALKph	215 IU/L	100-290
	WBC	Many	
	RBC	18-20	
	Ova	Neg	-
	Protozoa	Neg	-
	S/C	Neg	-
	PT	23 s	Control:12
	PTT	50 s	35-45
	INR	3	-
	ESR	5 mm/h	0-20
CPR	2+	-	

تست های روماتولوژی یک برای بیمار انجام شد که ANA*, C-ANCA*, ds DNA****, Anti CCP****, Anticardiolipin, P-ANCA***, Anti B2GP1***** منفی بوده و Lupus anticoagulant یک نوبت مثبت گزارش گردید. سایر تست ها به شرح زیر است:

RF: +2
 Homocysteine: 7 (normal 5 -15) Protein C: 13% (normal 70%-140%)
 Protein S: 120% (normal 57%-120%)
 C₃: 35 (normal 90-180) C₄: 20 (normal 10-40)
 CH₅₀:30 (normal 63-145)

هم چنین درسونوگرافی داپلر عروق اندام تحتانی مواد اکوژن داخل لومن ورید فمورال مشترک چپ با گستردش به دیستال دیده شد که مطرح کننده ترومبوز حاد ورید عمقی (Deep Venous Thrombosis) بود. علت اصلی وقوع ترومبوز در بیماران مبتلا به سللیاک هم چنان ناشناخته باقی مانده است. لی و پولیدو پیشنهاد کردند هیدراتاسیون ناشی از اسهال یا هیپروپیسکوزینته ناشی از آنتی بادی آنتی گلیادین می تواند سبب بروز پرورسهای ترومبوتیک در بیماران مبتلا به سللیاک شود. (۸)، هم چنین در مطالعه دیگری نشان داده شد فراوانی هیپروپیسکوزینته ناشی از سوء جذب (که از نتایج نادر کمبود ویتامین است)، در بیماران مبتلا به سللیاک نسبت گروه کنترل بیشتر بوده است. (۱۰)، البته در بیمار ما سطح هموسیستئین نرمال بود و علت احتمالی در بیمار، کمبود ویتامین K (به استناد PTT و PTT طولانی و کمبود پروتئین C و اصلاح این آزمایش ها به دنبال درمان با ویتامین K) است.

نتیجه گیری

در بیماران با ترومبوز حاد وریدهای عمقی، که با اسهال و کاهش وزن مراجعه کنند، باید بیماری سللیاک به عنوان یکی از تشخیص های افتراقی مدنظر قرار گیرد.

سیاسگزاری

در پایان از همکاران محترم عفونی جناب آقای دکتر حسنجانانی روشن و سایر همکاران عفونی مرکز شهید یحیی نژاد و از جناب آقای دکتر سالکی (همکار محترم متخصص داخلی) کمال تشکر را داریم.

* Karoui

** Bahloul

*** Lee

**** Pulido

***** Beyan

REFERENCES

1. Fauci AS, Kasper DL, Longo DL, Braunwald E, Hauser SL, Jameson JL, et al. Harrison's Principles of Internal Medicine. 17th ed. New York (NY): McGraw-Hill Companies;2008.
2. Stenson WF, Newberry R, Lorenz R, Baldus C, Civitelli R. Increased prevalence of celiac disease and need for routine screening among patients with osteoporosis. *Arch Intern Med* 2005;65:393-9.
3. Pais WP, Duerksen DR, Pettigrew NM, Bernstein CN. How many duodenal biopsy specimens are required to make a diagnosis of celiac disease? *Gastrointest Endosc* 2008;67:1082-7.
4. Kagnoff MF. AGA Institute Medical Position Statement on the Diagnosis and Management of Celiac Disease. *Gastroenterol* 2006;131:1977-80.
5. Akbari MR, Mohammadkhani A, Fakheri H, Javad Zahedi M, Shahbazkhani B, Nouraei M, et al. Screening of the adult population in Iran for celiac disease: comparison of the tissue – transglutaminase antibody and anti-endomysial antibody tests. *Eur J Gastroenterol Hepatol* 2006;18:1181-6.
6. Karoui S, Sfar S, Kallel M, Boubaker J, Makni S, Filali A. Antiphospholipid syndrome revealed by portal vein thrombosis in a patient with celiac disease. *Rev Med Interne* 2004;25:471-3.
7. Bahloul M, Chaari A, Khlaf – Bouaziz N, Kallel H, Chaari L, Ben Hamida C, et al. Celiac disease, cerebral venous thrombosis and protein S deficiency, a fortuitous association? *J Mal Vasc* 2005;30:228-30.
8. Lee ES, Pulido JS. Nonischemic central retinal vein occlusion associated with celiac disease. *Mayo Clin Proc* 2005;80:157.
9. Beyan E, Pamukcuoglu M, Beyan C. Deep vein thrombosis associated with celiac disease. *Bratisl Lek Listy* 2009;110:263-4.
10. Saibeni S, Lecchi A, Meucci G, Cattaneo M, Tagliabue L, Rondonotti E, et al. Prevalence of hyperhomocysteinemia in adult gluten-sensitive enteropathy at diagnosis: role of B12, folate and genetics. *Clin Gastroenterol Hepatol* 2005;3:574-80.

تظاهرات آن باشد) تشخیص داده شد، جلیگزینی ویتامین K و آنتی کوآگولان شروع شد. ده روز بعد از شروع رژیم فاقد گلوتن و وارفارین خوراکی، بیمار ترخیص شد. شش ماه بعد از ترخیص، بیمار ۲۰ کیلوگرم افزایش وزن یافته بود. آنتی کوآگولان به طور کامل قطع و رژیم فاقد گلوتن ادامه یافت. شاید بتوان وجود RBC و WBC در آزمایش مدفوع بدو ورود را این گونه توجیه کرد که روند اسهال مزمن (اسهالی حجیم - ۳ تا ۴ نوبت روزانه) به وسیله یک عامل عفونی عارضه دار شده که باعث افزایش دفعات و کاهش حجم مدفوع و ظهور علائم توکسیک (تب، لرز و افت فشار خون) گردید. گواه آن بهبود علائم توکسیک (سه روز بعد) و کاهش دفعات اسهال (هفت روز بعد) از شروع آنتی بیوتیک و مایع درمانی است. مضافاً به این که در پاسخ پاتولوژی نمونه ارسالی کوکولن شواهدی به نفع کولیت التهابی و عفونی وجود نداشت.

بحث

در برخی مطالعات همراهی بیماری سللیاک با ترومبوز گزارش شده است. کارویی* و همکاران یک مورد بیمار مبتلا به بیماری سللیاک با ترومبوز ورید پورت گزارش کردند. (۶)، باهلول** و همکاران نیز همراهی بیماری سللیاک با ترومبوز ورید مغزی را گزارش کردند. (۷)، در مطالعه لی*** و پولیدو**** یک مورد بیماری سللیاک و ترومبوز ورید رتین گزارش شده است. (۸)، در تنها گزارش مورد مشابه بیمار ما، آقای ۴۴ ساله با اسهال چهار ماهه با ترومبوز ورید عمقی پای چپ توسط بیان***** و همکاران گزارش شد. (۹)، در بیمار مذکور که به علت اسهال بستری شده بود، روز هفتم بستری ادم، اریتم و درد پای چپ رخ داد. آنتی گلیادین آنتی بادی و آنتی آندومیزینال آنتی بادی در این بیمار مثبت بود. سونوگرافی داپلر ترومبوز ورید ایلیاک خارجی چپ، ورید فمورال اصلی، پروگزیمال ورید صافن بزرگ، ورید فمورال سطحی و عمقی و ناحیه میانی ورید پوپلیتال را نشان داد. در مطالعه ما، بیمار با شکایت اسهال طول کشیده، کاهش وزن (۸ کیلوگرم طی یک ماه) مراجعه کرده بود که در روز پنجم بستری دچار درد، تورم و پنتشی و پورپورا در اندام تحتانی چپ شد و Anti tTG و Anti Endomysial (IgA)، Anti Gliadin (IgG) مثبت بود.

Celiac Disease Manifesting with Deep Venous Thrombosis: A Case Report

Abedi H¹, Taheri H²

¹ Resident of Internal Medicine, Department of Internal Medicine, Babol University of Medical Sciences, Babol, Iran

² Assistant Professor, Department of Internal Medicine, Babol University of Medical Sciences, Babol, Iran

ABSTRACT

Celiac disease has protean manifestations. In this report, a 24 year-old young female with celiac disease and acute lower extremity deep venous thrombosis (DVT) is presented.

The patient was a 24 year-old female who presented with long standing diarrhea, 8 kg weight loss in the recent month, lower extremity edema, petechiae and purpura. Laboratory exam demonstrated very high titers of IgA antiendomysial antibody and IgA anti-tTG plus a positive histology. Doppler sonography revealed the presence of acute DVT in common femoral vein expanding towards distal. Due to increased PT and PTT and protein C deficiency, vitamin K deficiency as a consequence of celiac disease was suggested. With the initiation of gluten free diet, vitamin K replacement and anticoagulant therapy, symptoms resolved in few days. Six months later, she had a weight gain of 20 kg. It is highly recommended to evaluate patients with chronic diarrhea, weight loss and DVT for celiac disease markers.

Keywords: Celiac disease, IgA antiendomysial, IgA anti-tTG, Acute DVT.

Govaresh/ Vol. 14, No.4, Winter 2010; 235-238

Corresponding author:

Hassan Taheri M.D, Rohani Hospital, Babol, Iran

Telefax: +98 111 2234651

E-mail: hassantaheri1959@yahoo.com

Received: 15 Jan. 2010

Edited: 15 Apr. 2010

Accepted: 19 Apr. 2010