

# نتایج و کارایی آسپیراسیون سوزنی ظریف تحت هدایت اندوسونوگرافی در بیماران مبتلا به توده توپر پانکراس

بیژن شهبازخانی<sup>۱</sup>، محمود باغبانیان<sup>۲</sup>، هادی غفرانی<sup>۱</sup>، حسین فروتن<sup>۳</sup>، ناصر ابراهیمی دریانی<sup>۴</sup>، محمد جعفر فره‌وش<sup>۱</sup>، محمد کلانی<sup>۴</sup>، نجمه‌ال طه<sup>۴</sup>

<sup>۱</sup> دانشیار، بیمارستان امام خمینی، دانشگاه علوم پزشکی تهران، تهران، ایران

<sup>۲</sup> دستیار فوق تخصصی گوارش، بیمارستان امام خمینی، دانشگاه علوم پزشکی تهران، تهران، ایران

<sup>۳</sup> استاد، بیمارستان امام خمینی، دانشگاه علوم پزشکی تهران، تهران، ایران

<sup>۴</sup> استادیار، بیمارستان امام خمینی، دانشگاه علوم پزشکی تهران، تهران، ایران

## چکیده

### زمینه و هدف:

اندوسونوگرافی روش متمایزی در بررسی ضایعات ساختاری دستگاه گوارش به ویژه سیستم پانکراتوبیلیاری می باشد. این روش با فراهم آوردن امکان آسپیراسیون سوزنی، تحول اساسی در تشخیص ضایعات توده ای پانکراس ایجاد کرده است. هدف این مطالعه بررسی نتایج و کارایی EUS-FNA\* در بیماران مبتلا به توده توپر پانکراس بوده است.

### روش بررسی:

این مطالعه که توصیفی، آینده نگر و از نوع Case Series است، از آذرماه ۱۳۸۸ به مدت یک سال بیماران مبتلا به توده توپر پانکراس ارجاع شده برای EUS-FNA در بیمارستان دانشگاهی امام خمینی تهران را مورد بررسی قرار داده است. بیماران برای ۶ تا ۱۲ ماه پیگیری شده اند تا موارد منفی کاذب مشخص شود.

### یافته‌ها:

EUS-FNA در همه ۵۳ بیمار بدون هیچ عارضه ای انجام شد. در ۵ بیمار به دلیل کافی نبودن نمونه، این اقدام تکرار شد. بیماران اکثراً (۶۸٪) مرد بودند و در ۸۱٪ موارد توده سرپانکراس داشتند. نتیجه این روش در ۴۶ بیمار (۸۷٪) تشخیصی بود. نتیجه سیتوپاتولوژی در ۳۶ مورد (۶۸٪) آدنوکارسینوم، ۷ مورد (۱۳٪) سایر بدخیمی‌ها، ۳ مورد (۶٪) ضایعه خوش خیم و ۷ مورد (۱۳٪) غیر تشخیصی بود. فراوانی نتایج غیر تشخیصی در توده های کوچکتر از ۳ سانتی متر به طور معنی دار بالا بود. (۶ در برابر ۱:  $p < 0/002$ ). سن بیماران با نتیجه غیر تشخیصی کمتر از سن بیماران با نتیجه بدخیمی بود. ( $15 \pm 52$  سال در برابر  $7/5 \pm 66$  سال:  $p < 0/001$ ) حساسیت، ویژگی، ارزش اخباری مثبت، ارزش اخباری منفی و دقت تشخیصی این روش در مورد آدنوکارسینوم به ترتیب ۸۸٪، ۱۰۰٪، ۱۰۰٪، ۷۰٪ و ۹۰٪ بود.

### نتیجه گیری:

EUS-FNA روشی کارآمد و بی خطر در تشخیص پاتولوژی تومورهای پانکراس می باشد.

**کلید واژه:** توده پانکراس، اندوسونوگرافی، آسپیراسیون سوزنی ظریف

\* Endoscopic Ultrasound Guided Fine Needle Aspiration

گوارش/ دوره ۱۵، شماره ۳/ پاییز ۱۳۸۹/ ۱۸۷-۱۸۰

### زمینه و هدف:

اغلب موارد توده توپر پانکراس آدنوکارسینوم هستند (۱)، ولی گاهی بدخیمی‌های با تهاجم کمتر مثل تومور نورواندوکراین و یا حتی بیماری‌های خوش خیم مثل پانکراتیت اتوایمیون هم به شکل توده توپر پانکراس نمایان می‌شوند (۲) پزشکان برای نمونه برداری از تومورهای پانکراس با محدودیت‌هایی مواجه اند. پانکراس در خلف صفاق قرار دارد و نمونه برداری از آن تحت هدایت سی تی اسکن و یا به وسیله جراحی مشکل بوده و با عوارضی چون انتشار سلول‌های بدخیم همراه

### نویسنده مسئول:

تهران، خیابان دکتر قریب، بیمارستان امام خمینی، بخش اندوسکوپي گوارش

تلفن: ۰۲۱-۶۶۵۸۱۶۵۰

نمبر: ۰۲۱-۶۶۵۸۱۶۵۰

پست الکترونیک: baghbanian1352@gmail.com

تاریخ دریافت: ۹۰/۱/۲۱

تاریخ اصلاح نهایی: ۹۰/۲/۱۴

تاریخ پذیرش: ۹۰/۲/۲۰

www.SID.ir

است. (۳-۵)

اندوسونوگرافی بهترین روش تشخیص تومور پانکراس است. (۶)، با این روش، محل و ساختار تومور و تهاجم آن به ارگان‌های مجاور مشخص شده و امکان نمونه برداری دقیق و کم خطر به روش FNA فراهم می‌شود.

EUS-FNA در تشخیص تومورهای بدخیم پانکراس حساسیت حدود ۸۵٪، ویژگی ۱۰۰٪ و دقت تشخیصی بین ۶۰٪ تا ۹۴٪ دارد. (۷-۱۲) و ۱۳ و ۱۴)، در مطالعات مختلف نتیجه هیستوپاتولوژیک این روش در توده‌های توپر پانکراس در ۶۳٪ تا ۸۷٪ موارد بدخیم، ۱۳٪ تا ۱۴٪ خوش خیم و ۱۱٪ تا ۲۸٪ غیرتشخیصی بوده است. (۱۳ و ۱۴)، دقت این روش به مهارت اندوسونوگرافیسیت و تجربه آسیب شناسی وابسته است. همراهی پانکراتیت با تومور که گاهی رخ می‌دهد، می‌تواند باعث خطا در نمونه برداری و سردرگمی تفسیر سیتوپاتولوژی شود. (۱۵ و ۱۶)

هدف این مطالعه بررسی نتایج و کارایی EUS-FNA در بیماران مبتلا به توده توپر پانکراس بوده است.

### روش بررسی:

این مطالعه که توصیفی، آینده نگر و از نوع مورد سری (Case Series) بوده و به تأیید معاونت پژوهشی دانشگاه علوم پزشکی تهران رسیده است، از آذر ماه ۱۳۸۸ به مدت یک سال، ۵۳ بیمار مبتلا به توده توپر پانکراس ارجاع شده برای EUS-FNA در بخش اندوسکوپي بیمارستان امام خمینی را مورد بررسی قرار داده است.

در این بیمارستان دانشگاهی تا قبل از این مطالعه بالغ بر ۲۰۰۰ مورد اندوسونوگرافی انجام گرفته بود.

EUS-FNA توسط یک اندوسونوگرافیسیت و با دستگاه اندوسونوگرافی خطی (linear) الیمپوس UC 24OP-AL5 و سیستم سونوگرافی داپلر رنگی Aloka Prosound و سوزن Cook Wilson ۱۳ میلی متری شماره ۲۲ انجام می‌شد. برای به دست آوردن نمونه مطلوب، سوزن FNA در داخل توده ۷ تا ۱۰ مرتبه عقب جلو می‌شد ولی فقط یک بار بیوپسی برداشته شد. قبل از انجام اندوسونوگرافی، روش کار برای بیمار توضیح داده شده، تست‌های انعقادی بررسی می‌شد و در حالی که بیمار تحت مانیتور با پالس اکسی متر بود از ۵ میلی گرم میدازولام وریدی به عنوان خواب آور استفاده می‌شد. بعد از انجام FNA بیمار برای ۲ تا ۴ ساعت تحت نظر قرار می‌گرفت.

یک آسیب شناس مشخص نمونه‌ها را بررسی و تشخیص هیستوپاتولوژیک را گزارش می‌کرد. گزارش‌های «قویا مطرح کننده آدنوکارسینوم» به عنوان آدنوکارسینوم و گزارش‌های «آتیپی سلولی» و یا «نمونه ناکافی» به عنوان غیرتشخیصی در نظر گرفته شدند. تشخیصی آسیب شناسی تعدادی از موارد غیرتشخیصی با تکرار EUS-FNA و یا با عمل جراحی، حاصل شد. مابقی بیماران برای ۶ تا ۱۲ ماه پیگیری شدند؛ بیمارانی که در تکرار بررسی‌ها شواهد بدخیمی نداشتند به عنوان غیربدخیم (منفی واقعی) محسوب شدند.

اطلاعات دموگرافیک، بالینی و نتایج EUS-FNA بیماران با نسخه ۱/۱/۵

نرم افزار آماری SPSS مورد تجزیه و بررسی قرار گرفت. متغیرهای کمی به صورت دامنه اعداد و یا میانگین  $\pm$  انحراف معیار و متغیرهای کیفی به صورت فراوانی (درصد) بیان شدند. برای ارزیابی تفاوت آماری متغیرها از تست‌های Exact Fisher Test, T-Test, Chi-Square استفاده شد و در همه تست‌ها عدد P کمتر از ۰/۰۵ معنی دار در نظر گرفته شد. برای محاسبه حساسیت و ویژگی از جدول ۲×۲ استفاده شده است.

### یافته‌ها:

مجموعاً ۵۳ بیمار مبتلا به توده توپر پانکراس با موفقیت و بدون هیچ عارضه ای تحت EUS-FNA قرار گرفتند. اطلاعات دموگرافیک، عادات، سوابق پزشکی، علایم بالینی، یافته‌های EUS و نتایج هیستوپاتولوژی آنها در جداول ۱ و ۲ آمده است.

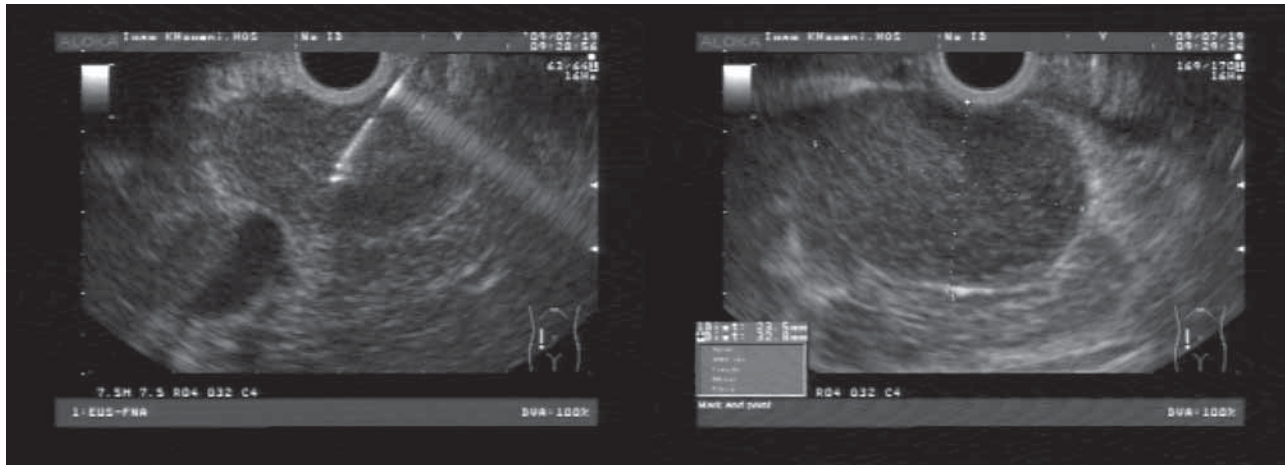
در ۵ بیمار با نتیجه غیر تشخیصی، FNA تکرار شد که نتایج سیتوپاتولوژی این ۵ بیمار در ۳ مورد آدنوکارسینوم، ۱ مورد پانکراتیت فوکل و ۱ مورد غیرتشخیصی بود. نهایتاً نتیجه این روش در ۴۶ بیمار (۸۷٪) تشخیصی بود. در یکی از بیماران، سی تی اسکن نرمال بود؛ EUS-FNA در این بیمار یک کانون آدنوکارسینوم ۲/۶ سانتی متری را در سر پانکراس نشان داد. یکی دیگر از بیماران قبلاً تحت هدایت سی تی اسکن، بیوپسی توده پانکراس شده بود که پانکراتیت مزمن گزارش شده بود؛ نتیجه EUS-FNA این بیمار نیز آدنوکارسینوم بود. (شکل ۱)

اکثر (۶۸٪) پاسخ‌های سیتوپاتولوژیک آدنوکارسینوم بود ولی مواردی از تومورهای غیرشایع و حتی بیماری خوش خیم پانکراس با این روش تشخیص داده شدند. (جدول ۲) تشخیص سیتوپاتولوژی دو مورد GIST<sup>۱</sup>، دو مورد تومور نورواندوکراین و یک مورد سودوپاپیلاری نئوپلاسم با بررسی IHC<sup>۲</sup> تأیید شد.

همه بیماران برای شش تا دوازده ماه تحت نظر گرفته شدند. به ویژه بیماران با نتیجه سیتوپاتولوژی خوش خیم و یا غیرتشخیصی بیشتر مورد توجه بودند. در بیمار با گزارش آسیب شناسی پانکراتیت اتوایمیون، با درمان پردنیزولون خوراکی به مدت سه ماه علایم برطرف شد و اندازه توده پانکراس در سی تی اسکن مجدد نصف شد. بیمار دیگری که در EUS-FNA به عنوان پانکراتیت فوکل تشخیص داده شده بود، طی یازده ماه پیگیری، شواهد کلینیکی و پاراکلینیکی بدخیمی نداشت. وضعیت بالینی و Imaging بیمار دیگری که نتیجه FNA اش فیبروز گزارش شده بود در طی دوازده ماه پیگیری تفاوتی نکرد.

نهایتاً نتیجه EUS-FNA در ۷ بیمار غیرتشخیصی بود؛ توده پانکراس در همه این موارد کوچک تر از ۶ سانتی متر و در سر پانکراس بود. ۴ مورد از این بیماران به ترتیب به آدنوکارسینوم، لنفوم، کارسینوماتوز صفاق و مناستاز کانسر کولون مبتلا بودند که به ترتیب به دنبال عمل جراحی ویپل، بیوپسی جراحی لنف نودسوپراکلاویکولر، بررسی سیتولوژی مایع آسیت و بیوپسی

1. Gastrointestinal Stromal Tumor  
2. Immunohistochemistry



شکل ۱: آدنوکارسینوم سر پانکراس به شکل توده هیپو اکو در EUS. (در تصویر سمت چپ سوزن FNA درون توده دیده می شود)

جدول ۱: اطلاعات دموگرافیک و بالینی بیماران مورد بررسی

متغیر	کل (تعداد=۵۳)	نتیجه سیتوپاتولوژی		P.Value	
		تشخیصی (تعداد=۴۶)			
		بدخیمی (تعداد=۴۳)	خوش خیم (تعداد=۳)		
سن (سال)	۲۰-۸۰	۵۰-۸۰	۶۵-۳۴	۲۰-۷۵	۰/۰۰۱
محدوده میانگین	۶۱ ± ۱۲	۶۶ ± ۷/۵	۵۱ ± ۱۵	۵۲ ± ۱۵	
جنس (زن/ مرد)	۱۷/۳۶	۱۳/۳۰	۲/۱	۳/۴	۰/۲۸۱
مصرف سیگار	۲۷ (۵۱٪)	۲۲ (۵۱)	۱ (۳۳٪)	۴ (۵۷٪)	۰/۲۰۷
مصرف الکل	۱	۱	۰	۰	۰/۸۴۶
سابقه کله سیستکتومی	۳	۲	۰	۱	۰/۵۹۹
دیابت تعداد (%)	۱۲ (۲۳٪)	۱۰ (۲۳٪)	۰	۲ (۲۸٪)	۰/۳۲۹
مدت دیابت (سال)	۱-۲	۱-۲	-	۱	۰/۴۷۹
سابقه خانوادگی کانسر پانکراس	۰	۰	۰	۰	-
علائم بالینی					
درد شکم	۵۰ (۹۴٪)	۴۱ (۹۵٪)	۲ (۶۷٪)	۷ (۱۰۰٪)	۰/۱۴۳
کاهش وزن	۴۳ (۸۱٪)	۳۶ (۸۴٪)	۰	۷ (۱۰۰٪)	۰/۱۶۴
ایکتز	۳۵ (۶۶٪)	۲۶ (۶۰٪)	۳ (۱۰۰٪)	۶ (۸۶٪)	۰/۳۰۲
مدت علائم (ماه)	۱-۱۲	۱-۱۲	۴-۲	۱-۴	۰/۹۰۶
محدوده میانگین	۲/۷ ± ۱/۷	۲/۶ ± ۱/۹	۲/۶ ± ۱/۴	۲/۳ ± ۱/۵	

جدول ۲: یافته‌های EUS و نتایج سیتوپاتولوژی در بیماران بررسی شده

متغیر	نتیجه سیتوپاتولوژی				p.Value
	کل (تعداد=۵۳)	تشخیصی (تعداد=۴۶)		غیر تشخیصی (تعداد=۷)	
		بدخیمی (تعداد=۴۳)	خوش خیم (تعداد=۳)		
محل تومور					
سر	۴۳ (%۸۱)	۳۳ (%۷۶)	۳ (%۱۰۰)	۷ (%۱۰۰)	۰/۹۵
تنه	۸ (%۱۵)	۸ (%۱۹)	۰	۰	
دم	۲ (%۴)	۲ (%۵)	۰	۰	
اندازه توده (میلی متر)	۲۰ - ۱۰۵	۲۰ - ۱۰۵	۲۰ - ۵۰	۲۰ - ۴۰	۰/۰۰۲
محدوده میانگین	۴۱ ± ۱۵	۴۱ ± ۱۶	۳۳ ± ۱۴	۲۹ ± ۱۰	
تهاجم عروقی	۲۷ (%۵۱)	۲۴ (%۵۶)	۰	۳ (%۴۳)	۰/۰۹۹
تشخیص سیتوپاتولوژی					
آدنوکارسینوم					
GIST	۳۶ (%۶۸)	۳۶ (%۸۴)	۰	۰	
تومور نورواندوکراین	۲ (%۳/۸)	۲ (%۴/۶)	۰	۰	
موسینوس سیت نتوپلاسم	۲ (%۳/۸)	۲ (%۴/۶)	۰	۰	
تومور سودوپاپیلاری	۱ (%۱/۹)	۱ (%۲/۳)	۰	۰	
ژنانت سل تومور	۱ (%۱/۹)	۱ (%۲/۳)	۰	۰	
فیبروز	۱ (%۱/۹)	۱ (%۲/۳)	۰	۰	
پانکراتیت فوکال	۱ (%۱/۹)	۰	۱ (%۳۳)	۰	
پانکراتیت اتوایمیون	۱ (%۱/۹)	۰	۱ (%۳۳)	۰	
غیر تشخیصی	۷ (%۱۳)	۰	۰	۷ (%۱۰۰)	

از بیماران با نتیجه غیرتشخیصی بودند. (۷/۵ ± ۶۶ سال در برابر ۱۵ ± ۵۲ سال:  $p < ۰/۰۰۱$ )

#### بحث:

بروز آدنوکارسینوم پانکراس روبه افزایش است. (۱۷)، EUS-FNA یکی از روش‌های مرجع در بررسی توده‌های توپیر پانکراس است (۱۸ و ۱۹) که می‌تواند آدنوکارسینوم، تومورهای غیر آدنوکارسینوم و ضایعات خوش خیم را تشخیص دهد. (۱۳ و ۱۴)، حساسیت و ویژگی این روش به مهارت آندوسونوگرافیکست و تجربه آسیب شناس وابسته است. با اضافه شدن پانکراتیت به تومور، دقت تشخیصی این روش کم می‌شود. (۲۰) کاربردهای EUS در بدخیمی پانکراس عبارتند از: تشخیص تومورهای کوچک

تحت هدایت سی تی اسکن تشخیص داده شدند. سه مورد باقیمانده بدون تشخیص هیستوپاتولوژی فوت کردند.

براساس مطالب فوق حساسیت، ویژگی، ارزش اخباری مثبت، ارزش اخباری منفی و دقت تشخیصی این روش در مورد آدنوکارسینوم به ترتیب ۸۸٪، ۱۰۰٪، ۱۰۰٪، ۷۰٪ و ۹۰٪ بود.

علاوه بر متغیرهایی که در جداول ۱ و ۲ آمده اند، فاکتورهای دیگری نظیر هموگلوبین، ESR، سطح سرمی CA19-9، بیلی روبین، آمیلاز و قند خون بیماران هم بررسی شد که در این بین فقط سن بیمار و اندازه توده با نتیجه سیتوپاتولوژی EUS-FNA ارتباط آماری داشت. در تومورهای کوچک تر از ۳ سانتی متر نسبت به توده‌های بزرگ تر فراوانی موارد نتایج غیرتشخیصی بیشتر بود. (۶ در برابر ۱:  $p < ۰/۰۰۲$ ) و بیماران با نتیجه بدخیمی مسن تر

دیگری ۱۰ سانتی متر بود. شاید اندازه بزرگ آنها در این موفقیت تأثیر داشته است.

برخی صاحب نظران در تجربه خود، تشخیص مواردی از لنفوم و متاستاز به پانکراس را با EUS-FNA گزارش کرده اند (۱۳ و ۱۴) ولی در این مطالعه، یک مورد لنفوم و یک مورد متاستاز کانسر کولون بودند که با این روش تشخیص داده نشدند؛ اندازه توده در هر دو مورد کمتر از ۳ سانتی متر بود و شاید همین موضوع باعث عدم تشخیص آنها شد.

حساسیت و ویژگی این روش ۸۸٪ و ۱۰۰٪ بود که با نتایج مطالعات قبلی همخوانی دارد (۱۳ و ۱۴ و ۲۷ و ۳۹-۳۵)، این در حالی است که گزارش آتیپی سلولی که در برخی از این مطالعات، معادل آدنوکارسینوم در نظر گرفته شده در این مطالعه به عنوان غیر تشخیصی قلمداد شده است.

در مورد بدخیمی، بالا بودن ارزش اخباری مثبت (۱۰۰٪) و پائین بودن ارزش اخباری منفی (۷۰٪) نشان می‌دهد که تشخیص بدخیمی گزارش شده در بررسی سیتوپاتولوژی EUS-FNA معتبر است ولی نتیجه غیر تشخیصی آن ردکننده بدخیمی نیست.

EUS-FNA برای مرحله بندی (staging) تومور پانکراس به کار می‌رود. در ۵۱٪ از بیماران بررسی شده تهاجم عروقی تومور دیده می‌شد.

ولی چون در مطالعه ما فقط توده‌های محدود به پانکراس نمونه برداری شدند و از درگیری تومورال لنف نودها و بافت‌های اطراف پانکراس نمونه برداری انجام نشد و در ضمن تنها ۳ نفر از بیماران مورد جراحی رزکسیون (ویپل) قرار گرفتند امکان مرحله بندی تومورهای بررسی شده و مقایسه آن با نتایج جراحی نبود.

### نتیجه گیری:

EUS-FNA یک روش کارآمد و بی خطر در بررسی توده‌های توپر پانکراس است و می‌تواند بیماری‌های بدخیم مثل آدنوکارسینوم و بیماری‌های خوش خیم مثل پانکراتیت اتوایمیون را تشخیص دهد. عواملی چون اندازه کوچک توده، خرابی سوزن FNA، همراهی پانکراتیت، مهارت ناکافی اندوسونوگرافست و تجربه ناکافی آسیب شناس در غیر تشخیصی شدن نتیجه این اقدام دخیلند. در مواردی که نتیجه تشخیصی نباشد، تکرار FNA توصیه می‌شود. اگر باز هم نتیجه غیر تشخیصی بود، ممکن است عمل جراحی به ویژه در توده‌های قابل رزکسیون لازم شود.

که در سی تی اسکن و یا MRI دیده نمی‌شوند (۲۱)، نمونه برداری ضایعات احاطه شده با عروق خونی (۲۱)، تشخیص درگیری غدد لنفی (۲۲)، بیوپسی از ضایعات کوچک مشکوک به متاستاز در لوب چپ کبد (۲۳)، تشخیص کارسینوماتوز صفاقی با آسپیراسیون مایع آسیت (۲۴) و رفع درد بیمار با بلوک شبکه عصبی سلیاک (۲۵).

ارزش اخباری منفی این روش در بدخیمی پانکراس پائین است، در نتیجه برخی صاحب نظران توده‌های قابل رزکسیون را بدون انجام FNA مورد عمل جراحی قرار می‌دهند و انجام EUS-FNA را فقط در تومورهای پیشرفته و غیر قابل جراحی لازم می‌دانند زیرا نتیجه آن می‌تواند راهنمای شیمی درمانی باشد (۲۶ و ۲۷)، ولی طبق مطالعه حاضر نتیجه گیری می‌شود که انجام این اقدام تشخیصی در تمام توده‌های پانکراس اعم از قابل رزکسیون و یا غیر قابل رزکسیون لازم است زیرا براساس نتایج سیتوپاتولوژی آن، اولاً برخی ضایعات که در سی تی اسکن قابل رزکسیون به نظر می‌رسند قابل رزکسیون و ثانیاً نوع عمل جراحی و وسعت رزکسیون بر حسب پاتولوژی تومور متفاوت است. این رویه با تشخیص موارد پانکراتیت اتوایمیون و یا لنفوم، مانع انجام جراحی‌های غیر ضروری می‌شود.

علایم بالینی، سطح بیلی روبین، آلکالن فسفاتاز، CA19-9 سرم، تهاجم عروقی تومور در بیماران بررسی شده نسبت به مطالعات مشابه بیشتر بود. (۲۸-۳۱). این موضوع می‌تواند مربوط به تشخیص دیر هنگام ناشی از تأخیر در ارجاع بیماران باشد.

مانند سایر مطالعات مشابه، اکثر توده‌های بررسی شده و اکثر آدنوکارسینوم‌های تشخیص داده شده در سر پانکراس بودند (۱۷ و ۳۲)، فراوانی نتیجه غیر تشخیصی هم در توده‌های سر نسبت به تنه و دم پانکراس بیشتر بود (۷ در برابر صفر) ( $p = 0/95$ ). درست است که این موضوع آخر از نظر آماری معنی دار نبود ولی قابل توجه بود. ممکن است زاویه دار شدن و پیچ خوردن قسمت انتهایی دستگاه اندوسونوگرافی در دئودنوم و در نتیجه کاهش تأثیر مکش سرنگ آسپیراسیون در این قضیه دخیل باشد.

بیماران با نتیجه بدخیمی مسن تر از بیماران با نتیجه غیر تشخیصی بودند ( $7/5 \pm 66$  سال در برابر  $15 \pm 52$  سال:  $p < 0/001$ ). این موضوع در مطالعه فیشر<sup>۳</sup> و همکاران هم تأیید شده است (۳۳) و مربوط به بروز بیشتر بدخیمی‌های پانکراس در سن بالا می‌باشد. در توده‌های کوچک تر از ۳ سانتی متر نسبت به توده‌های بزرگ تر، فراوانی نتایج غیر تشخیصی بیشتر بود (۶ در برابر ۱:  $p < 0/002$ )، این موضوع که در مطالعه ویلیامز<sup>۴</sup> و همکاران تأیید شده (۳۲) و در مطالعه فیشر و همکاران تأیید نشده است (۳۳)، می‌تواند مربوط به تجربه و مهارت اندوسونوگرافست باشد.

تومورهای نورواندوکربین کوچک و پر خون هستند و تشخیص آنها با EUS-FNA مشکل است (۳۴) ولی در مطالعه حاضر دو مورد تومور نورواندوکربین با این روش تشخیص داده شدند. یکی از آنها ۵ سانتی متر و

3. Fisher  
4. William



## REFERENCES

- Jemal A, Siegel R, Ward E, Hao Y, Xu J, Thun MJ. Cancer statistics, 2009. *CA Cancer J Clin* 2009;59:225-49.
- Klimstra DS. Nodular neoplasms of the pancreas. *Mod Pathol* 2007;20 Suppl 1:S94-112.
- Pinto MM, Avila NA, Criscuolo EM. Fine needle aspiration of the pancreas. A five-year experience. *Acta Cytol* 1988;32: 39-42.
- Welch TJ, Sheedy PF, Johnson CD, Johnson CM, Stephens DH. CT-guided biopsy: prospective analysis of 1,000 procedures. *Radiology* 1989;171:493-6.
- DiMagna EP, Reber HA, Tempero MA. AGA technical review on the epidemiology, diagnosis, and treatment of pancreatic ductal adenocarcinoma. American Gastroenterological Association. *Gastroenterology* 1999;117:1464-84.
- LeBlanc JK, Espada R, Ergun G. Non-small cell lung cancer staging techniques and endoscopic ultrasound: tissue is still the issue. *Chest* 2003;123:1718-25.
- Legmann P, Vignaux O, Dousset B, Baraza AJ, Palazzo L, Dumontier I, et al. Pancreatic tumors: comparison of dual-phase helical CT and endoscopic sonography. *Am J Roentgenol* 1998;170:1315-22.
- Akahoshi K, Chijiwa Y, Nakano I, Nawata H, Ogawa Y, Tanaka M, et al. Diagnosis and staging of pancreatic cancer by endoscopic ultrasound. *Brit J Radiol* 1998;71:492-6.
- Cannon ME, Carpenter SL, Elta GH, Nostrant TT, Kochman ML, Ginsberg GG, et al. EUS compared with CT, MRI, and angiography and the influence of biliary stenting on staging accuracy of ampullary neoplasms. *Gastrointest Endosc* 1999;50:27-33.
- Ahmad NA, Lewis JD, Ginsberg GG, Rosato EF, Morris JB, Kochman ML. EUS in preoperative staging of pancreatic cancer. *Gastrointest Endosc* 2000;52:463-8.
- Meining A, Dittler HJ, Wolf A, Lorenz R, Schusdzjarra V, Siewert JR, et al. You get what you expect? A critical appraisal of imaging methodology in endosonographic cancer staging. *Gut* 2002;50:599-603.
- Soriano A, Castells A, Ayuso C, Ayuso JR, de Caralt MT, Gines MA, et al. Preoperative staging and tumor resectability assessment of pancreatic cancer: prospective study comparing EUS, helical CT, MRI, and angiography. *Am J Gastroenterol* 2004;99:492-501.
- Ardengh JC, Lopes CV, de Lima LF, de Oliveira JR, Venco F, Santo GC, et al. Diagnosis of pancreatic tumors by endoscopic ultrasound-guided fine-needle aspiration. *World J Gastroenterol* 2007;13:3112-6.
- Wilson JL, Kalade A, Prasad S, Cade R, Thomson B, Banting S, et al. Diagnosis of solid pancreatic masses by endoscopic ultrasound-guided fine-needle aspiration. *Intern Med J* 2009;39:32-7.
- Alsibai KD, Denis B, Bottlaender J, Kleinclaus I, Straub P, Fabre M. Impact of cytopathologist expert on diagnosis and treatment of pancreatic lesions in current clinical practice. A series of 106 endoscopic ultrasound-guided fine needle aspirations. *Cytopathology* 2006;17:18-26.
- Varadarajulu S, Tamhane A, Eloubeidi MA. Yield of EUS- FNA of pancreatic masses in the presence or the absence of chronic pancreatitis. *Gastrointest Endosc* 2005;62:728-36.
- Helmstaedter L, Riemann JF. Pancreatic cancer-EUS and early diagnosis. *Arch Surg* 2008; 393:923-27.
- Warshaw AL, Gu ZY, Wittenberg J, Walkman AC. Preoperative staging and assessment of resectability of pancreatic cancer. *Arch Surg* 1990;125:230-3.
- ASGE Standards of Practice Committee, Gan SI, Rajan E, Adler DG, Baron TH, Anderson MA, et al. Role of EUS. *Gastrointest Endosc* 2007;66:425-34.
- DelMaschio A, Vanzulli A, Sironi S, Castrucci M, Mellone R, Staudacher C, et al. Pancreatic cancer versus chronic pancreatitis: diagnosis with CA 19-9 assessment, US, CT, and CT-guided fine-needle biopsy. *Radiology* 1991;178:95-9.
- Gress F, Gottlieb K, Sherman S, Lehman G. Endoscopic ultrasonography-guided fine-needle aspiration biopsy of suspected pancreatic cancer. *Ann Intern Med* 2001; 34:459-64.
- Williams DB, Sahai AV, Aabakken L, Penman ID, van Velse A, Webb J, et al. Endoscopic ultrasound guided fine needle aspiration biopsy: a large single centre experience. *Gut* 1999;44:720-6.
- tenBerge J, Hoffman BJ, Hawes RH, Van Enckevort C, Giovannini M, Erickson RA, et al. EUS-guided fine needle aspiration of the liver: indications, yield, and safety based on an international survey of 167 cases. *Gastrointest Endosc* 2002;55:859-62.
- Chang KJ, Albers CG, Nguyen P. Endoscopic ultrasound-guided fine needle aspiration of pleural and ascitic fluid. *Am J Gastroenterol* 1995;90:148-50.
- Gunaratnam NT, Sarma AV, Norton ID, Wiersma MJ. A prospective study of EUS-guided celiac plexus neurolysis for pancreatic cancer pain. *Gastrointest Endosc* 2001;54:316-24.
- Saftoiu A, Vilman P. Role of endoscopic ultrasound in the diagnosis and staging of pancreatic cancer. *J Clin Ultrasound* 2009; 37:1-17.
- Hartwig W, Schneider L, Diener MK, Bergmann F, Büchler MW, Werner J. Preoperative tissue diagnosis for tumours of the pancreas. *Br J Surg* 2009;96:5-20.
- O'Malley ME, Boland GW, Wood BJ, Fernandez-del Castillo C, Warshaw AL, Mueller PR. Adenocarcinoma of the head of the pancreas: determination of surgical unresectability with thin-section pancreatic-phase helical CT. *AJR Am J Roentgenol* 1999;173:1513-8.
- Lu DS, Reber HA, Krasny RM, Kadell BM, Sayre J. Local staging of pancreatic cancer: criteria for unresectability of major vessels as revealed by pancreatic-phase, thin-section helical CT. *AJR Am J Roentgenol* 1997;168:1439-43.
- Kalser MH, Barkin J, MacIntyre JM. Pancreatic cancer: Assessment of prognosis by clinical presentation. *Cancer* 1985; 56:397-402.
- Bakkevold KE, Arnesjo B, Kambestad B. Carcinoma of the pancreas and papilla of Vater: Presenting symptoms, signs and diagnosis related to stage and tumor site. *Scand J Gastroenterol* 1992;27:317-25.
- Williams DB, Sahai AV, Aabakken L, Penman ID, van Velse A, Webb J, et al. Endoscopic ultrasound guided fine needle aspiration biopsy: a large single centre experience. *Gut* 1999;44:720-6.
- Fisher L, Segarajasingam DS, Stewart C, Deboer WB, Yusoff IF. Endoscopic ultrasound guided fine needle aspiration of solid pancreatic lesions: Performance and outcomes. *J Gastroenterol*

- Hepatol* 2009;24:90-6.
34. Voss M, Hammel P, Molas G, Palazzo L, Dancour A, O'Toole D, et al. Value of endoscopic ultrasound guided fine needle aspiration biopsy in the diagnosis of solid pancreatic masses. *Gut* 2000;46:244-9.
  35. Rocca R, De Angelis C, Daperno M, Carucci P, Ravarino N, Bruno M, et al. Endoscopic ultrasound-fine needle aspiration (EUS-FNA) for pancreatic lesions: effectiveness in clinical practice. *Dig Liver Dis* 2007;39:768-74.
  36. Toucheffeu Y, Lerhun M, Coron E, Alamdari A, Heymann M F, Mosnier J F, et al. EUS-FNA for the diagnosis of solid pancreatic masses: the impact on patient-management strategy. *Aliment Pharmacol Ther* 2009;30:1070-7.
  37. Imaoka H, Yamao K, Bhatia V, Shimizu Y, Yatabe Y, Koshikawa T, et al. Rare pancreatic neoplasms: the utility of endoscopic ultrasound-guided fine-needle aspiration—a large single center study. *J Gastroenterol* 2009;44:146-153.
  38. Volmar KE, Vollmer RT, Jowell PS, Nelson RC, Xie HB. Pancreatic FNA in 1000 cases: a comparison of imaging modalities. *Gastrointest Endosc* 2005;61:854-61.
  39. Mirbagheri A, Mansuri S, Abuzari M, Radmehr M, Jazaieri H, Hormozdi M, et al. Results and Complications of Endoscopic Ultrasound Guided-FNA in Patients with Pancreatic and Gastrointestinal Submucosal Lesions. *Govaresh* 2005;10:194-8.

Archive of SID

# Result and Efficacy of Endoscopic Ultrasound Guided FNA in Patients with Solid Pancreatic Neoplasm

Shabazkhani B<sup>1</sup>, Baghbanian M<sup>2</sup>, Ghofrani H<sup>1</sup>, Forutan H<sup>3</sup>,  
Ebrahimi\_Daryani N<sup>3</sup>, Farahvash MJ<sup>1</sup>, Kalani M<sup>4</sup>, Aletaha N<sup>4</sup>

<sup>1</sup> Associate Professor, Emam Hospital, Tehran University of Medical Sciences, Tehran, Iran

<sup>2</sup> Fellow of Gastroenterology, Emam Hospital, Tehran University of Medical Sciences, Tehran, Iran

<sup>3</sup> Professor, Emam Hospital, Tehran University of Medical Sciences, Tehran, Iran

<sup>4</sup> Assistant Professor, Emam Hospital, Tehran University of Medical Sciences, Tehran, Iran

## ABSTRACT

### Background:

Endosonography is a distinct method in evaluating gastrointestinal (GI) structural lesions, particularly in the pancreatobiliary system. This procedure has made a fundamental change in the diagnosis of pancreatic mass lesions through fine needle aspiration (FNA). This study aims to evaluate the results and efficacy of endosonographic fine needle aspiration (EUS-FNA) in patients presenting with solid pancreatic masses.

**Methods:** This was a descriptive, prospective, case series study of patients who presented with solid pancreatic masses to Imam Khomeini Hospital, Tehran, Iran over a one year period (from November 2009-2010). In order to determine false negative cases, patients were followed for 6 to 12 months.

**Results:** A total of 53 patients underwent EUS-FNA with no complications. The results were diagnostic in 46 (87%) cases. The majority of patients were male (68%) and 81% had a mass in the pancreatic head. Cytopathology results revealed 36 (68%) adenocarcinomas, 7 (13%) other malignancies, 3 (6%) benign lesions and 7 (13%) nondiagnostic cases.

The frequency of nondiagnostic results was significantly more in masses smaller than 3 cm (6 vs. 1,  $p < 0.002$ ). Patients with nondiagnostic results were younger than those with malignant cytopathologies ( $52 \pm 7.5$  vs.  $66 \pm 7.5$  years,  $p < 0.001$ ). Sensitivity, specificity, PPV, NPV and accuracy of EUS-FNA in adenocarcinoma cases were 88%, 100%, 100%, 70% and 90%, respectively.

**Conclusion:** EUS-FNA is an effective and safe procedure in the histopathologic diagnosis of pancreatic tumors.

**Keywords:** Pancreatic neoplasm, Endosonography, Fine needle aspiration.

*Govaresh/ Vol.15, No.3, Autumn 2010; 180-187*

### Corresponding author:

Gastrointestinal Endoscopy Ward, Emam Khomeini  
Hospital, Dr. Gharib Street, Tehran, Iran

Tel: +98 66581650

Fax: +98 66581650

E-mail: baghbanian1352@gmail.com

Received: 10 Apr. 2011

Edited: 4 May 2011

Accepted: 10 May 2011