

اثر تزریق داخل صفاقی سولفات کبالت بر ارزیابی کمی انواع گلبول سفید و آغاز فیروز کبدي در رت

*فرشته مظفریان^۱، دکتر احمد ذاکری فر^۲، ناهید جلال لو^۳، دکتر پریچهر پاسبخش^۴، دکتر سید امیر علی مهبد^۵

تاریخ اعلام قبولی مقاله: ۸۶/۱۰/۲

تاریخ دریافت مقاله اصلاح شده: ۸۶/۹/۲۴

تاریخ اعلام وصول: ۸۵/۱۱/۱۷

چکیده

سابقه و هدف: اشعه کبالت ۶۰ در استرلیزاسیون مورد استفاده قرار می‌گیرد و کبالت موارد استفاده متعددی در ساخت سرامیک در کارخانه‌های هوا - فضا وابسته به ارتش داشته و در پیوندهای ارتوپدی و پروتزهای دندانپزشکی بکار می‌رود. نظر به دخالت گلبول سفید در مکانیزمهای آلرژیک، صدمات بافتی مثل کبد و اختلالات خونی بر آن شدید که نمک کبالت را از نظر تاثیر آن بر پلاکت و گلبول سفید خون و مغز استخوان مورد بررسی قرار دهیم.

مواد و روشها: در این مطالعه تجربی ۴۷ عدد رت از نژاد ویستار با سن چهار هفتگی و وزن متوسط ۲۲۴/۶۷ گرم در رت نر و ۱۴۹/۳۹ گرم در رت ماده از انستیتو پاستور خریداری شدند. یک ماه صرف تطابق جانور با فضای حیوانخانه با شرایط دمایی ۲۶-۲۰ درجه سانتیگراد و ۱۲ ساعت تاریکی و ۱۲ ساعت روشنایی شده و سپس جانوران به پنج گروه تقسیم گشتند. چهار دوز ۱/۰، ۳/۵، ۸/۰ و ۱۱/۵ میلی‌گرم بر کیلوگرم وزن بدن را در چهار گروه تحت بررسی ۱، ۲، ۳ و ۴ به صورت داخل صفاقی مورد استفاده قرار گرفته و گروه ۵ (گروه شم کنترل) آب مقطر را با همان ریتم تزریقی گروههای تحت بررسی سه بار در هفته و هر بار ۲ میلی لیتر بطریق داخل صفاقی دریافت داشتند. پس از نه هفته جانوران بیهوش شده و کبد از بدن جدا شده و تحت مراحل آماده سازی بافتی قرار گرفت. رنگهای هماتوکسیلین - ایوزین و وان گیسن مورد استفاده قرار گرفتند. خون از قلب و مغز استخوان از فمور آنها نمونه برداری شد. پارامترهای خونی مربوط به گلبول سفید و پلاکتها اندازه گیری شده و لامهای مغز استخوان با رایت و گیمسا رنگامیزی شدند. نتایج مربوط به انواع گلبول سفید و پلاکت با نرم افزار آماری Minitab و آزمون Mann Whitney مورد بررسی قرار گرفتند.

یافته‌ها: ایوزینوفیل و بازوفیل در هیچ گروه تغییر معنی دار نداشته‌اند. افزایش تغییرات پاتولوژیک مثل ارتشاح لوکوسیتی و فیروز در گروه چهار نر با معنی داری ۰/۰۲ مشاهده شد.

نتیجه گیری: تزریق داخل صفاقی کبالت باعث افزایش تغییرات پاتولوژیک مثل ارتشاح لوکوسیتی و فیروز می‌شود و در غلظتهای مورد استفاده و زمان مورد آزمایش افزایش گلبول سفید خفیف بوده و احتیاج به مطالعات با حجم نمونه بیشتری دارد.

کلمات کلیدی: تزریق داخل صفاقی، رت، سولفات کبالت، کبد، گلبول سفید

۱- مربی، دانشگاه علوم پزشکی ارتش جمهوری اسلامی ایران، دانشکده پزشکی، گروه علوم تشریحی (* نویسنده مسؤول)

تلفن: ۰۹۱۲۶۷۱۳۰۹ آدرس الکترونیک: fe_mozaffarian@yahoo.com

۲- استادیار، دانشگاه علوم پزشکی ارتش جمهوری اسلامی ایران، دانشکده پزشکی، گروه آسیب شناسی، مرکز آموزشی - درمانی ۵۰۱

۳- مربی، دانشگاه علوم پزشکی ارتش جمهوری اسلامی ایران، دانشکده پزشکی، مرکز آموزشی - درمانی ۵۰۱

۴- دانشیار، دانشگاه علوم پزشکی و خدمات بهداشتی و درمانی تهران، دانشکده پزشکی، گروه علوم تشریحی

۵- استادیار، دانشگاه علوم پزشکی ارتش جمهوری اسلامی ایران، دانشکده پزشکی، مرکز آموزشی و درمانی ۵۰۱

مقدمه

برخلاف نمک کبالت در مورد اثر تشعشع کبالت بر گلبول سفید خون مطالعات اختصاصی صورت گرفته است مثلاً در سال ۱۹۷۷ Tolle و همکارانش ۲۴ سگ Beagle با سن سیزده هفتگی را در معرض میدان کبالت ۶۰ اشعه گاما قرار دادند. ۱۱ سگ به بیماری میلوپرولیفرا تیو دچار شدند که همراه با افزایش تعداد میلو بلاست و پرو میلو سیت بوده است. خون محیطی ترومبوسیتوپنی نشان داده و در ۴ عدد از جانوران اسپینو مگالی و هیپاتومگالی مشاهده شد. در کبد و طحال اینفیلتراسیون و پرولیفراسیون شدید گلبول سفید دیده شد. این ارتشاح و تزیاید گلبول سفید در سایر ارگانها و بافتها در سگهای مختلف متفاوت بوده است (۱۱). در سال ۱۹۸۹ Malhotra و همکارانش نیز جوجه های تازه از تخم در آمده را که در معرض اشعه گاما قرار داشتند از نظر پارامترهای خونی مورد بررسی قرار دادند. آنان کاهش ناگهانی تعداد گلبول سفید را گزارش کردند (۱۲) بعضی محققین مجاورت تنفسی خود نمک سولفات کبالت را مورد بررسی قرار دادند مثلاً در سال ۱۹۹۰ John Bucher و همکاران ارتشاح هیستوسیت ها در کبد و ترومبوسیتوپنی در خون جانورانی که در معرض استنشاق گاز مزبور قرار داشتند را مطرح کردند (۴) مطالعات انسانی محدودتر بوده ولی از آن جمله می توان مطالعه Swenne در سال ۱۹۹۳ را نام برد وی افزایش گلبول سفید را در خون کارگران در تماس با کبالت اعلام کرد (۱۳) در همین سال Cremack می نویسد: Total body irradiation (TBI) باعث منوسیتوپنی شدید شده و این اشعه به اثر ترمیمی مولکولهای TGF بتا در مکانیزمهای In vitro تاثیر بیشتری می دهد در واقع اشعه همراه با TGF بتا ۱- باعث تجمع کلاژن در غیاب منوسیتها می شود (۱۴) Elgquist و همکارانش در سال ۲۰۰۵ در دپارتمان فیزیک اشعه در سوید میلو توکسیسیته اشعه کبالت را طی گزارشی مطرح می کند. آنان نمونه های مغز استخوان را از فمور و خون محیطی را از ورید دمی گرفته و توقف رشد گلبول سفید را گزارش می کنند (۱۵). Hart در آوریل ۲۰۰۶ با استفاده از آنتی بادی های مونوکلونال خون ۶۸ بیمار را مورد بررسی قرار داد. ۳۴ نفر از بیماران پروتزهای فلزی کبالت و کرومیوم در ناحیه مفصل hip داشته اند. وی کاهش T cell در این بیماران را گزارش کرد (۱۶). اخیراً Baldwin در دسامبر ۲۰۰۶ اثر کبالت را بر گلبولهای سفید در مدل های implant های بافتی در ستون مهره بررسی کرده است. وی افزایش T cell را در خون

کبالت فلزی است به رنگ خاکستری، آبی، نقره مانند با وزن مخصوص بالا که ماگنتیک و قابل انعطاف و نرم است (۱). در اتمسفر در پوسته زمین در خون وجود داشته و در اشیاء مختلف بصورت آلیاژهای کبالت، آلومینیوم - کبالت و در بعضی انواع فولاد استفاده می شود. این عنصر در بدنه فلزی بعضی سلاحها و ترکیبات منفجره کاربرد دارد و به صورت سوپر آلوی در بخشهایی از موتور جت و در انواعی از آهن ربا های دایمی برای ابزارهای الکتریکی و برش و آسیاب کارخانجات صنایع مکانیک گروه هوا- فضا استفاده می شود (۲). اشعه کبالت برای استریلیزاسیون لوازم پزشکی (جراحی) مورد استفاده قرار می گیرد (۳). بعنوان کاتالیست در نفت و صنایع شیمیایی بصورت عوامل خشک کننده در رنگ و شیشه و پلاستیک نیز استفاده می شود (۴). مجاورتهای این عنصر انواع مختلفی دارد: مهمترین مجاورت کبالت از طریق شغلی است. حدود یک میلیون کارگر در آمریکا (در ایران هنوز برآورد نشده است) با کبالت و ترکیبات کبالتی مجاورند (۵). از این مجاورت خطرات زیادی مثل سرطان بعضی از دستگاهها مثل دستگاه تنفس گزارش شده است مثلاً Moulin و همکاران نشان دادند در صد مرگ به دلیل سرطان در کارگرانی که در بخشهای electroplating کارخانجات فرانسه با کبالت مجاورند افزایش می یابد (۶). دومین مجاورت درمانی و کلینیکال است که در بخشهای ارتوپدی و دندانپزشکی دیده می شود و در ساخت بعضی انواع پروتزهای دندانانی و بعضی پیوندهای استخوانی و ارتوپدی کاربرد دارد. سومین مجاورت نوع خانگی (domestic) است که در بسیاری از سوپر مارکتها و اسباب بازی فروشی ها مورد استفاده قرار می گیرد (۷). ضمناً کبالت از طریق خاک به سبزی انتقال داده می شود و در بعضی کودها مورد استفاده قرار می گیرد (۸).

Llobet در سال ۱۹۸۳ جهت بررسی اثر کبالت نمکهای نیترات، استات و سولفات آن را بصورت داخل صفاقی مورد بررسی قرار داد و پارامترهای خونی وابسته به گلبول قرمز مثل هموگلوبین و هماتوکریت را در غلظتهای ۸/۳ و ۱۰/۶ و ۱۱/۶ میلیگرم بر کیلوگرم وزن بدن را مورد بررسی قرار داد (۹) پس از او Domingo در ۱۹۸۵ نیز پارامترهای وابسته به گلبول قرمز را در مجاورت با کبالت مورد مطالعه قرار داد (۱۰).

جهت فیکساسیون در فرمالین ده درصد قرار دادند. همزمان خون گیری از قلب انجام شده و در شیشه‌های CBC محتوی EDTA جمع آوری گردیدند و به آزمایشگاه خونشناسی مرکز بهداشتی درمانی ۵۰۱ فرستاده شدند. از رت‌ها گسترشهای خون محیطی و مغز استخوان نیز تهیه شده و رنگامیزی گیمسا و رایت انجام شد. نمونه‌های کبد به آزمایشگاه پاتولوژی دانشکده پزشکی (در مرحله Pilot) و آزمایشگاه پاتولوژی مرکز بهداشتی درمانی بیمارستان ۵۰۱ (در مرحله اصلی آزمایش) فرستاده شده و پس از مراحل آماده سازی بافتی با رنگهای هماتوکسیلین و ایوزین رنگامیزی شدند. رنگامیزی اختصاصی در آزمایشگاه پاتولوژی بیمارستان امام خمینی دانشگاه علوم پزشکی تهران انجام شد. نتایج مطالعات هماتولوژیک متغیرهای خونی مربوط به گلبول سفید و پلاکت با دستگاه Coulter T860 آزمایشگاه خونشناسی مرکز بهداشتی - درمانی بیمارستان ۵۰۱ اندازه گیری شدند. شمارش نسبی انواع مختلف لوکوسیتها (Leukocyte differential counts) از گسترشهای خونی رنگامیزی شده با رایت و گیمسا انجام شد (۴) نتایج با نرم افزار آماری Minitab ۱۳/۳ بررسی شده و طی آزمون آماری Mann Whitney مورد بررسی قرار گرفتند (۵).

مطالعه در نوبت اول (Pilot) در زمستان ۱۳۸۱ و بهار سال ۱۳۸۲ و در نوبت دوم در زمستان ۱۳۸۲ و بهار و تابستان ۱۳۸۳ انجام شد.

یافته‌ها

میانگین اعداد مربوط به پلاکت و کل گلبول سفید در جدول ۱ درج شدند (جدول ۱). شمارش نسبی انواع گلبول سفید (Leukocyte differential count) شامل لنفوسیت، منوسیت، انواع نوتروفیل (segmented, band cell)، بازوفیل، ایوزینوفیل نیز در جدول ۲ درج شدند (جدول ۲). غیر از گروههای شاهد نرماده و گروههای نرماده بی که غلظت ۱/۰ میلیگرم بر کیلوگرم وزن بدن سولفات کبالت را دریافت داشته بودند در کلیه گروهها تغییرات پاتولوژیک ارتشاح لنفوسیتی و فیبروز مشاهده شد در گروه ۴ که بیشترین غلظتهای سولفات را دریافت داشته بودند مناظر پاتولوژیک نسبت به گروه شاهد افزایش معنی دار نشان داد ($P=0/02$) تصویر شماره یک مقطعی از کبد با رنگامیزی هماتوکسیلین، ایوزین و با ارتشاح لنفوسیتی را نشان می‌دهد. تصویر شماره ۲ مقطعی از کبد همراه با

این جانوران اعلام می‌کند (۱۷).

با توجه به مطالعات فوق و تعداد زیاد کارگران در تماس با این فلز و مصارف فراوان آن، بررسی تاثیر آن بر بافتهای مختلف بدن ضروری به نظر می‌رسد. در مورد حساسیتهای پوستی مربوط به نمکهای کبالتی (۱۸) و اثر آن بر بخشهای مختلف دستگاههای تنفس، آندوکراین و عروقی مطالعاتی انجام شده (۱۹، ۴) لیکن خون و مغز استخوان که بنظر می‌رسد از بافتهای هدف این عنصر باشد از نظر بعضی سلولها مثل گلبولهای سفید هنوز بطور کامل مورد مطالعه قرار نگرفته‌اند. لذا بر آن شدیم که به دلیل نقش گلبول سفید در دستگاه ایمنی و ارتباط آن با دستگاههای مختلف اثر کبالت را بر مقادیر کمی آن در خون و مغز استخوان مورد بررسی قرار دهیم.

مواد و روشها

در این مطالعه تجربی، تعداد ۴۷ عدد رت از نژاد ویستار با سن چهار هفتگی و با وزن متوسط ۲۲۴/۶۷ گرم در رت نر و ۱۴۹/۳۹ گرم در رت ماده از انستیتو پاستور خریداری و مورد مطالعه قرار گرفتند. نحوه انتخاب نمونه تصادفی ساده بوده است. جانوران در حیوانخانه دانشگاه علوم پزشکی ارتش نگهداری، توزین و تزریق شدیک ماه صرف تطابق جانوران به فضای حیوانخانه گردید. دمای حیوانخانه ۲۰ تا ۲۶ درجه سانتیگراد و شرایط آن ۱۲ ساعت تاریکی و ۱۲ ساعت روشنایی بوده است. معیار ورود به آزمایش سن مناسب جانوران و معیار خروج مرگ و بیماری آنها بوده است. جانوران در هر جنس به ۵ گروه تقسیم شدند. گروه اول غلظت ۱، گروه دوم غلظت ۳/۵، گروه سوم غلظت ۸ و گروه چهارم غلظت ۱۱/۵ میلیگرم نمک سولفات کبالت به ازای هر کیلوگرم وزن بدن و گروه پنجم آب مقطر را با ریتم تزریقی سه بار در هفته در حجم ۲ میلی لیتر و به طریق داخل صفاقی دریافت داشتند (۹). سولفات کبالت از شرکت Panreac (اسپانیا، بارسلونا) خریداری شده و حاوی کبالت ۲ بصورت هپتاهیدرایت (Heptahydrate) با خلوص ۹۸ درصد بوده، ناخالصی اصلی آن روی و به میزان یک درصد بوده است. مدت زمان آزمایش به وسیله Pilot study نه هفته در نظر گرفته شده است نمونه برداری در آزمایشگاه جنین شناسی گروه علوم تشریحی دانشگاه علوم پزشکی ارتش انجام شد جانوران بیهوش شده کبد آنها از بدن جدا و پس از توزین

و در گروه چهارم نر ۰/۱۴ برآورد شده است. افزایش میزان متوسط لنفوسیت در گروه چهارم نر ۰/۱۲ محاسبه شده است.

بحث و نتیجه گیری

یافته‌های فوق در آزمایش ما با یافته‌های Baldwin و همکاران (۱۷) در مورد ایمپلنت‌های کبالتی مورد استفاده در رت‌ها هماهنگی دارد. آزمایشات انجام شده نیز در مورد اثر تشعشع کبالت ۶۰ بر بافت خون و مغز استخوان به نتایج مشابهی دست یافته‌اند. این فیلتراسیون

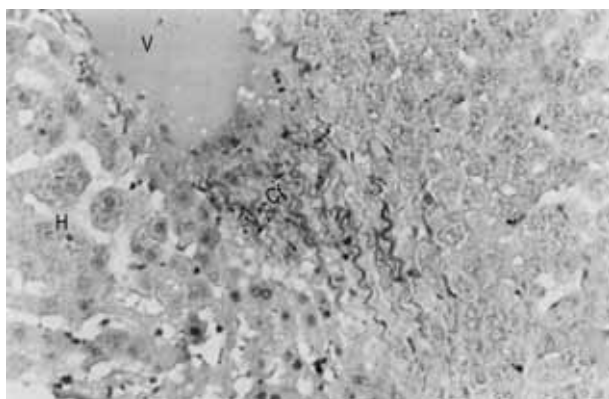
فیبروزیس در اطراف رگ‌ها با رنگامیزی وان گیسن را نشان می‌دهد. در مغز استخوان نسبت دودمان میلو سیت به دودمان اریتروسیت در گروه‌های مختلف در لامهای مغز استخوان ثبت شده و پس از مقایسه با گروه شاهد در گروه چهارم نر با سطح معنی داری ۰/۰۶ افزایش نشان داده است. ضمناً کبد در همه گروه‌ها توزین شده و هیپاتومگالی در هیچ نمونه‌ای مشاهده نشد. میزان متوسط گلبول سفید در گروه‌های نر ۳ و ۴ که بیشترین غلظت‌ها را دریافت داشته بودند از گروه شاهد بیشتر بود Pvalue در گروه سه نر ۰/۱۷

جدول ۱- میانگین تعداد گلبول سفید و پلاکت در گروه‌های مختلف و مقایسه آنها با گروه شاهد. کلیه گروه‌های آزمایش غلظت‌های مختلف سولفات کبالت و گروه شاهد آب مقطر را به طریق داخل صفاقی دریافت داشته‌اند.

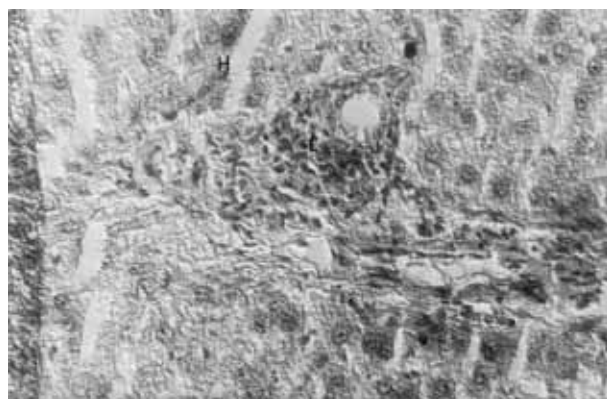
غلظت در رتهای نر	شاهد - صفر میلیگرم بر کیلوگرم وزن بدن	۱ میلیگرم بر کیلوگرم وزن بدن	۳/۵ میلیگرم بر کیلوگرم وزن بدن	۸/۰ میلیگرم بر کیلوگرم وزن بدن	۱۱/۵ میلیگرم بر کیلوگرم وزن بدن
گلبول سفید	۲/۹۲	۳/۵۶	۲/۵۵	۴/۸۴	۵/۶۲
پلاکت	۶۷۷/۰۰	۳۳/۴۲۱	۶۷۰/۷۵	۶۸۷/۷۵	۶۷۶/۳۸
غلظت در رتهای ماده					
گلبول سفید	۴/۳۶	۳/۱۶	۴/۱۰	۳/۴۵	۵/۹۲
پلاکت	۶۴۰/۱۷	۷۲۵/۶۷	۴۷۴/۰۰	۶۱۶/۰۰	۵۶۶/۷۵

جدول ۲- میانگین شمارش نسبی (differential count) انواع مختلف گلبول سفید در گروه‌های مختلف و مقایسه آنها با گروه شاهد. کلیه گروه‌های آزمایش غلظت‌های مختلف سولفات کبالت و گروه شاهد آب مقطر را به طریق داخل صفاقی دریافت داشته‌اند.

غلظت در گروه‌های رتهای نر	شاهد (۰ میلیگرم بر کیلوگرم وزن بدن)	۱/۰ میلیگرم بر کیلوگرم وزن بدن	۳/۵ میلیگرم بر کیلوگرم وزن بدن	۸/۰ میلیگرم بر کیلوگرم وزن بدن	۱۱/۵ میلیگرم بر کیلوگرم وزن بدن
انواع گلبول سفید					
لنفوسیت	۵۳/۶۶	۶۸/۶۶	۶۷/۰۰	۶۰/۰۰	۸۰/۵۰
مونوسیت	۱/۸۰	۱/۳۳	۱/۰۰	۱/۲۰	۱/۰۰
ایوزینوفیل	۳/۰۰	۱/۳۳	۰/۵۰	۱/۵۰	۰/۸۷
بازوفیل	۰/۰۰	۰/۰۰	۰/۷۵	۰/۰۰	۰/۰۰
سگمانته	۲۳/۰	۲۵/۶۶	۳۵/۰۰	۲۳/۰۰	۱۶/۵۰
باندسل	۰/۳۳	۳/۳۳	۱/۷۵	۰/۰۰	۰/۵۰
گروه‌های رتهای ماده					
لنفوسیت	۶۲/۳۳	۴۹/۶۶	۷۰/۵۰	۳۳/۰۰	۵۹/۲۵
مونوسیت	۱/۳۳	۱/۶۶	۱/۰۰	۰/۶۰	۲/۴۰
ایوزینوفیل	۲/۰۰	۱/۶۶	۰/۳۳	۰/۷۵	۳/۰۰
بازوفیل	۰/۱۶	۰/۳۳	۰/۰۰	۰/۰۰	۰/۰۰
سگمانته	۱۴/۵۰	۲۵/۰۰	۲۰/۰۰	۱۵/۵۰	۱۸/۶۰
باندسل	۰/۱۶	۱/۳۳	۱/۰۰	۰/۷۵	۰/۲۵



تصویر ۲- مقطع از کبد با رنگامیزی وان گیسن در گروه سوم نر که غلظت ۸/۰ میلی گرم بر کیلوگرم وزن بدن سولفات کبالت را دریافت داشته‌اند. رشته‌های قرمز رنگ تجمع رشته‌های کلاژن را در اطراف رگ نشان می‌دهد. V مقطع رگ CF رشته‌های کلاژن H ردیف سلولهای هیاتوسیت بزرگنمایی ۴۰۰ برابر



تصویر ۱- مقطع از کبد با رنگامیزی هماتوکسیلین، ایوزین در گروه آزمایش سوم نر که غلظت ۸/۰ میلی گرم بر کیلوگرم وزن بدن سولفات کبالت را دریافت داشته‌اند. L تجمع لنفوسیتها در اطراف مجرا H ردیف هیاتوسیتها بزرگنمایی ۴۰۰ برابر

کبدی (شکل ۱) نیز با یافته‌های آنان هخوان است (۱۱). لیکن این خصوصیت پاتولوژیک با مشاهده بعضی دیگر از محققین که گونه‌های جانوری دیگر مثل پرندگان را مورد بررسی قرار داده‌اند شباهت ندارد که ممکن است به دلیل اختلافات دسبگاه ایمنی بین گونه‌های مختلف باشد (۱۱، ۱۰) ناهمخوانی با بعضی مشاهدات دیگر ممکن است به دلیل استفاده همزمان مونوکلونال آنتی بادی ضمن radiation و یا استفاده از خون محیطی باشد (۱۶، ۱۵). اینفیلتراسیون بافتی کبد (تصویر ۱) با نتایج J Bucher و همکاران (۵) نیز همخوانی دارد. بنظر می‌رسد علیرغم تفاوت نوع مجاورت (وی مجاورت تنفسی را مورد آزمایش قرار داده است) کبالت تاثیر مشابهی از نظر ایجاد ارتشاح گلبول سفید در بافت‌هایی مثل کبد دارد. به نظر می‌رسد که اثر اشعه کبالت و مجاورت تنفسی نمک سولفات کبالت بر میزان کاهش پلاکت‌ها بیش از اثر تزریق داخل صفاقی نمک سولفات کبالت باشد. شاید بر طبق نظر Cremack و همکاران (۱۴) فیبروزیس مشاهده شده در کبد (تصویر شماره ۳) در شرایط کاهش منوسیت و افزایش تاثیر TGF بتا انجام شده باشد. بنابر نظریات ارایه شده کبالت قادر به تحریک بیان ژن PDGF می‌باشد در این مطالعات کلرید کبالت به طریق تزریق زیر جلدی مورد آزمایش قرار گرفته و با اندازه گیری mRNA مربوط به PDGF افزایش بیان ژن نتیجه گیری شده است (۲۰). تحریک فیبروبلاستها با بسیاری از عوامل رشد مثل PDGF و TGF بتا رهبری می‌شود. یک منبع این عوامل آندوتلیوم فعال شده و شاید

مهمتر سلولهای التهابی است. بخصوص ماکروفاژها ممکن است در این مورد موثر باشند آنها مولکولهای واسطه‌ای را فعال می‌کنند که تکثیر فیبروبلاست و تولید ECM را القا می‌کند. محل‌های صدمه اغلب غنی از ماست سل‌ها و محیط مناسب chemotactic بوده و لنفوسیتها نیز ممکن است حضور داشته باشد. هر کدام از این موارد می‌توانند مستقیم یا غیر مستقیم درگیر در تکثیر فیبروبلاست و فعال سازی باشند (۲۱) علاوه بر این مطرح شده است که کبالت بیان ژن IL1 را نیز افزایش می‌دهد (۱۷) که در ساخت کلاژن نقش دارد. تحریک سنتز کلاژن بوسیله عوامل رشدی مثل PDGF و TGF بتا و سیتوکین‌هایی مثل IL1 و TNF انجام می‌شود. سنتز کلاژن خالص نه تنها به سنتز کلاژن بلکه به کاهش تجزیه کلاژن بستگی دارد این کاهش بوسیله گروهی از متالوپروتئینازها انجام می‌شود این آنزیمها بوسیله انواعی از گروههای سلولی مثل فیبروبلاستها و ماکروفاژها تولید می‌شود و سنتز و ترشح آنان با عوامل رشد و سیتوکینها تنظیم می‌شود (۲۱) ارتشاح مشاهده شده در کبد از نوع لنفوسیتی است (تصویر شماره ۱) تشخیص نوع لنفوسیت‌های فوق الذکر (T یا B) به مطالعات ایمونولوژیک نیاز دارد. طبق آزمایشات انجام شده در کشتهای سلولی تعداد سلولهای CD14+ در مجاورت با کبالت کاهش می‌یابد (۲۲) و یا بنا بر بررسی‌های انجام شده بر ایمپلنتها Tcellها در مجاورت کبالت افزایش می‌یابند (۱۷). این خصوصیت ممکن است با خصوصیات آلرژیک کبالت مرتبط باشد (۶) که نوعی metal hypersensitivity را مطرح می‌کند که در

بررسی قرار گرفته و همچون سایر کشورها درصد مرگ از سرطان در این فضاها مورد بررسیهای آماری قرار گیرند.

تشکر و قدردانی

از کلیه مسوولین محترم دانشگاه علوم پزشکی ارتش ریاست دانشگاه معاونت آموزش مسوولین محترم بخش پژوهش و پشتیبانی در زمان تصویب و اجرای طرح و دانشجویان طرح در دانشکده های پزشکی، پرستاری و پیراپزشکی این دانشگاه بخصوص آقای دکتر سعادت و سرکار خانم الهه مرادی به دلیل حضور بسیار فعال در تزیق و نمونه برداری و از آقایان دکتر ابوالحسنی و دکتر کاشانی در دانشگاه علوم پزشکی تهران به دلیل همکاری در عکسبرداری از لامها تشکر می شود. از آقای دکتر شرفی به دلیل مشاوره و از سرکار خانم کرمی در همراهی در مرحله Pilot، آقایان بیگ زاده و محمدیان در خریداری حیوانات و تهیه سایر مواد وسایل و بعضی پرداختهای طرح بدین وسیله سپاسگزاری می شود. از آقای کلهرودی به دلیل همکاری در نمونه برداری از مغز استخوان و رنگامیزی آنها و آقای سیگارودی در همکاری در آماده سازی و رنگامیزی لامهای کبد نهایت سپاسگزاری را داریم. از آقای چهری در آماده سازی و رنگامیزی لامهای کبد در مرحله Pilot، از آقای آبشوری در رنگامیزی اختصاصی لامهای کبد و از آقای رضایی در تهیه غلظتها سپاسگزاری می شود.

References

- 1- Domingo J L. Metal -induced developmental toxicity in mammals, a review. *J. Toxicology, Environ Health* 1994; 42(2): 123-4.
- 2- Henry PR C, Little CB, Ammerman. Effect of cobalt on mouse neuroblastoma cells cultured in vivo *Toxico in vitro* 1994; 9(4): 375-379.
- 3- Stedman's Medical Dictionary, 25th edition, Williams & Wilikins, 1990
- 4- Buche. J H, Elwell M R, Thomson MB, Chou BJ, Renne RR, Ragan. Inhalation toxicity studies of cobalt sulfate in F334 rats and B6C3F7 *Fundam App Toxico* 1990; 15(2): 357-72.
- 5- Bucher J R, Roy Croft JR, Haseman J K, Sills RC, Grumbein s. Inhalation toxicity and carcinogenicity studies of cobalt sulfate *toxicol* 1999; 49(1): 56-67.
- 6- Moulin J J, Wild P, Romazini S, Lasfargues G, Peltiera, Baze, Deguerry P, Pellet F, Perdrix A. Lung cancer risk in hard -metal workers *Am J. Epidemiol* 1998; 48(3): 241-8.
- 7- Repetto G, Sanzan P, Repetto M. Effect of cobalt on mouse neuroblastoma cells cultured in vivo *Toxico in vitro* 1995; 9(4): 375-379.
- 8- Tiffany ME, Spears JW, Xi. L, Horton J. Influence of dietary cobalt source and concentration on performance, vitamin B12 status and plasma metabolites in growing and finishing steers *J. Animal sci* 2003; 3151-3159
- 9- Llobet JM, Domingo JL. Acute toxicity and hematological and serum changes cause by various cobalt salts in rats *Rev Esp Fisiol* 1983; 39(3): 291-8
- 10- Domingo JL, Paternain JL, Llobet JM, Corbella J. Effects of cobalt on postnatal development and late gestation in rats upon oral administration *Rev-Esp-Fisiol* 1985; 41(3): 293-8.
- 11- Tolle DV, Fcitz. TE, Norris. WP. Radiation-induced erythrolukemian in the beagle dog, a hematologic ummary of five cases. *Am J. Path. Jun* 1997; 877(3): 499-510.
- 12- Malhotra N, Ranak, Malhotra RK. Haematocytometrical

مورد فلز کبالت هنوز تایید نشده است *discrasia* (وجود تعداد غیر طبیعی سلولها در خون) مشاهده شده ممکن است وضعیت *precancerous* لوکمیا را در مواجهه با این عنصر در بدن نشان دهد که با توجه به امکان صدمه DNA و یا مساله افزایش بیان ژن *Tumor necrosis factor* (۱۶) دور از ذهن بنظر نمی رسد که احتیاج به مطالعات بیشتری دارد و تکرار این مطالعات را بخصوص با حجم نمونه بالاتر جهت بررسی مجدد سطوح معناداری تغییرات ضروری نشان می دهد. کمترین *Pvallue* مشاهده شده در مورد رتتهای ماده ۰/۳۹ در مورد لنفوسیتها و در مورد کل گلبول سفید ۰/۳۳ محاسبه شد. بنظر می رسد احتمال افزایش گلبول سفید در گروه نر بیشتر از گروه ماده باشد که همخوان نظریات ارایه شده در مورد بروز بیشتر تغییرات سرطانی در رتتهای نر در مجاورت تنفسی سولفات کبالت است (۵). ممکن است این مطلب نشاندهنده آسیب پذیری بیشتر نر نسبت به کبالت باشد که نیاز به تکرار آزمایش در سطح وسیعتری دارد. افزایش گلبول سفید در نمونه های انسانی مجاور با کبالت گزارش شده است (۱۳). و این نکته ضرورت بررسیهای گسترده در جوامع انسانی مجاور با کبالت را در کارخانه های هوا - فضا مطرح می کند و با توجه به اینکه بیشترین تغییرات در گروه های با غلظت بالاتر (۸ و ۱۱/۵ میلیگرم بر کیلوگرم وزن بدن) اتفاق افتاده پیشنهاد می شود مقدار کبالت موجود در هوای تنفسی این کارگران و مقادیر مختلف این ماده در خون و ادرار آنان مورد

- changes in chicken blood to acute 60 gamma radiation Indian J. Exp Biol 1989; 27(12): 1106-8.
- 13- Swenne B, Buchet J P, Stanescu D, Tism DL, Auwersyr. Epidemiological survey of cobalt metal Br. J. Ind Med 1989; 50(9): 835-42
- 14- Cremack d. T, Porra S, Reyes B, Perrly J. A, PeirceG F, Mustoe TA. Acceleration of tissue repair by transforming growth factor beta 1 & identification of in vivo mechanisms of action with radiotherapy-induced specific healing deficits Surgery 1993; 113(1)0: 36-42
- 15- Elgquist J, Bernhard TP, Hultborn R, Jensen H, Karlsson B, Lindergren S, Warhammear E, Jacob S L. Myelotoxicity and RBE of 211 at conjugated monoclonal antibodies compared with 99m to -conjugated monoclonal antibodies and 60 Co irradiation in nude mice J Nud Med 2005.; 46(3): 464-71.
- 16- Hart A. J, Hester T, Sinclair K, Powell J J, Goodship A E, Pele L, Fersht N L Skinner J. The association between metal ions from resurfacing and reduced T-cell counts J Bone Joint surg (Br) 2006; 88-B: 449-54.
- 17- Baldwin L, Hunt JA, Host inflammatory response to NiCr, CoCr, and Ti in a soft tissue implantation model J Biomed Mater Res A 2006; 79(3): 57444-81.
- 18- Yanagi M, Hoya M, Mori M, Katsumura Y. Modified short term guinea pig sensitization test for detecting contact allergens as an alteration to the conventional test Contact Dermatitis 2001; 44(2): 140-145.
- 19- National toxicology Program. NTP toxicology and carcinogenesis studies of cobalt sulfate heptahydrate (CAS No. 10026-24-1) in F344/N Rats and B6C3F1 Mice (Inhalation studies) Nat toxicol Program tech Rep scrp 1998; 471: 1-268.
- 20- Bucher M, Sander P, Wolf K, Kurtz A. Cobalt but not hypoxia stimulates PDGF gene expression in rats Am J Physiol 1996; 271(3Pt1): E517.
- 21- Kumar, Cotran, Robbins, Robbins. Pathologic Basis of Diseases 2003, 7th edition, W. B. Saunders Company, Chapter 3 Pages 72-74.
- 22- Neal SD, Haynes DR, Howie DW, Murray DW. The effect of particle phagocytosis and metallic wear particles on osteoclast formation and low resorption in vitro J Arthroplasty 2000; 15(5): 654-62.

Archive of SID

Archive of SID

Effect of cobalt sulfate intraperitoneal injection on the quantitative values of the kinds of white blood cells and initiation of liver fibrosis in rat

*Mozaffarian F; MSc¹, Zakerifar A; MD², Jalal lou N; MSc³, Passbakhsh P; PhD⁴, Mehbod SAL; PhD⁵

Abstract

Background: Cobalt 60 is used in sterilization and there are many other variable uses of cobalt sulfate in the synthesis of alloys in air-space army dependant manufactures and also regard of its domestic uses and importance of cobalt soils after bombardement we decided to investigate this metal. And because of WBC involvement in many important system 'disorders we decided to investigate effect of cobalt sulfate on WBC amount.

Materials & Methods: In this experimental study:47 four weeks old wistar rats with body weight 224(male) and 1493(female) were purchased from Pasteur Institue. One month was considered for their adaptation with animal laboratory with 20-26 centtigrade and 12hour dark and 12 hours light cycle.The animals were divided in every sex into 5 groups.4 Doses 1.0, 3.5, 8.0, 11.5miligramper kilogram body weight were prepared and were administered intraperitoneally for 1, 2, 3and 4 groups.The fifth group receive distilled water with the same injection rhytme (2 mililitres, three times in the week). After 9 weeks they were anesthetized and blood from heart and bone marrow from the femur were sampled.The livers of the rats were dissected free and prepared for light microscopy. Their blood parameters were measured and the smears of bone marrow and blood were stained with Wright and Giemsa stain. Livers were stained by Hematoxicilin &Eosin and Van Giesson stain. The slides were studied and the results were analysed with Minitab software and Mann Withney test.

Results: Eosinophil, basophil did not have any significant change in the groups.Liver pathologic figures like fibrosis and leukocyte infiltration has been seen in the fourth male group(P=0.02)

Conclusion: The precise analytical changes of WBC in this exposure needs to study more in high quantityThe results presents the possibility of WBC increase.

Keywords: intrapeirtoneal injection, cobalt, liver, rat, white blood cell

1- (*corresponding author) Instructor, Army university of Medical Sciences, Facultu of Medicine, Department of Anatomy
Tel: 09126712309 E-mail: fe_mozaffarian@Yahoo.com

2- Assistant Professor, Army university of Medical science, Faculty of Medicine, Department of Pathology, 501 Medical center

3- Instructor, Army university of Medical Scineces, Faculty of Medicine, 501 Medicla center

4- Associate professor, Tehran university of Medical sciences, Faculty of Medicine, Department of Anatomy

5- Assistant Professor, Army university of Medical science, Faculty of Medicine, Department of parasitology